77.

A33



BRITISH MEDICAL
Library
ASSOCIATION

Digitized by the Internet Archive
in 2021 with funding from
Wellcome Library

https://archive.org/details/s6550id1398080

BRITISH MEDICAL Library ASSOCIATION

Begründet von **H. Auspitz** und **F. J. Pick.**

ARCHIV

für

Dermatologie und Syphilis.

Unter Mitwirkung von

Prof. M'CALL ANDERSON, Dr. ARNING, Prof. BEHREND, Dr. BESNIER, Prof. BERGH, Prof. BOECK, Prof. DUHRING, Prof. v. DÜRING, Dr. EHRMANN, Dr. ELSENBERG, Prof. EPSTEIN, Dr. FABRY, Prof. FINGER, Dr. J. GRÜNFELD, Prof. HASLUND, Prof. v. HEBRA, Prof. HALLOPEAU, Dr. C. HERXHEIMER, Dr. HOCHSINGER, Dr. HOROVITZ, Prof. JADASSOHN, Prof. JANOVSKY, Prof. JARISCH, Dr. JOSEPH, Prof. KÖBNER, Prof. KOPP, Prof. LANG, Dr. LEDERMANN, Prof. ŁUKASIEWICZ, Dr. LUSTGARTEN, Dr. du MESNIL, Prof. MRACEK, Prof. NEUMANN, Dr. OBERLÄNDER, Prof. PETERSEN, Prof. POSPELOW, J. K. PROKSCH, Prof. REDER, Prof. RIEHL, Prof. RILLE, Prof. RÓNA, Dr. O. ROSENTHAL, Dr. SCHIFF, Dr. SCHÜTZ, Dr. SCHUSTER, Dr. SCHUMACHER, Dr. SZADEK, Prof. TARNOWSKY, Dr. TOUTON, Dr. ULLMANN, Dr. VEIEL, Dr. v. WATRASZEWSKI, Prof. WELANDER, Dr. WINTERNITZ, Prof. WOLFF, Dr. v. ZEISSL

und in Gemeinschaft mit

Prof. Caspary, Königsberg — Prof. Doutrelepont, Bonn — Prof. Kaposi, Wien — Prof. Lesser, Berlin — Prof. Neisser, Breslau

herausgegeben von

Prof. F. J. Pick in Prag.

Einundfünfzigster Band.

Mit siebzehn Tafeln.

Wien und **Leipzig.**
Wilhelm Braumüller,
k. u. k. Hof- und Universitätsbuchhändler.
1900.

WELLCOME INSTITUTE
LIBRARY
Coll. welMOmec
Call No. Ser WRI /0031

K. u. k Hofbuchdruckerei A Haase, Prag.

BRITISH MEDICAL Library ASSOCIATION

Inhalt.

Original-Abhandlungen.

Pag.

Aus der Hautkrankenabtheilung des städtischen Krankenhauses zu Frankfurt a. M. (Oberarzt Dr. Karl Herxheimer.) Ueber die Beziehungen des Lupus erythematosus zur Tuberculose. Von Dr. Friedrich Roth in Mainz 3, 247, 395

Aus der dermatologischen Klinik von Prof. Tommasoli in Palermo. Ueber Embolie und Metastase in der Haut. Von Dr. L. Philippson, Assistent. (Hiezu Taf. I—VI.) 33

Aus der Abtheilung für Hautkranke des städt. Krankenhauses zu Dortmund. Ueber das Vorkommen der Tuberculosis verrucosa cutis (Riehl und Paltauf) bei Arbeitern in Kohlenbergwerken. Von Dr. med. Joh. Fabry in Dortmund. (Hiezu Taf. VII u. VIII.) 69

Aus der dermatologischen Universitätsklinik des Hofrath Prof. Dr. Kaposi in Wien. Ueber Blutbefunde bei Xeroderma pigmentosum. Von Dr. T. Okamura aus Tokio, Japan 87

Aus der k. k. dermatologischen Klinik des Prof. F. J. Pick in Prag. Ueber das Lymphangioma cutis cysticum circumscriptum. Von Docent Dr. Ludwig Waelsch, I. Assistent der Klinik. (Hiezu Taf. IX u. X.) 97

Aus der dermatologischen Universitätsklinik zu Bonn. Beitrag zur Pityriasis rubra (Hebra). Von Doutrelepont 109

Istituto dermosifilopatico della R. Università di Siena. Ueber das Verhalten der Milz bei erworbener Syphilis. Von Prof. P. Colombini, Vorstand der dermosyphilopath. Klinik der kgl. Universität in Sassari 163

Aus der Heidelberger medicinischen Klinik (Geheimrath Prof. Erb). Ueber Hautaffectionen nach innerlichem Arsenikgebrauch. Ein Beitrag zur Frage des Zoster arsenicalis. Von Pritvatdocent Dr Bettmann. (Hiezu Taf. XI.) 203

Aus der kaiserlichen Universitätsklinik für Hautkrankheiten des Hrn. Prof. Dr. A. Wolff in Strassburg. Vorläufige Mittheilungen über Syphilisimpfungen am Thiere. Von Dr. G. Hügel und Dr. K. Holzhäuser, Assistenten der Klinik. (Hiezu Taf. XII.) 225

Aus dem Laboratorium der Dr. A. Blaschko'schen Klinik für Hautkrankheiten. Zur Histopathologie der Pityriasis rosea Gibert. Von Dr. C. Hollmann. (Hiezu Taf. XIII u. XIV.) 229

Aus der kaiserlichen Universitätsklinik für Hautkrankheiten des Herrn Prof. Dr. A. Wolff in Strassburg. Einiges über die Bartholinitis. Von Dr. G. Hügel, Assistent der Klinik. (Hiezu Taf. XV.) . . . 239

Pag.

Klinisches über Acne und den seborrhoischen Zustand. Zweiter Beitrag. Von Dr. Josef Schütz in Frankfurt a. M. 323

Aus der dermatologischen Universitätsklinik des Hofrath Prof. Dr. Kaposi in Wien. Lupus erythematodes — mit multipler Carcinombildung. Von Dr. Karl Kreibich, I. Assistent der Klinik. (Hiezu Taf. XVI.) 347

Aus der venerischen Abtheilung des I. Stadthospitals zu Moskau. Ueber Syphilisbehandlung mit Mercuriol. Von Dr. Arth. Jordan . 353

Aus der dermatologischen Universitätsklinik des Prof. Dr. V. Janovský an der böhm. med. Facultät in Prag. Ein Beitrag zur Kenntnis der experimentellen und klinischen Eigenschaften des Achorion Schönleinii. Von Dr. Jaroslav Bukovský, Assistent der Klinik. (Hiezu Taf. XVII.) 365

Zur Behandlung mittels Quecksilbersäckchen und Mercolint. Von Dr. Schuster-Aachen 389

Bericht über die Leistungen auf dem Gebiete der Dermatologie und Syphilis.

Erste internationale Conferenz zur Bekämpfung der Syphilis und der venerischen Krankheiten, abgehalten zu Brüssel vom 4.—8. September 1899. Bericht von Dr. A. Blaschko, Berlin 129

Bericht über die Verhandlungen der 71. Versammlung Deutscher Naturforscher und Aerzte zu München. Von Dr. A. Jesionek, München 137

Verhandlungen der Wiener dermatologischen Gesellschaft . . . 285, 425

Verhandlungen der Berliner dermatologischen Gesellschaft . . . 295, 433

Verhandlungen der Breslauer dermatologischen Vereinigung 299

Verhandlungen des Vereines Ungarischer Dermatologen u. Urologen 437

Hautkrankheiten 442

Geschlechts-Krankheiten 454

Buchanzeigen und Besprechungen . . . 160, 315, 471

Varia 320, 475

Originalabhandlungen.

Aus der Hautkrankenabtheilung des städtischen Krankenhauses zu Frankfurt a/M. (Oberarzt Dr. Karl Herxheimer).

Ueber die Beziehungen des Lupus erythematosus zur Tuberculose.

Von

Dr. **Friedr. Roth** in Mainz.

Schon seit langer Zeit sind hervorragende Vertreter der Dermatologie in Frankreich für den ursächlichen Zusammenhang zwischen der unter dem Namen Lupus erythematosus Cazenave bekannten Hautaffection und der Tuberculose eingetreten. Besnier, Hallopeau, Brocq, Du Castel, Darier, Danlos, Feulard, Thibierge, Gaucher, Leredde, Érand, Barbe, Dubois-Havenith (in Brüssel) und Andere sind zu nennen als die, welche heute besonders für diese Anschauung kämpfen. Von anderen Nationen sind bis jetzt nur wenige Namen in dieser Hinsicht zu nennen; doch sind die verdienstlichen Forschungen von C. Boeck (Christiania) und Jon. Hutchinson (London), welch letzterer überhaupt zuerst auf die tuberculöse Natur der Affection hinwies, bekannt.

Von hervorragenden Autoren, die sich gegen die Auffassung des Lupus erythematosus als einer tuberculösen Erkrankung aussprachen, sind zu erwähnen: Balmano-Squire, Bulkley, Crocker, Duhring, Kaposi, Leloir, Lesser, M. Morris, Neisser, Pick, Veiel, Vidal, Wolff u. A. (Nach Jadassohn [79].)

Nach und nach scheint aber auch die Wiener Schule ihren abweisenden Standpunkt verlassen zu wollen, und es fehlt

in der neueren Literatur nicht an Beispielen, die diesen Umschwung der Anschauungen deutlich erkennen lassen.

Um in der uns interessirenden Frage zu einem gewissen Grade der Klarheit zu kommen, hielt ich, da der directe Beweis bis heute weder von der einen noch von der anderen Richtung geführt werden kann, vor allem das für eine zweckmässige Aufgabe, sämmtliche einschlägige Publicationen in der französischen, englischen, italienischen und deutschen Literatur, soweit mir dieselben zugänglich waren, zu studiren, besonders die ätiologische Seite dabei im Auge behaltend, und so an der Hand sämmtlicher aus der Literatur mir bekannten Krankengeschichten die Beobachtungen der Autoren über Zusammenhänge mit Tuberculose resp. Scrophulose zusammen zu tragen, um daraus vielleicht ein werthvolles Resultat in Betreff unserer Frage ziehen zu können. Die auf diese Weise gefundenen positiven Befunde wurden genau notirt, ebenso die negativen, sobald aus der Darstellung zu ersehen war, dass bei der Untersuchung überhaupt danach gefahndet worden war, was leider oft nicht der Fall zu sein schien, besonders in den zeitlich etwas weiter zurückliegenden Fällen, wo man an die Möglichkeit eines solchen Zusammenhanges zunächst nicht dachte. Diejenigen Fälle, wo von einer diesbezüglichen Untersuchung überhaupt nichts bemerkt war, sind natürlich für unsere Zwecke nicht verwerthbar gewesen. Die Resultate dagegen von histologischen, bakteriologischen und culturellen Untersuchungen, ebenso Thierimpfungen und Sectionsbefunde wurden als besonders werthvoll registrirt. Wie sehr wäre es in Zukunft zur endgiltigen Lösung unserer Frage erwünscht, dem Rathe Besnier's (1) zu folgen: „Que l'on veuille bien, dans les observations nouvelles, faire une enquête attentive, impartiale, suffisante sur chaque cas particulier."

In Frankreich scheinen Besnier's Worte auf guten Boden gefallen zu sein; die deutschen Publicationen dagegen lassen bis in die neueste Zeit in dieser Hinsicht eine empfindliche Lücke fühlen.

Die Fälle aus der Hautkrankenabtheilung des städt. Krankenhauses zu Frankfurt a. M. habe ich

zum Theil etwas ausführlicher gebracht, sobald interessante Complicationen oder bemerkenswerthe Allgemeinerscheinungen dabei zu bemerken waren. Eine Beobachtung aller, auch der kleinsten pathologischen Veränderungen und Complicationen von Seiten des Gesammtorganismus ist für unsere Zwecke meiner Ansicht nach von Bedeutung, weil nur dadurch zu hoffen ist, die wünschenswerthe Klarheit in den dunklen Entstehungsprocess der Krankheit zu bringen. Den mehr oder weniger gesetzmässigen Verlauf des Lupus erythematosus in den Journalen habe ich, um die letzteren nicht zu sehr zu überladen, nur dann berührt, wo dies zur Beurtheilung des Zustandes nöthig war. Der Fall Phil. J. (siehe unter Abth. I. F. 7) ist jedoch wegen seines interessanten Verlaufes und seiner sehr genauen Beobachtung in extenso wiedergegeben, ebenso die Fälle Wilhelmine Sp. (I. F. 4) und Henriette H. (I. F. 5).

Die ambulant behandelten Fälle aus der Privatpraxis des Herrn Dr. K. Herxheimer, Oberarztes der Hautkrankenabtheilung des städt. Krankenhauses zu Frankfurt a. M., sowie diejenigen aus der Poliklinik für Hautkranke des weiland Sanitätsrath Dr. S. Herxheimer zu Frankfurt a. M. habe ich, da sie ebenso wie die vorstehend erwähnten Krankenhausfälle noch nicht veröffentlicht sind, sämmtlich wiedergegeben, obwohl die Notizen über die uns interessirenden Punkte leider oft auch nur spärlich waren resp. ganz fehlten, wie das bei poliklinischem oder Sprechstundsmaterial aus Mangel an Zeit zu genauerer allseitiger Untersuchung nicht anders sein kann.

Hinsichtlich der Aetiologie des Lupus eryth. will ich in enger Anlehnung an Jadassohn's (79) trefflichen Aufsatz zuerst den seitherigen Stand der Frage kurz darlegen und dann auf die Beziehungen zur Tuberculose im Speciellen eingehen.

Betreffs der Aetiologie des Lup. eryth. sind die Anschauungen von Hebra und Kaposi bekannt, die wesentlich allgemeine Momente von ätiologischer Bedeutung angeben: die Prädisposition des weiblichen Geschlechts, das zweimal häufiger erkrankt als das männliche, Chlorose, Dysmenorrhoe. Von speciellen Ursachen erwähnen sie eine intensive, lokale Seborrhoe, wie sie z. B. nach abgelaufener Variola vorkommt.

Kaposi und mit ihm die meisten Autoren der Wiener Schule (mit Ausnahme von Schiff) stehen auch heute noch auf diesem Standpunkt, obwohl, wie schon oben erwähnt, von einer Reihe von Autoren dem französischen Standpunkt, als einem doch nicht ganz zu verwerfenden Rechnung getragen wird.

Dass der Lupus eryth., speciell der acute der Frauen, wesentlich bei geschwächten, weniger widerstandsfähigen, constitutionell irgendwie erkrankten Individuen vorkommt, hat Kaposi hervorgehoben. Andere Autoren, z. B. Hutchinson (88) erwähnen die Disposition, die Erfrierungen, Pernionen für Lup. eryth. schaffen.

Während die Annahme, dass der Lup. eryth. eine Angioneurose sei, in letzter Zeit nur wenige Vertheidiger, die, dass er ein wirkliches Neoplasma darstelle, gar keine gefunden hat, hat die Hypothese, dass er einer specifisch infectiösen Ursache seinen Ursprung verdanke, in letzter Zeit mehr Anhänger gefunden.

Dagegen hat sich speciell in Frankreich die von Cazenave durch die Benützung des Namens Lupus, von Biett durch die Beschreibung als „Lupus qui détruit en surface" gleichsam vorweggenommene Anschauung, dass auch der Lup. eryth. eine tuberculöse Erkrankung sei, erhalten und wird von beachtenswerthester Seite mit grosser Energie vertreten. Dabei muss man unterscheiden zwischen denjenigen Autoren, welche meinen, dass der Lup. eryth. eine wirklich bacilläre Erkrankung sei, denjenigen, welche ihn für durch die Toxine der Tuberkelbacillen erzeugt halten, und denjenigen, welche insofern diese beiden Anschauungen acceptiren, als sie einen Theil der hierhergehörigen Krankheitsformen auf die einen, einen anderen auf die andere Weise erklären. Dazu kommt die Ansicht einzelner, welche im Lupus erythematosus überhaupt nicht eine einheitliche Krankheit, sondern das morphologische Resultat verschiedener ätiologischer Ursachen sehen. (H. Hebra [138], Brocq [139, 140], Jamieson [141].)

Betreffs der Auffassung der Erkrankung als einer tuberculösen Affection wurde, bei dem fortwährenden Fehlschlagen der Untersuchungen auf Tuberkelbacillen, dem Misslingen von Thierimpfungen und Culturen, zuerst von Hallopeau die Mög-

lichkeit ausgesprochen, dass es vielleicht eine besonders geartete Varietät des Tuberkelbacillus sein möchte, die die Erkrankung verursacht, und dass unsere Unkenntniss in Betreff dieses Krankheitserregers die Schuld an dem Fehlschlagen der vorstehend erwähnten Untersuchungen sei. Bald jedoch gewann unter den Reihen der Anhänger der Tuberculosetheorie die Ansicht C. Boeck's, der auch Besnier, Hallopeau und wohl die gesammte französische Schule huldigen, die Oberhand, wonach der Lupus erythematosus nicht als eine eigentliche bacilläre Erkrankung, sondern als eine Art Toxicodermie aufzufassen sei. Brocq und zum Theil auch Gaucher acceptirten diese Deutung nur für den Theil des Lupus erythematosus, der von ersterem Autor als érythème centrifuge symétrique bezeichnet worden ist. Doch hält er für diese Form die Möglichkeit offen, dass auch andere Ursachen allgemeiner Natur — Uterus-, Magen-, Darm-, Nervenaffectionen — im Zusammenhang mit individuellen Bedingungen diese oberflächliche, congestive, in ihrem Verlauf sehr variirende Affection bedingen können. Die andere Form, den Lup. eryth. fixe, hält Brocq wirklich für eine Form der Hauttuberculose, von welcher Uebergänge zum typischen Lupus vulgaris beständen.

Diese Scheidung der beiden Krankheitsbilder ist freilich eine künstliche, da beide Formen nebeneinander vorkommen und in einander übergehen können. Jedoch ist eine Unterscheidung im Sinne Brocq's auch nicht ganz ohne Berechtigung. Später komme ich auf diesen Punkt noch zurück.

Gegen die Annahme, dass der Lupus erythematosus eine durch die Tuberkelbacillen oder durch andere Toxine bedingte Angioneurose sei, spricht nach Jadassohn (79) sein meist chronischer Verlauf. Ich glaube jedoch später darthun zu können, dass man beide Dinge sehr wohl vereinen könne, indem man den Krankheitsprocess in seine einzelnen Phasen zerlegt. Crocker hält die Erkrankung für primär angioneurotisch und glaubt an eine secundäre, parasitäre Invasion, Kaposi hat einmal die starke Betheiligung der nervösen Centren betont. Jamieson's Annahme, dass der Lupus erythematosus eine durch Tuberculose der Nervenstämme bedingte Hauterkrankung sei, dass der Lupus vulgaris der tuberösen,

der Lupus erythematosus der anästhetischen Lepra entspreche, ist ebenfalls nicht begründet. Perrin hat die Krankheit einmal nach starkem Shock entstehen sehen und glaubt an eine „Beeinflussung des Terrains durch die Nervenerschütterung". Für ein Neoplasma spricht weder Structur noch der klinische Verlauf (spontanes Abheilen, acute Ausbrüche etc.).

Die Befunde von Mikroorganismen (Ravogli [142], Risso [133]) sind nach dem übereinstimmenden Urtheile aller Autoren bedeutungslos. Jadassohn, Leloir, Miethke, Morison haben vergebens nach solchen Bakterien gesucht, die durch ihre Lage im Cutisgewebe und durch ihre Constanz Anspruch auf Beachtung gehabt hätten. Auch Ravogli's (135) Psorospermienbefund ist ohne weitere Bestätigung geblieben. (Nach Jadassohn [79] citirt.)

Eine sehr übersichtliche Zusammenstellung der Argumente, die für oder gegen die tuberculöse Natur des Lupus erythematosus von den Autoren vorgebracht sind, hat gleichfalls Jadassohn (79) in seinem vorstehend erwähnten Aufsatz geliefert. Von Hallopeau (80) ist noch Punkt 6 zugefügt.

Für den Zusammenhang des Lupus erythematosus mit Tuberculose wird dort angeführt:

1. Der Lupus erythematosus tritt vorzugsweise oder fast ausschliesslich bei tuberculös erkrankten oder belasteten (scrophulösen) Individuen auf.

2. An Lupus erythematosus Leidende erkranken häufig an Tuberculose (speciell an tuberculösen Drüsenaffectionen; sie sterben oft an Tuberculose).

3. Das klinische Bild des Lupus erythematosus ist dem des sicher tuberculösen Lupus vulgaris sehr ähnlich.

4. Es gibt Uebergänge zwischen beiden Krankheiten.

5. Der Lupus erythematosus kann auf Tuberculin reagiren.

6. Man hat mehrmals deutlich tuberculöse Veränderungen in den Herden des Lupus erythematosus gefunden.

Gegen den Zusammenhang des Lupus erythematosus mit Tuberculose wird angeführt:

1. Tuberculöse Erkrankung und Belastung sind bei den Patienten mit Lupus erythematosus nicht häufiger als bei anderen.

2. Eine Erkrankung solcher Patienten an Tuberculose ist eine theils rein zufällige, theils — bei den acuten universellen Formen — durch die Depravation des Gesammtorganismus bedingte oder provocirte Complication.

3. Typische Fälle von Lupus erythematosus und Lupus vulgaris sind mit Leichtigkeit zu unterscheiden.

4. Die vermeintlichen Uebergänge zwischen beiden Krankheiten beruhen auf Mängeln in der Diagnostik.

5. Die Reaction auf Tuberculin ist meistens nicht eingetreten.

6. Der histologische Bau des Lupus erythematosus ist von dem des Lupus vulgaris vollständig verschieden. Es sind in sicheren Fällen von Lupus erythematosus weder mikroskopisch noch culturell Bacillen nachgewiesen worden, noch sind Inoculationsversuche geglückt.

An der Hand der in der Literatur vorgefundenen, sowie der von mir neu veröffentlichten Fälle glaube ich in sämmtlichen 6 Punkten die tuberculöse Natur des Lupus erythematosus mit ziemlicher Sicherheit darthun zu können und will deshalb jeden Punkt jetzt einzeln besprechen.

1. Der Lupus erythematosus tritt vorzugsweise oder fast ausschliesslich bei tuberculös erkrankten oder belasteten (scrophulösen) Individuen auf.

Hier hat vor allem die Statistik das entscheidende Wort. Schon früher hatte Le Cros (40) aus 27 Fällen von neueren Publicationen und 2 noch nicht veröffentlichten Fällen aus der Klinik zu Montpellier den Schluss gezogen: „Le lupus érythémateux est une lésion d'origine tuberculeuse.“ Die rebellischen Varietäten (forme fixe von Brocq) erklärt er mit Brocq aus der directen Einwirkung des Tuberkelbacillus auf die Haut, so dass diese Form also pathogenetisch dem Lupus vulgaris nahe stände.

Ich konnte im Ganzen circa 250 Fälle, wo Beobachtungen betreffs des Verhältnisses zur Tuberculose des Individuums oder seiner Familie angegeben waren, in Betracht ziehen. Eine

ganz genaue Zählung ist, wie man sich schon bei Durchsicht der nachfolgenden Literatur überzeugen kann, unmöglich gewesen.

Von diesen 250 Fällen haben **185** irgend einen Anhaltspunkt für Tuberculose oder Scrophulose ergeben, seien es nun Lungen-, Drüsen-, Knochenaffectionen tuberculöser Natur, Haut- und Augenaffectionen tuberculöser oder scrophulöser Art, deutliche allgemeine oder locale Reaction auf Tuberculininjectionen, oder irgend ein anamnestischer Anhalt.

Unter diesen 185 Fällen zeigten 140 theils zur Zeit der Beobachtung noch Zeichen von florider Scrophulo-Tuberculose, theils die Residuen von derartigen schon abgelaufenen Processen.

Vielleicht sind einige der nachstehenden Fälle nicht ganz eindeutig in ihrer Auslegung, der Vollständigkeit halber habe ich sie dennoch dazu gesetzt, ohne sie jedoch mitzurechnen. Sie ändern also nichts an dem Resultat, das aus der Berücksichtigung der übrigen Fälle erzielt wurde.

Bei 65 Fällen (von 250) war in der Beobachtung angegeben, dass z. B. nichts Verdächtiges anamnestisch bei dem Patienten oder nichts bei seiner Familie vorlag, oder dass die Lunge gesund zu sein schien. Wir wissen jedoch, wie wenig zuverlässig einmal die Anamnese ist, wie man mit Sorglosigkeit und Vergesslichkeit der Patienten zu rechnen hat, ferner wie häufig auch die genaueste Untersuchung der Organe des menschlichen Körpers zu falschen Resultaten kommt. Anfangsstadien oder tiefer sitzende Herde von Tuberculoseerkrankungen können, dafür haben zahlreiche Sectionen mit negativem klinischen Befund den Beweis erbracht, leider trotz peinlichst genauer Exploration doch übersehen werden. Ein solchermassen als gesund angesehener Fall lässt also immer noch den Einwand zu, dass früher oder später möglicherweise doch eine Tuberculoseerkrankung bei dem Lupus erythematosus-Kranken sich deutlich manifestiren könne.

Ferner kann in den Fällen, wo z. B. nur das Fehlen der Lungenaffection als Befund angegeben ist, ganz gut Drüsenschwellung, scrophulöse Augenerkrankung, Knocheneiterung u. dgl. in der Jugend einmal bestanden haben resp.

noch bestehen aber übersehen worden sein. Umgekehrt ist es auch möglich, dass bei einem Patienten mit Lupus erythematosus, der beispielsweise angibt, dass er in der Jugend an Drüsenschwellung litt oder „wehe Augen“ hatte, oder dessen Eltern und Geschwister an Tuberculose starben, bei einer genauen Untersuchung seiner Organe noch deutliche gegenwärtige Zeichen von Tuberculose oder Scrophulose nachzuweisen gewesen wären.

Dies gilt natürlich auch für die grosse Anzahl von Fällen, die sich in der Literatur finden, ohne jede Notiz über eine noch so flüchtige anamnestische Erhebung oder klinische Untersuchung des betreffenden Patienten.

Trotz dieses grossen Mangels in der Untersuchung ist es meiner Meinung nach doch sehr auffallend, unter den veröffentlichten Fälle doch eine so grosse Anzahl von Lupus erythematosus-Kranken mit deutlichen bestimmt tuberculösen resp. scrophulösen Merkmalen zu finden, gegenüber der doch verhältnissmässig geringen Zahl, wo zufällig das eine oder das andere tuberculöse oder scrophulöse Zeichen, auf das gerade geachtet worden war, fehlte, wo aber die Möglichkeit des Vorhandenseins solcher Zeichen aus obigen Gründen durchaus nicht auszuschliessen ist.

Diese Statistik kann, wie schon hervorgehoben, auf absolute Genauigkeit allerdings keinen Anspruch machen, jedoch wird sich eine spätere Statistik, auf genau in dieser Hinsicht untersuchten Fällen fussend, meines Erachtens sicher nur zu Gunsten der Anhänger der Tuberculosetheorie verschieben können.

Man wird bei diesen Zahlen kaum mehr in Versuchung kommen, von einem nur zufälligen Zusammentreffen beider Affectionen zu sprechen und der gegnerischen Behauptung, dass tuberculöse Belastung und Erkrankung bei Patienten mit Lupus erythematosus nicht häufiger sei als bei anderen, kaum noch zustimmen können. Hutchinson behauptet sogar, dass der Lupus erythematosus sich relativ häufiger bei Tuberculösen entwickele, als der Lupus vulgaris. Auch Wilson (110) suchte schon die Ursache des Lupus erythematosus in einer constitutionellen Ernährungsschwäche bei phthisischer oder strumöser Grundlage.

2. An Lupus erythematosus Leidende erkranken häufig an Tuberculose (speciell an Drüsenaffectionen). Sie sterben oft an Tuberculose.

Ich verweise hier auf die von mir neu veröffentlichten Krankengeschichten, sowie auf die grosse Anzahl der in der folgenden Literatur gegebenen Fälle mit diesbezüglichen Beobachtungen, die keinen Zweifel an dem überaus häufigen Zusammentreffen von Tuberculoseerscheinungen mit Lupus erythematosus aufkommen lassen. Dieses Zusammentreffen geht weit über das Mass der Zufälligkeiten hinaus, welche von den Gegnern hierbei gern als Einwand angerufen werden. Nach Besnier (1) ist die Thatsache auffallend, dass wir nach dem 50. Lebensjahr nicht nur keinen Fall von progredientem Lupus erythematosus, sondern auch nicht einmal abgelaufene, vernarbte Fälle antreffen, dass mit anderen Worten die Patienten mit Lupus erythematosus vor diesem Alter sterben und zwar an Tuberculoseerscheinungen. Jedoch muss ich Besnier gegenüber anführen, dass doch einige, allerdings sehr seltene Fälle von Befallensein in höherem Alter beobachtet worden sind. Es ist ja auch die Möglichkeit recht gut denkbar, dass der Fall eintritt, wo Jemand die Tuberculose erst in höherem Alter erwirbt, die dann später zu einem Lupus erythematosus führen kann.

3. Das klinische Bild des Lupus erythematosus ist dem des sicher tuberculösen Lupus vulgaris sehr ähnlich.

Wenn auch die typischen Fälle von beiden Krankheitsbildern sich leicht unterscheiden lassen, so geht aus der Durchsicht der Literatur doch hervor, dass selbst erfahrene Diagnostiker manchmal, wenigstens anfänglich, im Zweifel waren, wohin sie das vorliegende Krankheitsbild einreihen sollten. Also muss grosse Aehnlichkeit zwischen beiden Affectionen wohl bestehen, die den Verdacht auch auf analoge ätiologische und pathogenetische Momente rechtfertigt. Die Grenzlinie zwischen beiden Erkrankungen soll allerdings in vollem Masse respectirt bleiben. Der Lupus erythematosus kann und muss, auch wenn er als tuberculösen Ursprungs erwiesen sein sollte, auch fernerhin wegen seiner klinischen und histologischen Besonderheiten als eigenes Krankheitsbild umgrenzt bleiben.

Wir fassen ja doch auch z. B. die Tuberculosis verrucosa cutis als feststehenden Begriff auf neben dem Leichentuberkel, dem Lupus verrucosus und dem Lupus vulgaris proprie sic dictus, jedes mit seinen prägnanten mikro- und makroskopischen Eigenthümlichkeiten.

4. Es gibt Uebergänge zwischen beiden Krankheiten.

Dass die vermeintlichen Uebergänge sich alle als Fehldiagnosen herausstellen sollten, wie von gegnerischer Seite eingewendet wird, dürfte zum Mindesten schwer zu beweisen sein. Wenn die Fälle auch selten sein mögen, wo ein Lupus erythematosus sich später in einen offenkundigen vulgaris umwandelt, so sind doch mehrere derartige Beobachtungen von competenter Seite gemacht worden und sind mit einfacher Verneinung nicht abzuthun.

Auch Lupus vulgaris neben Lupus erythematosus gleichzeitig ist bei demselben Patienten beobachtet worden. Man muss somit annehmen, dass verschiedene Qualitäten oder Formen desselben Giftes an diversen geeigneten Punkten des Körpers auch verschiedenartige Läsionen setzen können, sei es, dass diese Qualitäten wie im zweiten Fall gleichzeitig oder wie im ersten zeitlich aufeinanderfolgend zur Wirkung kommen.

In einem Fall kann, wie wir später sehen werden, die Wirkung der Tuberkeltoxine sich in den Effloreszenzen des Lupus erythematosus manifestiren, im anderen Fall ist dieser durch Toxinwirkung provocirte Lupus-erythematosusherd die Stelle, wo unter besonderen, allerdings noch unbekannten Umständen eine Ansiedelung des Tuberkelbacillus stattfindet.

H. Leloir (92), der allerdings den Lupus vulgaris von dem Erythematosus ätiologisch scharf trennt, gibt dennoch zu, dass bei der histologischen Untersuchung seines Lupus vulgaris erythematoides in allen Schnitten Veränderungen des Lupus erythematosus mit denen von Lupus vulgaris gemischt waren. Havas hält in den Fällen, in denen angeblich gleichzeitig Lupus erythematosus und vulgaris vorhanden sein sollte, die als Lupus erythematosus imponirenden Veränderungen für das Anfangs- resp. hyperämische Stadium des Lupus vulgaris. Dagegen ist einzuwenden, dass zur Sicherstellung der Havasschen Ansicht in jedem dieser hyperämischen Stellen Tuberkel-

bacillen oder zum Mindesten Lupusknötchen bei der klinischen Untersuchung nachgewiesen werden müssten, da ohne diesen Befund die Diagnose Lupus vulgaris nicht bestehen kann. Nur auf diesen Befund sich stützend kann man behaupten, dass in einem Falle von Anfangshyperämie, mit positivem Tuberkelbacillenbefund, das Anfangsstadium eines Lupus vulgaris vorliege; in dem anderen Falle mit negativem Bacillenbefund ein anders geartetes Erythem vorliege, das eventuell von Tuberkeltoxinen abhängig sein kann und so etwa als Anfangsstadium eines Lupus erythematosus zu bezeichnen wäre. Nur so könnte die Frage definitiv gelöst werden.

Lecavallerie (53) behauptet, dass es neben dem Lupus vulgaris erythematoides (Leloir), charakterisirt durch Erythem, Induration des darunter liegenden Gewebes, starke Gefässbildung und die Existenz seltener, disseminirter Knötchen, auch einen echten Lupus erythematosus gebe, der der Sitz von Tuberkelknötchen werden könne.

Etwas eigenthümlich drückt sich Lewin (91) aus, wenn er behauptet, der Lupus erythematosus sei nur dann tuberculös, wenn er mit Lupus vulgaris combinirt sei, wenn er bei Tuberculösen vorkomme und wenn der Ausgang tuberculös sei.

Hauptsächlich verweise ich an dieser Stelle auf den Fall Kopp, K. Herxheimer (I. C. 56) und die Beobachtungen Weidenhammers (I. C. 60).

5. Der Lupus erythematosus kann auf Tuberculin reagiren.

Diese Beobachtung ist, wie Literatur zeigt, in einer grossen Anzahl von Fällen gemacht worden. Dass sie gelegentlich auch manchmal ausbleiben kann, ist bei den noch unbekannten Eigenschaften des beim Lupus erythematosus wirksamen Tuberkelgiftes und bei der Unbekanntschaft mit der Wirkung des Tuberculins im Speciellen, die ja auch bei ausgesprochenen Tuberculoseerkrankungen grosse graduelle Schwankungen aufweist, nicht zu verwundern. Vielleicht ist anzunehmen, dass es nur Fälle von ganz torpidem chronischen Verlauf sind, die nicht gleich auf die erste Injection reagiren, da in diesen Fällen das mehr oder weniger festsitzende und in den Drüsen deponirte Gift erst durch wiederholte Injectionen

flott wird und die Reaction somit eintreten kann. Ich verweise hierüber auch auf die Beobachtungen von Schweninger und Buzzi (33 und 34). Acutere, floride Fälle der Erkrankung, in denen das Gift noch im Körper frei circulirt, werden die Möglichkeit einer Reaction vielleicht eher von vornherein erwarten lassen.

Eine weitere bemerkenswerthe Bestätigung der Theorie von dem Zusammenhang des Lupus erythematosus mit der Tuberculose verdient an dieser Stelle ebenfalls Erwähnung. Es ist dies die interessante Beobachtung von C. Boeck (66), dass tuberculöse Drüsen, mit Calciumsulfid behandelt, eine Reaction zeigen, wie sie sonst nur Tuberculin hervorzurufen pflegt, und dass ein Ausbruch von Lupus erythematosus im Gesicht oder von Erysipelas perstans an den Armen besteht, so lange das Medicament in Gebrauch ist; C. Boeck hat auf diese Weise zweimal künstlich Lupus erythematosus hervorgerufen.

6. Man hat mehrmals deutlich tuberculöse Veränderungen in den Herden des Lupus erythematosus gefunden.

Dass nicht das Bild des Lupus vulgaris bei der mikroskopischen Untersuchung von Lupus erythematosus erscheinen werde, ist schon nach dem klinischen Befund zu erwarten. Jedoch gilt auch hier die Bemerkung. dass der Lupus erythematosus nicht gerade unter dem Bilde des vulgaris in allen Einzelheiten zu erscheinen braucht und doch eine Tuberculoseerkrankung sein kann. Ist auch der Befund von Riesenzellen heute nicht mehr als specifisch für Tuberculose anzusehen, so ist er doch eine der Tuberculose überwiegend oft zukommende Erscheinung, und die Fälle von Audry sowie unser Fall: Philipp F. (I. F. 7) zeigen, dass das Lupus erythematosusgift Manifestationen in den Geweben hervorrufen kann, die den Veränderungen beim Lupus vulgaris sehr ähnlich sein können, nicht nur klinisch, sondern auch mikroskopisch. Andererseits bieten ja doch auch die diversen tuberculösen Hauterkrankungen, der Lupus verrucosus, der Leichentuberkel, die Tuberculosis cutis verrucosa, das Scrophuloderma histologische Bilder, die sich von dem eigent-

lichen Lupus vulgaris durch wohl charakterisirte Einzelheiten unterscheiden.

Nach Jadassohn (79) geben die sicher feststehenden Veränderungen der Haut beim Lupus erythematosus — chronisch entzündliche Infiltration, vielfach in circumscripter Form mit Degeneration des Grundgewebes und Ausgang in narbige Atrophie — mit den klinischen Momenten zusammen genügende Analogien, um diesen Process in die Gruppe der infectiösen Granulationsgeschwülste einzuweisen. Ebenso halten z. B. Johnston (66) und Robinson (130) die Affection für einen local infectiösen Process, für ein Granuloma, das durch Mikroorganismen verursacht wird.

Die negativen Befunde von Untersuchungen auf Tuberkelbacillen in den Schnitten und Geschwürssecreten des Lupus erythematosus, die auch wir bestätigen können, sowie die dem Lupus erythematosusgift mangelnde Kraft Impftuberculose bei Versuchsthieren hervorzurufen, beweist auch nur, dass man es mit einem ganz besonders beschaffenen Giftstoff zu thun hat, und zwar, dass es wahrscheinlich eigenartige Toxine (nicht mehr ein belebtes Agens) sind, die im Verein mit besonderen localen und allgemeinen Körperverhältnissen die charakteristischen Lupus-erythematosusbilder produciren.

Mit dieser Ansicht stimmt auch sehr gut die Beobachtung von K. Herxheimer, die sich auf circa sechs Fälle erstreckt, wobei der Lupus erythematosus der Wangen ein ephemerer war; d. h. in diesen Fällen erschien die Hautaffection im Gesicht, um nach einem bis mehreren Tagen spontan wieder zu verschwinden. In allen diesen Fällen handelte es sich um sicher tuberculöse Individuen. Dass kein Irrthum in der Diagnose der Hautaffection vorlag, geht schon daraus hervor, dass ausser dem umschriebenen Erythem die folliculären Schüppchen sich fanden und dass, mit Ausnahme eines Falles, die floride Affection später jedesmal von Atrophien gefolgt war.

Man hat auf diese Weise, indem man nicht einseitig eine oder die andere positive oder negative Beobachtung verwendet, in der Zusammenfassung aller Einzeldaten durch ein logisches Band, den Schlüssel zur Erklärung dieses seither so dunklen Krankheitsprocesses. Die Punkte, die sich heute noch nicht

direct beweisen lassen, stehen wenigstens in keinem Widerspruch zu unserer Annahme; und diese lässt uns, wie schon erwähnt, den Lupus erythematosus ganz zweifellos als eine Erkrankung tuberculösen Ursprungs auffassen, hervorgerufen durch die Toxine der Tuberculose, die vielleicht durch noch unbekannte biologische Factoren eine Modification oder Abschwächung erfahren haben; jedenfalls aber ist weiterhin noch die Annahme gewisser prädisponirender, theils localer, theils allgemeiner Körperverhältnisse des Kranken zur Erklärung des Processes unumgänglich nöthig.

Diese Auffassung des Krankheitsprocesses, die sich mir beim Studium der Literatur allmälig aufdrängte, werde ich weiter unten im Anschluss an die nun folgenden Fälle aus Literatur und neuen Beobachtungen und durch Vergleiche mit ähnlichen Krankheitsvorgängen zu stützen suchen.

Ich habe es für den Zweck meiner Arbeit als unerlässlich betrachtet, die gesammten Fälle in möglichster Genauigkeit zusammenzustellen und denke, dass im Hinblick darauf die grosse Menge des nun folgenden Materials keiner weiteren Erklärung bedarf.

Das ganze Material habe ich in 2 Abtheilungen getrennt:

1. Beobachtungen, die irgend welchen Anhalt für die Tuberculosenatur des Lupus erythematosus ergeben.

2. Beobachtungen, die irgend welchen Anhalt gegen die Tuberculosenatur des Lupus erythematosus geben.

Wir haben zu unterscheiden zwischen dem Lupus erythematosus discoides und disseminatus Kaposi's und der der letzteren gleichlautenden, doch etwas anders umgrenzten Erkrankung, die von C. Boeck beschrieben wurde.

Die weitere Eintheilung unseres Materials ergibt sich von selbst.

I. Fälle, wo irgend welche Zeichen von Tbc. oder Scrophulose notificirt wurden:

A. Fälle von C. Boeck (2) (12 Fälle von Lup. erythem. disseminat. „Boeck").

1. Frau S. O., 32 Jahre. Stark gebautes, blühend aussehendes Individuum mit reichlich entwickeltem Panniculus adiposus. Sie consultirte mich September 1885 wegen ziemlich grosser Drüsentumoren in der linken Axilla, welche während des folgenden Winters in dem Grade an Grösse zunahmen, dass man Februar 1886 sich entschloss, die Tumoren durch Operation zu entfernen. Die excidirten Drüsen waren ausgesprochen tuberculös. Im Sommer desselben Jahres kam sie wieder zu mir, weil die Drüsen oberhalb der linken Clavicula und der linken Seite des Halses entlang anzuschwellen angefangen hatten etc.

2. Fräulein M. L., 17 Jahre alt, aus Amerika, stellte sich zum ersten Male im Juni 1890 bei mir vor. Sie erzählte, dass sie, 3 Jahre alt, wegen einer Augenerkrankung behandelt worden sei, die vom behandelnden Arzt als „Ulceration" auf dem Auge bezeichnet wurde, von welcher jedoch jetzt keine Spuren mehr entdeckt werden konnten. Vor 2 Jahren war ein grösserer Drüsentumor auf dem Hals exstirpirt worden und jetzt fand sich wieder auf der linken Seite des Halses eine Reihe von bedeutend angeschwollenen Drüsen vor, welche ein Chirurg operiren wollte etc.

3. R. Olsen, 20jähriges Mädchen, ist am 23. Februar 1884 in das Hospital eingetreten. Sie war seit ihrer frühen Kindheit „scrophulös" gewesen und war auch früher in der Augenabtheilung des Hospitals wegen einer Augenkrankheit behandelt worden, die eine neblige Verdunkelung der linken Cornea zuzückgelassen hatte. Die Halsdrüsen auf beiden Seiten waren auch jetzt geschwollen. Ihre jetzige Hautkrankheit hatte vor ungefähr 14 Tagen sich zuerst im Gesicht geäussert und sich dann successive zu den verschiedenen Regionen verbreitet etc. — Sectionsbefund: (+ 28./VIII.) Tuberculosis pulmonum et lienis, Degeneratio caseosa glandularum retroperitinealium, Degeneratio adiposa cordis.

4. A. B., stud. jur., 20½ Jahre, stellte sich zum ersten Male am 4. März 1885 vor. Pat. zeigte eine Reihe angeschwollener Drüsen auf dem Halse und Trübungen der Cornea durch Keratitiden in der Kindheit. Er war offenbar seit der Kindheit durch und durch scrophulo-tuberculös gewesen. Lichen scrophulosorum-ähnliche Efflorescenzen etc.

5. Hr. H., Pfarrer, 42 Jahre alt, consultirte mich wegen seiner Hautkrankheit im Jahre 1887. Als Kind hatte er an einer sehr langwierigen Drüseneiterung auf dem Halse gelitten, nach welcher eine grosse, tiefe Narbe zu sehen war. Die jetzige Krankheit war erst mit dem 23. Jahre aufgetreten, und zwar an den Ohren, wo seitdem häufige Eruptionen stattgefunden hatten. Auf den Händen hatte sich die Krankheit erst vor 4—5 Wochen geäussert.

6. Fräulein U., 22 Jahre, litt in der Kindheit an Keratitiden, die Flecke auf der Cornea hinterlassen haben. Mit dem 17. Jahre fingen Drüsentumoren auf dem Halse an sich zu entwickeln. Vor 5 Jahren wurde eine ganze Menge von diesen angeschwollenen Drüsen auf der linken Seite des Halses operativ entfernt. Nichtsdestoweniger fanden sich hier wie in der Fossa supraclavicularis sinistra bei ihrem ersten Besuche bei mir zahlreiche Drüsentumoren vor. Erst vor einem Jahre traten rothe, hanfkorngrosse Papeln und Knoten an den Ohren, Händen, Fingern, Füssen und auf dem untersten Theil der Unterschenkel auf. Einige dieser Efflorescenzen gingen, nach ihrer eigenen Beschreibung, in Suppuration

über und haben zahlreiche charakteristische Narben auf den genannten Localitäten hinter sich gelassen etc.

7. Frau H. N., 39 Jahre, stellte sich zum ersten Male am 13./XI. 1894 vor. Sie gehört einer durch und durch scrophulo-tuberculösen Familie an. Ihre Mutter wurde seinerzeit wegen Drüsentumoren operirt und starb „wahrscheinlich" an einer tuberculösen Geschwulst im Gehirn. Die Schwester der Pat. habe ich wegen grosser tuberculösen Drüsentumoren behandelt, und dieselbe Schwester hatte ausserdem an scrophulo-tuberculösen Augenleiden in der Kindheit gelitten. Auch eine ältere Schwester, die gestorben ist, hatte grosse Drüsentumoren auf dem Halse.

Bei der Pat. selbst fingen ebenfalls vor 3 Jahren Drüsentumoren auf dem Halse sich zu entwickeln an, die fortwährend da sind. Die Hautkrankheit trat erst vor 2 Jahren auf, und zwar zuerst an den Fingern etc.

8. Anna G., 13 Jahre, wurde zum ersten Male im April 1893 zu mir gebracht wegen ziemlich grosser, entstellender Drüsentumoren am Halse und wegen eines scrophulösen Eczems der Nasenlöcher, und sie hat mich seitdem häufig consultirt wegen ihrer durch und durch scrophulösen Constitution, zum letzten Mal in diesem Jahre etc.

9. Frau H., 30 Jahre, consultirte mich am 8. Jänner 1897. Ihre Mutter war an Phthisis pulmonum gestorben. Sie selbst hatte eine Reihe von geschwollenen Drüsen auf der rechten Seite des Halses und ihr ganzes Aussehen liess fürchten, dass das Schicksal der Mutter auch das ihrige werden könnte etc.

10. Agnes Larsen, 12 Jahre, Arbeiterstochter, kam zum ersten Mal am 15. März 1889 in der Hautabtheilung des Hospitals hinein. Ihr Vater war gesund, aber die Mutter war immer etwas kränklich gewesen. Von 7 Geschwistern waren 2 an Diphtherie gestorben, die 5 anderen immer gesund gewesen. Es war auch sonst nichts von Tuberculose in der Familie bekannt.

Die Pat. selbst war immer kränklich gewesen. Als kleines Kind hatte sie an Rhachitis und später an scrophulösen Erkrankungen der Augen und der Nase gelitten.

Status praesens: Die Pat. ist für ihr Alter wenig entwickelt, schwach gebaut und ausgesprochen scrophulo-tuberculös. Auf der linken Seite des Halses, von der Clavicula bis zu dem Ohre hinauf, sieht und fühlt man eine Reihe von grösseren und kleineren, zum Theil so stark angeschwollenen Drüsen, dass der Hals dadurch sogar ganz difform ist. Einige geschwollene Drüsen fühlt man auch in den Weichen. Auf der rechten Cornea findet man einen weissen, streifenförmigen Fleck nach einer Augenkrankheit in der frühen Kindheit. Lichen scrophulosorum etc.

11. A. H., 20jähriger Seemann, kam am 6./XI. 1894 in die Hautabtheilung hinein. Er war angeblich als Kind gesund gewesen, nur hatte er die Masern und das Scharlachfieber gehabt. Er hatte vor ungefähr 2 Jahren zuerst seine Hautkrankheit bemerkt, und die jetzige Eruption war vor $3^1/_2$ Monaten aufgetreten.

Status praesens: Pat. ist etwas blass, aber ganz kräftig gebaut, die Inguinaldrüsen sind etwas geschwollen, sonst keine Drüsentumoren. An den Lungen nichts zu bemerken. Dagegen ist Polyurie, eine leichte Albuminurie und chronische Diarrhöe vorhanden. Efflorescenzen, die eine gewisse Aehnlichkeit mit Lichen scrophulosorum zu haben scheinen.

12. Hr. E, stud. theol., 27 Jahre alt, stellte sich am 7./I. 1897 vor. Pat. bot damals kein manifestes Symptom der Tuberculose dar und hatte auch nicht früher, nach seiner Meinung, solche dargeboten, obwohl man

ihm gesagt hatte, dass er in der Kindheit an „Scropheln im Unterleib“ gelitten habe. Er sah jetzt etwas blass, schwach und schlaff aus. Er berichtete, dass Ende August 1896 ein Ausschlag auf den Fingern, Vorderarmen und Unterschenkeln zum Vorschein gekommen war, von welchem noch fortwährend einige Reste vorhanden waren. Am 26. April 1897 stellte er sich mittlerweile mit einer ganz frischen Eruption von einem typischen, in Gruppen auftretenden Lichen scrophulosorum an der Vorderseite und den Seitenpartien des Stammes vor etc.

B. 30 Fälle von C. Boeck (2) mit Lup. eryth. discoides.

1. Frau M., 43 Jahre, Gesicht, Nase, Wangen, Kinn, Schläfe, besteht 6 Jahre. In hohem Grade scrophulos als Kind. Im Alter von 8 Jahren förmlich blind wegen scrophulöser Augenkrankheit. Ausfluss aus den Ohren durch eine lange Zeit. Jetzt Drüsentumoren am Hals und Cornealflecke.

2. Fräulein M. L., 17 Jahre. An den beiden Wangen und Händen, seit 1 Jahre. 3 Jahre alt hatte sie Ulceration auf der Cornea. Vor 2 Jahren wegen Drüsengeschwulst am Halse operirt, wo fortwährend grosse Drüsentumoren.

3. Mina J., 32 Jahre. Auf der Nase und an den Fingern, seit einem Jahre. Ausgesprochen scrophulo-tuberculös. Scrophulös im Kindesalter. „Leberthran in grosser Menge getrunken.“ Fortwährend zahlreiche Drüsentumoren am Halse. Die Mutter und eine Schwester an Lungentuberculose gestorben.

4. Frau Clara L., 44 Jahre. Auf beiden Wangen. Hatte, 4 Jahre alt, suppurirende Drüsenabscesse am Halse, wo jetzt die Drüsen zu sehen sind.

5. Fräulein B., 32 Jahre. Pars capillata. Als Kind an langwierigen Drüsenabscessen gelitten, nach welchen noch jetzt die Narben da sind.

6. Fräulein Ingeborg R., 26 Jahre. Die Nase und linke Wange. Gibt an, selbst nie an Scrophelkrankheit gelitten zu haben.

Die Schwester ist von mir wegen tuberculöser Phlyktänen und Hauttuberculose behandelt worden. Sie starb an Lungentuberculose.

7. Mathilde O., 11 Jahre. Beinahe das ganze Gesicht: Nase, Lippen, Wangen, Schläfe, Ohren, Hinterkopf, Vorderarme und Hände. Seit 6 J. Drei Jahre alt suppurirende Drüsen am Halse, welche geöffnet wurden. Auch jetzt grosse Drüsentumoren am Hals.

8. Ingold O., 16½ Jahre. Nase, Wangen, Ohren, Kinn. Gibt an, selbst nie an manifesten tuberculösen Symptomen gelitten zu haben. Er sieht jedoch sehr schwach und zart aus.

Eine Schwester wurde, 18 Jahre alt, wegen Tuberculose im Abdomen operirt.

9. Fräulein Sophie P., 26 Jahre. Unter der Nase, seit 1 Jahre. Grosse Drüsentumoren am Halse. Sie ist dabei auch schwächlich und blass.

10. Fräulein Ingelorg H., 29 J. Nase, Wangen, Stirn, Ohren, Pars capillata (Hinterkopf), Handrücken und Vorderarm seit 9 Jahren. Erst vor 5 Jahren traten grosse Drüsentumoren am Halse auf, welche vor 4 Jahren exstirpirt wurden. Jetzt wieder Drüsentumoren am Halse.

11. H. O. Aus..., 30 Jahre. Gesicht, Ohren, Hände, seit 6 Jahren. Stark angeschwollene Drüsen unter dem Kinn.

Ein 10 Jahre jüngerer Bruder in hohem Grade scrophulo-tuberculös.

12. Frau And..., 32 Jahre. Die Nase und die Wangen, seit 12 J. Sie will selbst nie an irgend einem scrophulo-tuberculösen Symptom gelitten haben.

Einen Bruder habe ich wegen ganz enormer Drüsentumoren am Hals behandelt.

13. Frau S. O., 33 Jahre. Die beiden Wangen, besteht seit diesem Jahre. Sehr bedeutende Drüsentumoren in der Axilla und am Halse. Operation.

14. Fräulein F. O., 16 Jahre. Die beiden Wangen, seit diesem Jahre. Grosse Drüsentumoren am Halse, der dabei ganz schief und difform war.

15. Oline A., 19 Jahre. Die beiden Wangen. Eine lange Reihe von stark geschwollenen Drüsen auf beiden Seiten des Halses, besonders auf der linken Seite.

16. Thalette E., 20 Jahre. Rechte Wange, seit 14 Jahren. Sie hat Scropheln seit dem 7. Lebensjahre gehabt. Jetzt grosse prominente Drüsentumoren auf beiden Seiten des Halses.

17. Frau B., 51 Jahre. Nase, Ohren, Hände mit den Fingern, seit 1 Jahre. Als Kind scrophulöse Ophthalmien. Später Drüsentumoren am Halse, welche jedoch jetzt geschwunden sind.

18. Frau M., 43 Jahre. Pars capillata (sehr verbreitet), seit 3 Jahren. Sie selbst hat nie an scrophulo-tuberculösen Symptomen gelitten. Ihre Mutter und ein Bruder der Mutter ist an Lungenschwindsucht gestorben.

19. Emilie A., 34 Jahre. Lup. eryth. discoid. faciei, seit 2 Jahren. Auf der rechten Cornea weisse Flecke nach scrophulösen Ophthalmien im Kindesalter.

20. Gulette L., 30 Jahre. Lup. eryth. discoid. faciei, seit 3 Jahren. Durch und durch scrophulo-tuberculös von der frühen Kindheit ab. Weisse Flecke der rechten Cornea. Grosse Narben am Halse nach suppurirenden Drüsen. Jetzt zahlreiche Drüsentumoren am Halse und unter dem Kinn.

21. Fräulein A. H., 35 Jahre. Ungefähr das ganze Gesicht. Drüsentumoren am Halse.

Der Vater und 2 Geschwister sind an Tuberculose gestorben.

22. Alma S., 12½ Jahre. Das Gesicht. Durch und durch scrophulo-tuberculös. Wegen Knochentuberculose der Arme und der Schulter operirt.

23. Caroline J., 35 Jahre. Die Nase seit 1 Jahre. Im Alter von 6 Jahren suppurirende Drüsen am Halse, nach welchem jetzt Narben sichtbar sind.

24. Fräulein Anna A., 39 Jahre. Die beiden Wangen. Durch und durch scrophulo-tuberculös. Wiederholte scrophulöse Ophthalmien. Die Nase verstopft. Drüsentumoren am Halse.

25. Frau Antonette K., 47 Jahre. Die Wangen, Ohren und Hände. Als Kind sehr oft „wund in der Nase".

Ein Bruder litt an tuberculösen Ophthalmien. Eine Schwester starb an Lungenschwindsucht.

26. Frau F., 45 Jahre. Das Gesicht und die Pars capillata. Scrophulo-tuberculös in der Kindheit. Augenkrankheiten und geschwollene Drüsen am Halse.

27. Fräulein O., 37 Jahre alt. Die Nase und die Wangen. Im Alter von 20 Jahren suppurirende Drüsen am Halse.

28. Fräulein H., 39 Jahre. Pars capillata, Narben auf der rechten Seite des Halses nach suppurirenden Drüsen im Alter von 20 Jahren. Die Suppuration dauerte 2 Jahre. Noch fortwährend geschwollene Drüsen zwischen den Narben.

29. Even S., 64 Jahre. Ganzes Gesicht, Ohren, Handrücken mit den Fingern seit 14 Jahren. Selbst keine tuberculösen Symptome.

Ein Bruder und ein Sohn starb scrophelkrank.

30. Alfred S., 44 Jahre. Die Nase und die Wangen, seit 6 Jahren. Scrophulöse Ophthalmien in der Kindheit. Jetzt weisse Flecken auf der Cornea. Geschwollene Nackendrüsen, besonders auf der linken Seite.

C. Fälle aus der übrigen Literatur.

1. Fall Unna's (bei Buri [3] citirt): Junger Mann mit Ulerythema centrifugum erkrankt an Tuberculose und stirbt. Kurze Zeit darauf stellt sich die Braut des Verstorbenen, die denselben während seines Leidens gepflegt hatte, Unna vor. Auch sie war an Uleryth. centrif. erkrankt und bot bereits deutliche Zeichen von Tuberculose.

2. M. Mackenzie (4) zeigt einen Fall von localer Asphyxie mit Acne necrotica und Lup. eryth., interessant wegen des Zusammentreffens dreier Hautaffectionen vasomotorischen Ursprungs.

3. Hallopeau und Guillemot (5). Pat. ist 30 Jahre alt. Seine Familie zeigt nichts Tuberculoseverdächtiges. Er hustet seit langer Zeit. In der Fossa supra spinata sinistra gedämpfter Schall bei In- und Exspiration. Die Regio subclavicul. sin. zeigt etwas Dämpfung. Keine Drüsenschwellungen.

4. H. G. Brocke (6). 33jährige Frau. Lup. eryth. des Gesichts. Kopfes, Halses, Rückens, der Brust (Octob. 1893). Ende November 1893 Husten, Nachtschweiss, Fieber, neue Plaques an Armen und Abdomen. Jänner 1894 Rhonchi sonor. der beiden Lungenspitzen, 10. Jänner Diarrhoe; 18. Jänner Tod.

Autopsie: Im Dünndarm typische tuberculöse Ulcerationen mit miliaren Knötchen in den Lymphsträngen.

5. Audry (7). Pat. 58 Jahre alt. Keine Heredität, hustet, reichlicher schleimig-eitriger Auswurf. Keine Bacillen im Auswurf. Im oberen Drittel der linken Lunge feuchtes Rasseln. Pat. ist sehr schwach. Allmälig stellt sich steigendes Oedem der Beine und des Abdomens ein, ferner der Hände, der Arme, des Gesichtes. Temperatur stets unter 38°. Urin normal. Tod.

Section: Alte Ulcerationsherde im Oberlappen der linken Lunge. Adhärenz desselben. Typische Läsionen von Tuberculose in der Lunge in allen Stadien. Bacillen konnte man nicht färben. Histologisches: Im Corium zahlreiche Riesenzellen. Zahlreiche ausgedehnte tuberculöse Infiltrate, charakterisirt durch ihre knotige Anhäufung von grossen embryonalen Zellen.

6. Malcolm Morris (8). Von den 119 von ihm behandelten Fällen sind 5 später an Tuberculose gestorben, $^1/_3$ der Fälle liess vereinzelte Erkrankungen an Tuberculose nachweisen. M. meint allerdings, dass dieses Verhältniss auch bei Krankheiten nicht tuberculöser Natur beobachtet werde (! ?).

7. Kaposi (10). Fall von Lup. eryth. acut., der auf Kochininjectionen mit recht heftiger allgemeiner und localer Reaction antwortete.

8. Arning (11). Zwei Fälle von Lup. eryth. mit Koch'scher Flüssigkeit behandelt. *a*) Fräulein von 27 Jahren; im 5. Jahre Eczem und spontan vereiterte Halsdrüsen. Seit 4 Jahren an scheibenförmigem Lup. eryth. des Gesichts, der Brust und der Schultergegend leidend und vielfach behandelt. Nach einem acuten Schub des Lup. erythem. schwollen die Halsdrüsen bedeutend an. Durch die Injection schwoll eine Subclaviculardrüse stark an, so dass man annehmen darf, dass in dieser Drüse sich noch tuberculöse Keime fanden, welche die Reaction bedingten. Allgemeine Reaction, Schüttelfrost, hohes Fieber, Albuminurie. Lunge und Herz normal. Der Lup. selbst unbeeinflusst, die entzündliche Randzone nicht geschwollen und schmerzhaft.

b) Mädchen von 21 Jahren mit einem seit ihrer Kindheit bestehenden Plaque der Stirne. Pat. ist seit ihrer Kindheit kränklich. An der

Lunge nichts Verdächtiges. Reizbares Temperament, vasomotorische Erregbarkeit. Allgemeine Reaction, Erythem, Larynxreizung und Abgeschlagenheit ohne nennenswerthe Temperatursteigerung. Die locale Reaction fehlt.

9. G. F. Jackson (12) stellt einen Fall von Lup. eryth. vor, der sich in Lup. vulgar. umwandelte. Vor 4 Jahren stellte sich der jetzt 18jährige Patient mit etwa 20 rundlichen, leicht eingesunkenen, narbigen, schuppenden Plaques des Gesichts und der Ohrläppchen vor. Knötchen fehlen gänzlich. Die Halsdrüsen waren geschwollen, eine sogar suppurirt. Lup. eryth. wurde diagnosticirt Februar 1894 wurden enorm vergrösserte Halsdrüsen exstirpirt, wonach sämmtliche Efflorescenzen abblassten und nach ca. 2 Monaten im Gesicht Alles bis auf 2 Flecke verschwunden war. Das entfernte Drüsengewebe erwies sich als tuberculös. Nach 6—8 Monaten erfolgte ein neuer Nachschub kleiner Plaques, besetzt mit kleinen, weichen, bräunlichen Knötchen. J. glaubt, dieser Fall illustrire die Annahme der Franzosen, dass die Toxine eines tuberculösen Herdes secundär die Entwickelung eines Lup. eryth. zur Folge haben können. Der vorliegende Fall zeige: 1. die tuberculöse Halsdrüsenschwellung, 2. den durch toxische Infection entstandenen Lup. eryth., 3. die Bildung eines Lup. vulg. als Resultat einer Infection mit Tuberkelbacillen Cutler und Klotz stimmen dieser Anschauung bei, Allen sagt, es bestehe der Verdacht, dass ein schon früher vorhandener Lup. vulg. einen Lup. eryth. vortäusche. Lustgarten meint, manche Fälle von Lup. vulg. sehen dem Lup. eryth. täuschend ähnlich, so auch in dem vorliegenden Falle, welchen Redner für eine auf tuberculöse Drüsen secundär gefolgte Lupusinfiltration ansieht.

10. Bronson (13) stellt einen Fall von recurrirendem Erythem vor in Begleitung von tuberculösen Drüsenschwellungen am Halse. Miliare bis maculöse Efflorescenzen entwickeln sich bei der Pat. im Gesicht und auch zerstreut am Körper, so oft neue Drüsenschwellungen zum Vorschein kommen, verschwinden jedoch rasch nach der Exstirpation der Drüsen. Bronson glaubt, dass es sich hier um einen Lup. eryth. handle. Robinson nimmt eine gewisse Form von Toxämie an. Elliot glaubt, dass das toxische Erythem mit den Drüsenschwellungen in directem Zusammenhange stehe.

11. Lustgarten (14) demonstrirt einen Fall von Lup. eryth. mit Läsionen der Mundschleimhaut. Der 20jährige Russe beobachtete seit 4 Jahren mehrere symmetrisch an den Wangen sitzende unregelmässige, rothbraune, von Narbenfäden durchsetzte, unebene, mit dünnen, fest anhaftenden Schüppchen stellenweise bedeckte Plaques auf gerötheter Basis. An den Lippen und der Mundschleimhaut sind mehrere ähnliche Efflorescenzen sichtbar. Die Gesichtsfollikel sind erweitert und mit angehäuftem Talginhalt gefüllt. Der Fall entspricht dem Besnier'schen Erythemateux folliculaire. Klotz bemerkte in der Discussion des Falles, dass die ausgedehnte Narbenbildung für ein Nahestehen des Processes zum Lup. vulg. spricht.

12. Kaposi (15). Fall von Lup. eryth., der stellenweise an der Stirn so infiltrirt ist, dass man eventuell zwischen Lup. vulg. und Lup. eryth. schwanken könnte. K. meint, da die Erscheinungen, wie beim Lup. erythem. discoides, nämlich die Auflagerung von trockenen, fettigen Massen in der centralen, narbig deprimirten Area hier fehlen, sondern schöne, weisse Narben, wie beim Lup. vulg. zu sehen sind, da ferner die Ränder der Herde viel erhabener sind als sonst, so würde es begreiflich sein, wenn Jemand, namentlich, wenn er die punktförmigen Herde in Betracht zieht, die Sache für Lup. vulg. hält und meint, es sei dies ein Fall, der die Verwandtschaft mit Lup. vulg. klar legt. K. ist jedoch nicht dieser Meinung, sondern hält den Process für Lup. erythem. mit etwas

mehr ausgeprägten entzündlichen Erscheinungen. Im Uebrigen sind alle Erscheinungen von Lup. eryth. vorhanden, am Kopf die fettigen schuppigen Auflagerungen, die erweiterten Talgdrüsen etc.

Neumann: Die gewöhnlichen Fälle mit den Einsenkungen der Follikel sind für die Auffassung des Processes am klarsten. An Stellen jedoch, wo selbst keine Talgdrüsen vorkommen, gleichwie im Narbengewebe, in welchem die Follikel schon zerstört sind, kann man miliare Knötchen wahrnehmen, die bezüglich ihrer Farbe und der übrigen Erscheinungen dem Lup. vulg. ähnlich sind. (Lup. miliaris Virchow's, im Gegensatz zu Lup. vulg. mit grossen Infiltrationsherden.)

13. Lilienthal (16). 46jährige Patientin, früher stets gesund und nicht tuberculös belastet. Sie erkrankte im November vorigen Jahres an einem Ausschlag, der zuerst an den Ohren auftrat und unter Fiebererscheinungen sich über Kopf, Gesicht und untere Extremitäten ausbreitete. Es bestehen jetzt auf Stirn und Kopf deutliche Plaques. Am meisten fallen die Finger auf, an denen man die Primäreffloreszenzen des Lupus eryth. dissem. deutlich erkennt. Ausserdem besteht jetzt ein leichter Spitzenkatarrh, der vor einiger Zeit auftrat und mit dem eine Ausbreitung der Lupuseffloreszenzen z. B. auf dem Rücken Hand in Hand ging.

14. E. Besnier (19). Eine schwächliche, 17jährige Perlenstickerin hatte im Anfang 1891 Influenza; einige Wochen später Gelenkschmerzen und erythematöse, excentrisch sich ausbreitende Flecke auf dem Rücken des rechten Vorderarmes, der rechten Hand und um die Ohren. Die Flecken jucken und desquamiren. Ende 1891 ein rother Fleck auf dem Sternum. Jänner 1892 werden die weinrothen Flecken allgemeiner und vereinigen sich unter Infiltration der Haut. Farbe wechselnd; je nach Druck, fiebertiefroth, falb, blassroth, braun. Das Allgemeinbefinden beginnt sich zu alteriren. P. 100, T. 37·5°, Abds. 38·5°, auch paroxysmenweise 39·9°. Pat. hustet, ohne dass Auscultation und Percussion ein Lungen- oder Pleuraleiden zeigen. Anämisches Klappengeräusch. B. hat den Eindruck, als ob das Endocard einer specifischen oder secundären Blutinfection unterliegt. Hallopeau stellte die Diagnose Lupus exanthematicus.

15. Hallopeau et Jeanselme (20). Ein 35jähr. Mann hat als Kind viel fistulöse Drüsenabscesse gehabt. Drüsennarben am Hals. Im 14. Jahr einen rothen Fleck am Aussenwinkel des rechten, später einen analogen am linken Auge. Beide wuchsen langsam und ergriffen rechts die Backe, Brauen und Schläfen, links die behaarte Kopfhaut. Sie sind dunkel-violett, schuppig, rauh. Aehnliche Effloreszenzen stehen am Kinn, Ohr, der Stirn und Backe. An der Nase deutliche Erweiterung der Talgdrüsenorificien. Eine vereiterte Claviculardrüse rechts ist fistulös geworden. Unter den Augen H.'s bildeten sich nicht weit von dem Lupus charakteristische Drüsenaffectionen, deren tuberculöse Natur später erwiesen wurde. Pat. hustete, magerte ab, hatte eine leichte Hämoptoë, und es wurde Tuberculose der Lungenspitzen diagnosticirt. Dieser Zustand blieb stationär, bis Pat. Anfangs 1891 einer acuten Lungentuberculose unterlag. Zahlreiche graue Granulationen in den Lungen und käsige Drüsen an der Wirbelsäule mit dem Koch'schen Bacillus. Die aus den afficierten Stellen im Gesicht ausgeschnittenen Stücke zeigten den Lupus erythem. proprie sic dictus, nicht den Lupus erythematoides. Ausser der diffusen embryonären Infiltration, der Abwesenheit von Riesenzellen und nodulären Bildungen verdient die kolossale Ectasie der Blutgefässe in der ganzen Dicke der Haut hervorgehoben zu werden. Auf 4 Meerschweinchen sind Fragmente von diesem Lupus oculirt worden. Eines starb an Septicämie, die 3 anderen erwiesen sich am 190. Tage nach der Impfung als gesund. H. glaubte damals, dass die Form der Tuberculose bei dem Lup. eryth. so abgeschwächt sei, dass sie unfähig der Uebertragung durch die Impfung ist.

16. C. Boeck (21). Zwei Kranke mit Lupus eryth. dissem., 20 und 30 Jahre alt, waren in einem früheren Alter scrophulös gewesen.

17. Stern (22). 21jährige Wäscherin. Vor 6 Jahren acuter Gelenkrheumatismus. Eltern an Tuberculose gestorben. Von 5 Geschwistern starben 4. Pat. selbst ist anämisch und amenorrhoisch. Nach 6wöch. Aufenthalt und exspectativer Behandlung als fast geheilt entlassen.

18. Le Grain (23). Frau, 32 Jahre. Nichts anamnestisch bemerkbar. Eine Schwester hat Pleuritis und Blutspeien gehabt.

19. Meneau (24). Unter 4 Fällen von Lupus eryth.:

1. Fall: Frau, 25 Jahre. Sie selbst hatte keine Symptome von Scrophulotuberculose in irgend welcher Zeit. Vater wahrscheinlich an Phthisis laryngis gestorben.

2. Fall: Mann, 50 Jahre. Selbst hat er keine Spur von Tuberculose. 2 Brüder und 2 Schwestern an Lungentuberculose zwischen 20 und 30 Jahren gestorben.

20. Ch. Audry (25). Junge Frau von 27 Jahren, stark. Wohlbefinden. Keine hereditäre oder persönliche tuberculöse Antecedentien. Histologisch: Keine Tuberkelbacillen, dagegen einige Riesenzellen mit 4, 5 und 6 Kernen.

21. Frèche (26). Kind, 5 Jahre alt. Vater hat 2—3 Mal Blutspeien gehabt. Sonst nichts Tuberculoseverdächtiges in der Familie.

22. Galloway (27). Frau, 35 Jahre alt. Allgemeinzustand lässt Tuberculose vermuthen, ohne deutliche Zeichen derselben.

23. Brocq (29). Ein Kranker, von Lupus tuberculosus exedens der rechten Wange befallen, hat gleichzeitig typischen Lupus eryth. der Finger.

24. H. Radcliff Crocker (30):

1. Fall: Lupus eryth., der ein tuberculöses Erythem vortäuschte. Kranke sonst gesund. Grossvater väterlicherseits an Tuberculose gestorben.

2. Fall: Idem.

25. Gaucher et Barbe (31). Frau, hatte vorher Knochentuberculose; heute Zeichen von Lungentuberculose. Lupus eryth. symmetrique der Hände. (Lupus erythemat. type, nicht die gemischte Form érythémato-tuberculeuse, die dem Lupus vulgaris zugezählt werden muss.)

26. Danlos (32). Erythème centrifuge, rascher Verlauf. Mutter gesund, Vater herzkrank, 3 Schwestern gesund. 1 Bruder wahrscheinlich Lupus tuberculo-ulcereux. Die Kranke hat Drüsenschwellungen, vorher verdächtiger Husten. Lungenbefund negativ. Abscedirender Knoten am rechten Unterschenkel.

27. Schweninger und Buzzi (33). Drei Fälle von Lup. eryth. mit Koch'scher Flüssigkeit behandelt. Allgemeine und totale Reaction. Letztere in wechselnder Intensität. In zweien dieser Fälle schmerzhafte Lymphdrüsenschwellungen unter der Spina scapulae nach jeder Einspritzung.

28. Schweninger und Buzzi (34). Auf wiederholte Einspritzungen nach zeitweiligem Aussetzen der Injectionen zeigen sich an Stellen, die zuerst nicht reagirt hatten, neue Eruptionen, besonders in alten Lupus erythematosus-Narben, so dass man am Keime, die erst durch die vorjährige Injection allmälig reactionsfähig wurden, denken muss. Es entwickelt sich die Eruption viel rascher und entschiedener, als man es sonst bei Lupus eryth. zu sehen gewohnt ist.

29. Besnier (35). Fall von Lupus pernio faciei und symmetrischer fungöser Synovitis beider Hände, seit 5 Jahren. Vor 2—3 Jahren auch symmetrische Ohrenerkrankung, durch Galvanocauter zum Stillstand gebracht. Mutter an Tuberculose gestorben.

30. Dubreuilh (37) beschreibt einige Fälle der von Leloir Lupus vulg. erythematoides genannten Abart des Lupus, die er selbst einfacher als oberflächlichen Lupus vulg. bezeichnet, und die eine Stelle einnimmt zwischen dem Lupus vulgaris und dem Lupus erythematosus. Die Schwierigkeit der Differentialdiagnose wird hervorgehoben.

31. Hardaway (38) beobachtete einen Fall von tuberculöser Affection der Haut, der sich unter die bisher beschriebenen Fälle der Hauttuberculose nicht einreihen lässt. Die Eruptionen traten nacheinander isolirt an verschiedenen Stellen von Wangen, Schläfen, Augenwinkeln und Nase auf. Sie begannen als papulo-pustulöse Efflorescenzen, ähnlich Acnepusteln und waren von einem rothen Hof umgeben. Während dieser Hof an Grösse zunahm und infiltrirt wurde, bildete sich in der Mitte ein Schorf, ähnlich dem bei Lupus eryth. beobachteten. Im weiteren Verlaufe vernarbte das Centrum und wurde atrophisch; die Peripherie wuchs weiter bis zu Zweimarkstückgrösse. Thiosinamininjectionen ergaben kein wesentliches Resultat. Elektrolytische Behandlung war erfolgreich. Ein Recidiv im Centrum der einen Narbe wurde durch die gleiche Therapie dauernd beseitigt.

Die mikroskopische Untersuchung ergab das Vorhandensein von Tuberkelbacillen, dichte Herde kleinzelliger Infiltration, das Rete mucosum theils fehlend, theils durch das Infiltrat verdeckt. Was den Fall von Lupus vulg., respective erythemat. unterscheidet, ist das Fehlen von Lupusknötchen, respective Talgpfröpfen, die oberflächliche Ausbreitung und der durchwegs papulo-pustulöse Beginn.

32. Du Castel (39) stellt einen Fall von Lupus eryth. des Gesichts mit psoriasiformer Abschuppung und Folliclis der Hände vor. Vor 7 Jahren plötzliches Auftreten eines fleckigen Erythems mit Gefühl von Brennen und gleichzeitigen Schluckbeschwerden. Seither besteht die Affection, aber nicht immer in gleicher Intensität. Vor 3 Jahren soll ein schweres Erysipel überstanden sein. Zu dieser Zeit sind die eigenthümlichen Krusten aufgetreten, die noch heute das Gesicht bedecken. Gleiche Flecke befinden sich auf der behaarten Kopfhaut, theils narbig, theils mit Schuppen. Der Handrücken beiderseits ist ebenfalls mit rothen, anhaftende Schuppen tragenden, oder narbigen Stellen bedeckt. Hier mindert sich der Lupus erythem. im Sommer. Die Handteller zeigen narbige Flächen und solche, wie sie auf dem Handrücken beschrieben sind. In der Cutis finden sich einige entzündliche kleine Knötchen.

33. Le Cros (40) hat 27 Beobachtungen aus den neueren Publicationen gesammelt und 2 noch nicht veröffentlichte aus der Klinik für Hautkrankheiten zu Montpellier. Verf. (dessen Arbeit ich leider nicht im Original beschaffen konnte) kommt zu dem Schluss: „Le Lup. éryth. est une lésion d'origine tuberculeuse."

34. Nobel (41). Lupus erythem. auf Wange, Nase, Augenbrauenbogen, Ohrmuschel, Fingerrücken, Hohlhände und Beugeseiten der Finger. Die beträchtliche Erhöhung der nur mit spärlichen Schuppenlagern bedeckten Plaques im Bereich des Gesichts, die ausserdem noch von einem breiten ulcerirten erythematösen Saum umgeben erschienen, liessen zur Zeit der Aufnahme umso täuschender die Aehnlichkeit mit einem Lup. vulg. hervortreten, als auch zahlreiche kleinste, distincte Primäreffloreszenzen für Lupusknötchen imponiren konnten.

35. Kaposi (45) hat in den Jahren 1866—1870 22 Fälle von Lup. erythem. behandelt. Er beobachtete 3 Mal Drüsenintumescenz und unter 3 zur Autopsie gelangten Fällen traf er einmal Tuberculosis pulmonum; die beiden anderen zeigten Pleuropneumonie.

36 Pringle (46) stellte einen Fall von Lup. eryth. vor mit folgenden Eigenthümlichkeiten: *a*) Die Primäreffloreszenzen waren stark

knotig und täuschten Lup. vulg. vor; *b*) die resultirenden Narben waren ungewöhnlich tief; *c*) die eigentlich erythematösen Elemente fehlten fast ganz. R. Crocker bemerkt, dass der Fall der Beschreibung entspreche, wie er sie in seinem Lehrbuch von dem knotigen Lup. eryth. gegeben habe.

37. J. A. Fordyce (48). Die 39jährige, aus einer Potatorfamilie stammende, dem Trunke selbst ergebene, epileptische Patientin wurde im Frühjahr 1898 in komatösem Zustand in's Hospital gebracht, wo sie nach wenigen Tagen verstarb. Aus der Krankengeschichte ist zu erwähnen, dass die Frau vor drei Jahren an den Wangen und an der Stirn rothe Flecken bekam, die sich nach und nach ausbreiteten und die für Lup. eryth. charakteristische Schmetterlingsform annahmen. In der Jugend war Pat. wegen scrophulöser Lymphdrüsen operirt worden. Beim Eintritt in's Krankenhaus zeigte sie deutliche Zeichen von Icterus. Die Sectionsdiagnose lautete: Lungen- und Gehirnödem, Nierentuberculose und hypertrophische Lebercirrhose. Verf. lässt es unentschieden, ob der Lup. eryth. in einem ätiolog. Zusammenhang mit der Nierentuberculose oder den Narben der abgeheilten tuberculösen Lymphdrüsen stand, zumal die Autopsie noch andere pathologische Befunde in den inneren Organen ergeben hatte.

38. Lewin (49) berichtet über einen Fall, den er in der Literatur gefunden hat, wo Lup. eryth. auf der Schleimhaut der Unterlippe vorhanden war. Es gesellte sich Pneumonie mit Ausgang in allgemeiner Tuberculose dazu. Auch Vidal beobachtete zwei Kranke mit gleichzeitiger Lungentuberculose, hält jedoch das Zusammentreffen für zufällig.

Ein 17jähriger Pat. Lewin's mit Lup. eryth. discoides des Gesichts zeigte auf Injectionen von 0·005 Koch'scher Flüssigkeit locale und allgemeine Reaction.

39. Rosenthal (50). Die Koch'sche Flüssigkeit hat bei einem Pat. mit Lup. eryth locale und allgemeine Reaction verursacht.

40. Schwimmer (51). Zwei Fälle von Lup. eryth. Der eine zeigte Temperatursteigerung und Allgemeinerscheinungen nach der Tuberculininjection. Locale Reaction fehlte.

41. Hallopeau et le Damany (52). Lup. éryth. anormal, Folliclis ou type Morbide nouveau. Impfung negativ, bakteriologische Untersuchung ergab nur Staphylococcen.

42. Lacavellerie (53). Zusammentreffen von Lup. eryth. mit Lup. vulg.

43. Sechi (54). Verf. findet in der Heilung eines Lup. eryth. durch Koch'sche Injectionen einen neuen Beleg für die tuberculöse Natur der Affection.

44. Wienfeld (56). Lup. eryth Bei einem 5jährigen Kinde. Keine hereditäre Belastung. Drüsen am Unterkiefer, der Parotisgegend, dem Nacken, Sublingualdrüsen ebenfalls erheblich vergrössert.

45. Veiel (57). Bei fast $^1/_3$ der Fälle, die V. gesehen hat, liess sich tuberculöse Belastung nachweisen V. hält jedoch den Lup. eryth. selbst nicht für tuberculös.

46. Schiff (58) hat in einigen Fällen den Lup. eryth. mit Tuberculose complicirt gesehen.

47. Kaposi (59). Ein Fall von Lup. eryth. diss. reagiert local wie allgemein.

48. Staub (60). Ein Patient mit Lup. eryth. reagierte, Lup. ging zurück. Dasselbe bei dem zweiten Patienten. Keine Heilung.

49. Érand (62) will durch 2 Fälle Beiträge zu der Lehre von der Abhängigkeit des Lup. eryth. von der Tuberculose geben.

a) 34jährige, bis auf eine Perityphlitis gesunde, hereditär nicht belastete Frau. 6—7 zweifrank- bis fünffrankstückgrosse Plaques von typischem Lup. eryth. auf der Stirn; schliesslich auch 2 auf der linken Subclavicu-

largegend und dem Nacken. Behandlung: Elektrocauterisation. Sechs Jahre später vorgeschrittene Tuberculose, die den Tod herbeiführte.

b) 8jähriges Mädchen, das die Kinderkrankheiten, sowie verschiedene Verletzungen durchgemacht hat, dessen beide Geschwister an Meningitis gestorben waren, erkrankte an Lup. eryth. discoid der behaarten Kopfhaut und des Gesichts. Zwei Monate vor Ausbruch des Lup. soll das Kind eine für Variola gehaltene, erythemato-papulöse oder pustulöse Kopfhaut und Gesicht afficirende fieberhafte Erkrankung gehabt haben, Scarification brachte Besserung des Lupus. Er nimmt mit Rücksicht auf den Tod der Geschwister an Meningitis und auf eine Coxalgie der Mutter eine hereditär tuberculöse Belastung des Kindes, das er für lymphatisch erklärt, an.

50. Leredde (63). Seit 6—8 Jahren bestehenden Lup. eryth. der Stirn und der Nase. Seit 2 Monaten hühnereigrosse Geschwulst der retromaxillären und subclaviculären Drüsen. Erweichung einer derselben. Im aspirirten Eiter typische Tuberculose-Bacillen. Impfung des Eiters auf Meerschweinchen ruft Tbc. hervor. An den Lungen der Pat. war noch keine Erkrankung mit Sicherheit nachzuweisen.

51. Havas (64). Ein Fall von Lup. eryth. bei einem 25jährigen Schneidergesellen, ziemlich robust, keine Zeichen von Tuberculose. Mutter angeblich an Tuberculose gestorben. Havas glaubt jedoch nicht an Zusammenhang mit Tuberculoseerkrankung.

52. Schwimmer (65). Hat bei mehreren Pat. neben Lup. vulg.-Formen auch den Lup. eryth. gefunden. Instructiv war 1 Fall, wo eine Frau auf der einen Gesichtshälfte Lup. vulg., auf der anderen Lup. eryth. hatte. Sch. will die Formen nicht identificiren, glaubt aber, dass es nicht unmöglich sei, dass sie zueinander in Beziehung stehen.

Havas deutete diesen Fall als Lup. vulg. in dem hyperämischen Stadium, der als Lup. eryth. nicht zu bezeichnen sei.

53. Pringle (67). 14jähriger Knabe. Lup. eryth. 2 Jahre. Vater an Phthise gestorben. Pat. zeigt verschiedene Narben von überstandenen scrophulösen Geschwüren am Hals und eine Anzahl vergrösserter Drüsen. Auf eine Tuberculininjection reagirte er sehr stark allgemein; local schien die Röthe der befallenen Stellen intensiver, die Desquamation stärker zu werden, als sie es vor der Injection war.

54. C. Fox (69). Zwei Schwestern, 39 und 37 Jahre alt, mit einer eigenthümlichen Phase von Lup. eryth. Bei dér älteren begann der Ausschlag vor 10 Jahren in der Mitte der Wangen mit einer congestiven Schwellung von der Grösse eines 50Pfenigstückes. Die Schwellung reichte tief in die Haut hinein und war besäet mit kleinen Knötchen, so dass der Vortragende der Meinung war, es handle sich um einen Lup. vulg. Operative Entfernung der Geschwulst. Mikroskopische Untersuchung ergab kein bestimmtes Resultat. Mehrere Jahre später auf der anderen Wange ein ähnliches Gewächs, das nach und nach grössere Theile der Wange ergriffen hat. Dieselben sind livid verfärbt und infiltrirt. Daneben einige livide, geschwollene, mit Knötchen versehene Stellen, die an Lup. vulg. erinnern. Die jüngere Schwester zeigt an einer Wange eine ebensolche Veränderung.

55. Jadassohn (citirt von Hallopeau 70) hat ebenfalls bei einem acuten und bei einem chronischen Fall Drüsentuberculose gesehen.

56. Kopp (München) hat einen noch nicht veröffentlichten, hierher gehörigen Fall zusammen mit K. Herxheimer beobachtet. Frau, 35 Jahre alt, mit typischem Lup. eryth. discoides auf Gesicht und Kopf, der nach mehreren Jahren in einen Lup. vulg. überging. Erythema induration. Bazin. Die Kranke ging später nach Falkenstein in Taunus, wo Dettweiler Phthisis pulmonum diagnosticirte. Exitus.

57. Laut mündlicher Mittheilung hat H. Müller (Mainz) einen Fall beobachtet, wo ein Lup. erythematosus im Gesicht und ein Lup. vulg. auf dem Rücken bestand bei einem Individium, das seinen tuberculösen Bruder gepflegt hatte.

58. Ebenso berichtete mündlich Touton (Wiesbaden) über einen Fall mit Lup. eryth., dessen Bruder an Tuberculose erkrankt und dessen anderer Bruder an derselben Krankheit gestorben ist.

In einem 2. Fall hat T. eine Mischform bei einem Lup. vulg. des Gesichts gefunden, die Aehnlichkeit mit dem Lup. erythématoïde (Leloir) gehabt habe.

59. Ebenso (mündliche Mittheilung) Prof. Wolter's (Bonn) hat 2 Fälle beobachtet, wo Lup. vulg. aus einem Lup. erythemat. hervorgegangen sei.

60. Ebenso laut mündlicher Mittheilung kennt Weidenhammer (Worms) 2 tuberculöse Kinder. Das ältere hat Lup. vulg., das jüngere Lup. eryth. Bei dem älteren hat die Affection ebenfalls unter dem Bilde eines Lup. eryth. begonnen.

61. Endlich theilte auch Epstein (Nürnberg) mündlich einen Fall mit aus der Klinik von Prof. Neisser, wo Lup. eryth. dissem. und discoides vorlag, mit Erysipelas perstans, und wobei ebenfalls Tuberculose zu constatiren war.

62. Fordyce (77) spricht über Lup. eryth. bei einem tuberculösen Patienten.

63. Unna (78) hat von Tuberculin bei Lup. eryth. gute Effecte, wenn auch keine vollständige Heilung gesehen.

64. Melvin — St. John (79). Lup, eryth. mit Scrophuloderma bei einem 47jährigen tuberculösen Farmer. Beide Dermatosen sind nach des Verfassers Ansicht verschiedenen ätiologischen Ursprungs.

65. Schweninger und Buzzi (82). Drei Fälle von Lup. eryth. mit Koch'scher Injection behandelt. Auf 0·01 zeigten alle drei allgemeine Reaction. In 1 Fall auch locale Reaction. (Fall Miethke [36]), Röthung, Schwellung und nachherige Glättung der erkrankten Theile.

66. Louis Philippson (83). Lup. erythemat. dissem. Allgemeine und locale Reaction auf 0·005 Tuberkulin. Weder vor noch nach der Injection ist ein tuberculöser Herd bei der Pat. zu entdecken gewesen.

67. Hallopeau (85). 62jähriger Mann mit typischem L. eryth. an Nase, Wangen, Ohr und Handrücken. Atrophie der Ohrmuschelränder. Submaxillardrüsen geschwollen.

68. Feulard (86). Fall von Lup. eryth. der Schleimhaut der Unterlippe bei einer 41jährigen Frau. Bei derselben lässt sich ein Infiltrat der Lunge, das sich aber später als der Lup. entwickelt hat, nachweisen.

Vidal bestreitet, dass der Fall als Lup. eryth anzusehen sei. Er erkennt in der Läsion ein kleines Knötchen, das er als Tuberculom ansieht.

69. Frèche (87). Sah bei einem Lup. eryth. der Kopfhaut gleichzeitig einen Lup. vulg. des Gesichts mit deutlichen Knötchen.

70. Wiskham (96). 48jährige Dame, die an Lup. eryth. litt. Die Frau ging an diesem Leiden zu Grunde. Die Autopsie ergab ausgebreitete Miliartuberculose.

71. Temeson (101) hat Lup. pernio zugleich mit Lup. vulg. auf derselben Person gefunden.

72. Unna (105) versichert, dass er überaus häufig seine Patienten mit lerythema Ucentrifug., später an Tuberculose habe rasch und oft beinahe unerwartet habe zu Grunde gehen sehen.

73. Feulard (117). Fall von Lup. eryth. der Oberlippe. Lungentuberculose. Bei näherer Untersuchung sieht man, dass es sich nicht um eine Ulceration, sondern eine Infiltration handelt. Im Sputum sind Tuberkelbacillen nachgewiesen. Hallopeau stellt die Diagnose

Tuberculosis buccalis. Besnier hält es für Lup. eryth., da Schwellung, Röthung und die glänzenden Schüppchen da seien. Fournier hat nichts dagegen einzuwenden.

74. Reichel (128) hat einen Fall von Lup. eryth. gesehen bei einem 26jährigen Mann von anämischem und phthisischem Habitus.

75. Fordyce (119) berichtet über 2 Kranke mit Lup. eryth., die theils gegenwärtige Läsionen, theils Spuren von früheren tuberculösen Affectionen an sich trugen.

76. Du Castel (126). Haushälterin, 31 Jahre alt. Eltern und Geschwister gesund. Jeden Winter hat Pat. Bronchitis. Auscultatorisch nichts auf den Lungen nachzuweisen. Ein Kind von 5 Jahren an Lungenerkrankung schnell gestorben. Pat. hatte mit 18 Jahren Typhus. Am Hals und Kieferwinkel Narben. Vom 9—13 Jahre kalte Abscesse und Fisteln. Ueber dem linken Ellbogen eine Fistelnarbe. In letzter Zeit war Pat. durch Ueberanstrengung oft ermüdet. Seit 3 Wochen einige erythematöse Knoten, wovon einer taubeneigross ist, am rechten Unterschenkel, der Unterschenkel ist varicös; die Knoten auf Druck sehr schmerzhaft. Am rechten und linken Oberschenkel und am linken Unterschenkel ebenfalls einige Knoten, jedoch weniger schmerzhaft. Füsse frei. Im Gesicht 3 Flecke von 50centimesstückgrösse, einer über den rechten Augenbrauen, 2 enden an der Nasenwurzel. Die Flecke sind flach nicht erhoben mit einer leichten Abschuppung im Centrum. Bei der ersten Vorstellung waren die Flecke erhoben, mit reichlichen Schuppen bedeckt, die fest anhafteten und als Lup. eryth.-Efflorescenzen erschienen. Hinten auf dem Nacken rechts ein ähnlicher Fleck. Wangen frei. Du Castel bezeichnet die Plapues als „jeunes“, da keine Neigung zu Narbenbildung zu bemerken war.

77. Leredde et Haury (127). Kanzlist, 38 Jahre Vater mit 37 Jahren gestorben an Brustkrankheit, war 4 Jahre lang krank. Mutter gesund. Vor 25 Jahren hatte sie eine Rippenfellentzündung. Ein 1½ Jahre älterer Bruder leidet an Schmerzen in den Fuss- und Zehengelenken (Gicht?). Schwester, jünger als Pat., ist gesund, hat 6 gesunde Kinder. Ein jüngerer Bruder im Alter von circa 8 Monaten an unbekannter Ursache gestorben. Pat. hatte in der Jugend eine Keratitis parenchymat., von der jetzt noch Spuren auf der Cornea zu sehen sind. Hatte ferner lange Ohrenfluss, im 10. Jahre Lungenentzündung, im 13. Jahre Gesichtsrose. 1894 wurde er bettlägerig und bekam einen Hautausschlag am rechten Fuss, bestehend aus dicken Blasen, mit heller Flüssigkeit gefüllt. 1895 auf beiden Händen und Fingern Auftreten von rothen, nicht schmerzhaften und nicht juckenden Pöckchen. Man bemerkt eine diffuse, leicht violette Röthung, die an manchen Tagen völlig violett erscheint. An diesen Stellen finden sich einzelne unregelmässig vertheilte Hornstreifchen ohne stärkere Abschuppung. Die Ränder sind polycyklisch, wie beim Eryth. exsudat. multif. Stellenweise kleine runde Knötchen von Erbsengrösse ohne Druckempfindlichkeit. Auf der Rückseite des Halses eine Reihe von getrennt stehenden, hervorragenden, dunkelrothen Flecken, ohne Schmerz und ohne Jucken Drüsen an Hals, Achseln, Leisten deutlich geschwollen. Abgeschwächtes Athmen auf beiden Lungenspitzen, bes. links mit verlängertem Exspirium. Keine sonstigen pathologische Geräusche. Herz normal.

Die Autoren bezeichnen den Fall als „exemple remarquable de lup. érythémateux ou mieux de tuberculides érythémateuses des mains“. Aus der Beschreibung geht allerdings seine Zugehörigkeit zum Lup. eryth. nicht deutlich hervor. Der Vollständigkeit halber ist er jedoch hier aufgezählt.

78. Duhring (147) hat mehrmals Lup. eryth. zusammen mit Tuberculose gefunden; er hält es jedoch für zufälliges Zusammentreffen.

79. Fordyce J. A. (146) berichtet über 6 Fälle von Lup. eryth. Bei zweien fanden sich sonstige tuberculöse Zeichen resp. anamnestische Daten.

80. Danlos (151). Frau von 30 Jahren. Seit mehreren Jahren Lup. eryth. sehr ausgedehnt im Gesicht, typisch. Der Lupus ist entzündlichen Schüben unterworfen. Diese Schübe treten ohne erkennbaren Grund auf und scheinen die chronische Affection nicht zu beeinflussen. Vor den Anfällen tritt Fieber, Uebelkeit, Appetitlosigkeit und lokale Schmerzhaftigkeit mit Brennen auf. Objectiv zeigt sich die Affection unter dem Bilde einer impetiginösen Dermatitis, die sich ausschliesslich auf die lupösen Stellen localisiert. Beim letzten Schub war die Unterlippe befallen. Die Pusteln und die darauffolgenden Ulcerationen waren sehr schmerzhaft. D. bemerkt, dass analoge Anfälle von lymphangitischem oder pustulösem Charakter bei dem lup. vulg. sehr gewöhnlich seien, beim lup. eryth. dagegen grosse Seltenheiten.

Leredde äussert in der Discussion, dass die Läsionen der Ohren grosse Aehnlichkeit mit lup. vulg. hätten; vielleicht habe man hier eine Vereinigung der zwei Lupusformen, eine lupus mixte.

Danlos bemerkt, klinisch müsse man es wohl als lup. erythem. bezeichnen.

81. Du Castel (152). 22jähr. Bürstenbinder. Mutter gestorben, hatte oft starkes Blutspeien. Pat. hat seit 2—3 Jahren beiderseits geschwollene Halsdrüsen. Neigung zu Frostbeulen. Im Gesicht Schmetterlingsform seit 10 Monaten, bedeckt mit dicken, fettigen Schuppen. Auf Handteller und Handrücken schlaffe Blasen, die bald sich ablösen und rothe, infiltrirte Plaques zurückliessen. Fusssohlen zeigen ähnliche Verhältnisse. Am Gaumenbogen eine breite narbige Fläche, stellenweise von rothem Rand umgeben. Auf der einen Lungenspitze Athmung vielleicht etwas undeutlich. Antiluetische Behandlung ohne bes. Erfolg.

D. 16 Fälle aus der Poliklinik für Hautkranke des weil. Sanitätsraths Dr. S. Herxheimer zu Frankfurt a/M.

1. Anna Marie K., 44 Jahre, ledig, Haare dunkelblond, Augen blau, Hautfarbe gelblich. Nach Kratzen vor 17 Jahren an der Unterlippe entstanden. Localisation: Gesicht, Kopf, Ohren, obere Extremitäten, Rumpf; discoides. Fieberhafte Schübe. An manchen Stellen Eiter unter den Borken. Oefters Erysipel, keine Gliederschmerzen. Bei jedem Fieber vergrössern sich die Stellen. Drüsen am Unterkiefer. Hatte als Kind ab und zu Unterkieferdrüsenschwellungen. Familienanamnese negativ.

2. Kath. B., 20 Jahre, ledig, Näherin. Nase, Wangen, Ohr, dunkelblond, braun, hell. Besteht seit 2 Jahren. Appetit gut, Menses regelmässig. Mutter lebt, Vater mit 70 Jahren an Schwindsucht gestorben, 3 Geschwister in früher Jugend gestorben.

3. Frau Anna B., blond, blau, hell, 43 Jahre alt; Nase, besteht 1 Jahr. Drüsen hinter dem rechten Ohr und Hals. 11 Kinder; 5 an Krämpfen gestorben.

4. Therese L., 49 Jahre, Taglöhnersfrau, Hände, Gesicht. Am linken Unterarm Narben von Trauma (?), 2 Knöchelchen herausgenommen (!). Auf Handrücken und den Beugeseiten der Unterarme besteht der Lup. eryth. 3 Wochen. Narben auf Nase und Wangen. Familienanamnese negativ.

5. Anna N, 23 Jahre, ledig, Büglerin. Kopf, Wangen, Nase, Ohr. Mutter 41 Jahre alt, bei Geburt eines Kindes gestorben; 1 Bruder erwachsen an Lungenkatarrh gestorben. Mehrere kleine Geschwister an Krämpfen gestorben.

6. Anna R., Schlossersfrau, dunkelblond, hell, Gesicht, 8 Wochen. Am Hals Drüsennarben aus früher Kindheit.

7. Margarethe R., 32 Jahre, ledig, Landwirthin, braun, grau, dunkel.

Ohren, Wangen, Augenbrauen, Handflächen, Finger, 10 Jahre. Drüsen am Hals im 18. Lebensjahr exstirpirt. Zahlreiche Drüsennarben am Hals. Blaurothe Knoten an mehreren Fingern. Als Kind Drüsen bis zum 10. Jahr, beiderseitige Augenentzündung. Rechts Cornealnarbe. In pulmonibus nihil. Jeden Morgen etwas Husten ohne Auswurf. Mutter starb 57 Jahre alt an Herzverfettung; Vater gesund, 1 Bruder hat Epilepsie, 1 Schwester, 23 Jahre alt, an gastrischem Fieber gestorben.

8. Marie Sch., 23 Jahre, ledig, Dienstmädchen, Nase, Wangen, Ohren seit 1 Jahr. Drüsen am Hinterkopf geschwollen.

9. Franz K., 27. Jahre, ledig, Laboratoriumsgehilfe, Nase, Wangen, 8 Jahre. Drüsen und Narben am linken Kieferwinkel.

10. Leonhard D., 36 Jahre, Schuhmacher, Nase, rechtes Ohr, seit 3 Jahren. Vor 20 Jahren Unterleibsentzündung und Typhus. Hustet seit Jahren stark; dieses Jahr geringer. Nie Bluthusten, kein Nachtschweiss. Gelber Auswurf. Auf der linken Lungenspitze leichtes Rasseln. Keine Drüsenschwellungen. Vater an Carcinoma ventriculi gestorben, 1 Schwester an Herzleiden. Mutter und übrige Geschwister, ebenso Kinder gesund. Pat. hatte sich ungefähr Anfangs Juli 1899 in der Poliklinik noch einmal nach längerer Pause vorgestellt und zeigte einen achtungswerthen Heilerfolg. Nur bei ganz scharfem Hinsehen konnte man noch eine Anzahl feiner Narbenatrophien im Gesicht wahrnehmen. Pat. schien sich auch sonst wohl zu fühlen und war wegen seiner Heilung fröhlich und guter Dinge. Als er jedoch an diesem Abend in seine einige Stunden entfernte Heimat zurückgekehrt war, fühlte er sich unwohl, musste sich zu Bette legen und war in einigen Tagen eine Leiche. Nach der freundlichst ertheilten Auskunft des behandelnden Arztes ist D. an chronischer interstitieller Nephritis unter den Erscheinungen von Urämie gestorben.

11. Regina W., 45 Jahre alt, ledig, Ladenbesitzerin. Lup. eryth. hämorrhagicus, rechtes Nasenloch und Nasenschleimhaut, Wangen, Ohren, Scheitel, Augenbrauen. An beiden Unterkieferwinkeln indolente Drüsen. (Vergl. auch Fall II, F. 2.)

12. Fräulein B., 14 Jahre, blond, blau, hell. Nase. Vor 2 Jahren nach Scharlach aufgetreten. Nackendrüsen etwas geschwollen; öfters Drüsenschwellung hinter dem rechten Ohr. Lunge normal. Eltern gesund, 1 Schwester hat Veitstanz.

13. Valentin M., 27 Jahre, Schaffner, verheiratet. Discoides, Nasenrücken, Jochbein, Augenbrauen, innere Ohrmuschelfläche, seit 1 Jahr. Keine Drüsenschwellungen oder Drüsennarben. Rechte Lungenspitze etwas rauhes Athmen. Mutter gesund; Vater gestorben, Ursache unbekannt. Derselbe hustete öfters und hatte Athemnoth. 9 Geschwister, alle gesund.

14. Christine M., 26 Jahre, ledig, Dienstmädchen, Stirn, Nase, Wangen, Ohr, Kopf, 4—5 Monate. Vater an Tuberculose gestorben.

15. Josef M., 32 Jahre, Bierbrauer. Discoides, Wange und beide Ohrmuscheln, seit 2½ Jahren. Vor der Affection 4 Wochen lang Psoriasis dissem. Varicescruris. Pulmonis gesund. Keine Drüsen. Hustet jeden Morgen, etwas schleimiger Auswurf. 8 Geschwister, alle husten etwas, ebenso die Eltern. Mutter augenleidend. Eine Schwester, 32 Jahre alt, an Auszehrung gestorben.

16. Dorothea W., 11 Jahre. Oberlippe, rechte Wange, dicht am Ohr. Eltern gesund, 4 Geschwister gesund. Narben von Scrophuloderma am Hals, auf der rechten Schulter, der rechten Schläfe. Geschwollene Drüsen am Hals. Lungen gesund.

(Fortsetzung folgt.)

Aus der dermatologischen Klinik von Prof. Tommasoli
in Palermo.

Ueber Embolie und Metastase in der Haut.

Von

Dr. **L. Philippson**,
Assistent.

(Hierzu Taf. I—VI.)

Nach den Lehren der allgemeinen Pathologie spielt bei der Ausbreitung der Krankheiten im Organismus der Transport pathogener Stoffe auf dem Blutwege eine grosse Rolle. Daher macht man auch in der medicinischen Klinik und in der pathologischen Anatomie den ausgiebigsten Gebrauch von den Gesetzen der Embolie und der Metastase in den Fällen, wo es sich darum handelt, Organerkrankungen zu erklären, für deren Entstehung man nicht die nothwendigen Bedingungen in ihnen selbst vorfindet. Alsdann sucht man nämlich nach einem anderswo localisirten primären Krankheitsherde, von dem aus die Krankheitsursache in das Blut, durch welches sie Verbreitung im Körper findet, gelangen kann.

Anders in der Dermatologie. Hier zieht man den erwähnten Entstehungsmodus für krankhafte Hautveränderungen verhältnismässig selten in Betracht und scheint er nur auf gewisse bakterielle Krankheiten und auf Granulome anwendbar zu sein.

Nun gelangen aber doch auch in der dermatologischen Klinik viele Hautkrankheiten zur Beobachtung, die mit inneren Krankheiten in Beziehung stehen, wie erklärt man alsdann dieses Abhängigkeitsverhältniss? Der Regel nach sind es die Nerven, welche als Vermittler zwischen der innern Krankheit und der Haut herangezogen werden. Man denke nur an die

pathogenetische Erklärung, welche man von den Hautveränderungen bei den acuten Exanthemen, bei acuten Infectionskrankheiten, bei den Arzneiexanthemen, bei den Erythrodermieen, bei allen Arten von Erythemen, bei Pemphigus, bei Dermatitis herpetiformis, bei vielen anderen bullösen Dermatitiden, bei Prurigo und vielen anderen pruriginösen Erkrankungen u. a. m. gibt und man wird mir Recht geben, wenn ich behaupte, dass in der Dermatologie die Lehre von der Ausbreitung der Krankheiten auf dem Nervenwege ihrer Bedeutung nach die Stelle, welche die Lehre von der Embolie und Metastase in der allgemeinen Pathologie einnimmt, vertritt.

Dieser Umstand würde noch deutlicher hervortreten, wenn nicht auch auf einem anderen Gebiete in der Dermatologie so häufig auf Nerven recurrirt würde, nämlich auf dem Gebiete der Aetiologie. Ohne in Uebertreibung zu verfallen, kann man wohl sagen, dass es keine Hautkrankheit mit unbekannter Aetiologie gibt, bei welcher nicht schon die Nerven als ursächliches Moment herangezogen wurden oder noch heute herangezogen werden. Dies mag wohl ein Grund dafür gewesen sein, dass, wie gesagt, bei der Pathogenese die Nerven eine so grosse Rolle spielen, denn als Ursachen von Krankheiten können sie ihrer Natur nach auch eine Fernwirkung ausüben und man braucht daher, um eine solche zu erklären, dann nicht mehr nach einem anderen anatomischen Substrat zu suchen.

Sollten nun aber wirklich in der Pathologie der Hautkrankheiten andere Gesetze gelten als in der übrigen Medicin?

Durch eine Reihe von Untersuchungen bin ich allmälig zu der Ueberzeugung gelangt, dass dies nicht der Fall ist: auch in der Hautpathologie sind embolische und metastatische Vorgänge sehr gewöhnliche Vorkommnisse. Wenn dies bisher nicht erkannt worden ist, so lag es eben an der neuropathologischen Richtung, welche in der Dermatologie herrschend ist. Ganz besonders ist es die Lehre von den Angioneurosen gewesen, welche der richtigen Erkenntniss hindernd im Wege stand, und kann ich wohl sagen, dass es die eingehende Beschäftigung gerade mit diesen Processen gewesen ist, die mich auf die richtige Spur gebracht und mir das Gebiet der Embolie und Metastase in der Hautpathologie erschlossen hat.

Die allgemeine Pathologie dieser Vorgänge nun in den Hauptzügen zu entwerfen, ist die Aufgabe, welche ich mir in dieser Publication gestellt habe.

Was die Untersuchungen selbst betrifft, aus denen ich die allgemeinen Sätze abstrahire, so sind sie zum grössten Theile schon veröffentlicht worden und darf ich mich daher wohl auf dieselben beziehen. Um aber meine Auseinandersetzungen nicht durch zu häufiges Citiren unterbrechen zu müssen, ziehe ich es vor, meine diesbezüglichen Arbeiten gesondert zusammenzustellen und aus ihnen kurz diejenigen Thatsachen hervorzuheben, die für unser Thema wichtig sind.

Da nun die Erytheme einen Haupttheil meiner Untersuchungen ausmachen, ich aber dieselben in ganz anderer Weise auffasse, als es heute in der Dermatologie gelehrt wird, so erachte ich es für nothwendig, bereits von vornherein die Angioneurosenlehre einer Kritik zu unterziehen, um mich nicht später immer mit derselben auseinandersetzen zu müssen.

Vorliegende Arbeit zerfällt demnach in drei Theile:

1. Kritik der Angioneurosenlehre.
2. Zusammenstellung meiner Publicationen, die zu unserer Frage Beziehung haben.
3. Hauptsätze zur Lehre von der Embolie und Metastase in der Haut.

Kritik der Angioneurosenlehre.

Als ich dem Ursprunge der Angioneurosenlehre in der Literatur nachforschte, fühlte ich mich enttäuscht von der schwachen thatsächlichen Grundlage, welche dieselbe besitzt. Der Begriff der Angioneurose ist nämlich nicht aus klinischen Beobachtungen hergeleitet worden, sondern, wie aus der ersten Publication von Eulenburg, dem Schöpfer dieses Namens, erhellt (Ueber cutane Angioneurosen, Berl. klin. Woch. 1867) wurde er nur als Pendant zur Trophoneurose gebildet. Gerade so wie die trophischen Nerven erkranken, könnten, so sagte er, auch die vasomotorischen Nerven erkranken und dafür würde dann Angioneurose das passende Wort sein. Um nun von dieser theoretischen Speculation eine Anwendung auf die Klinik zu machen, vermuthete der Autor, dass z. B. in dem Herpes Zoster

eine Angioneurose vorläge. Von den heutzutage hierher gerechneten Krankheiten aber spricht er gar nicht, sondern erwähnt nur flüchtig Urticaria.

Dies ist der eigentliche Ausgangspunkt der Angioneurosenlehre gewesen, die dann später auf dermatologischem Gebiete eine so weitgehende Anwendung fand, dass eine grosse Gruppe von Krankheiten unter sie gefallen ist, an die bei Aufstellung des Begriffes ganz und gar nicht gedacht wurde.

Sind nun aber im Laufe der Zeit Beweise für die Richtigkeit dieser Auffassung beigebracht worden? So viel ich sehe, nicht. Denn daraus, dass mit dieser Lehre gewisse Eigenschaften der betreffenden Krankheiten erklärt werden können, darf man doch nicht umgekehrt auf die Richtigkeit derselben schliessen. Dieser Mangel an thatsächlichen Beweisen ist es nun, der zur Kritik herausfordert und zur Neubearbeitung des ganzen Gebietes hindrängt.

Zwar ist die Angioneurosenlehre schon häufiger Gegenstand wissenschaftlichen Disputes gewesen, aber selbst diejenigen, welche derselben nicht die Bedeutung zumessen wollten, die ihr von Köbner und Lewin zugesprochen worden war, fahren fort in anderer Weise von ihr ausgiebigen Gebrauch zu machen, so dass auch bei ihnen auf dem Gebiete der Erytheme die Gefässnerven eine sehr wesentliche Rolle spielen.

Von der Richtigkeit dieser Behauptung wird man sich leicht überzeugen können, wenn man die Ansichten verschiedener Autoren über diesen Gegenstand mit einander vergleicht.

Für Köbner und Lewin besteht bekanntlich das Wesen der Erytheme in einer Störung des vasomotorischen Centrums. Auf Grund dieser gemeinsamen Ursache werden von ihnen die verschiedensten Krankheiten als Angioneurosen vereinigt, sobald sie nur auf der Haut erythematöse Veränderungen bewirken.

Wenn nun auch gegen diese Auffassung Kaposi, Besnier und Doyon Einspruch erheben, so geschieht es doch nur, weil sie principiell bei der Classification von Krankheiten ausser der Ursache auch anderer Momente Rechnung getragen wissen wollen. Nach ihnen soll man die Krankheiten nach ihrem Gesammtverlauf classificiren und nicht nach einem einzigen Factor. In Betreff der eigentlichen Hauptfrage bei den Erythemen aber

stimmen sie vollständig mit den ersten Autoren überein, auch für sie sind es angioneurotische Störungen.

Ueber die Art nun, wie dieselben zu Stande kommen, lassen sich Besnier und Doyon sehr ausführlich aus, indem sie auch die verschiedenen Ursachen, welche zu Erythemen Anlass geben, in Betracht ziehen. Sie kommen aber dabei zu dem Schlusse, dass für die Erytheme die Art der Ursachen ganz von nebensächlicher Bedeutung ist, da dieselben überhaupt nur als Nervenreize auf das vasomotorische Centrum zur Geltung kommen. Sie erkennen nun zwar an, dass bei Erythemen auch localer Gefässreflex vorkommen kann, aber sie betonen doch ausdrücklich, dass für das Auftreten von Erythemen die Anwesenheit des Krankheitsstoffes in der Haut nicht von nöthen sei; ja dass selbst der Befund von Mikroorganismen in den erythematösen Läsionen nicht gegen den allgemeinen Modus ihres Entstehens, nämlich auf reflectorischem Wege, sprechen würde. Und damit ist dann der Angioneurosenlehre wieder eine grosse Bedeutung zugeschrieben.

Wir sehen demnach bereits aus diesen wenigen Citaten, dass unter den Klinikern zwar sehr grosse Differenzen in Bezug auf den nosologischen Werth der Angioneurosenlehre bestehen, dass aber ihre Bedeutung für die Pathogenese der erythematösen Hautveränderungen unumwunden anerkannt wird.

Dieser Umstand könnte nun von nebensächlicher Bedeutung zu sein scheinen bei Krankheiten, die nicht die Haut allein betreffen, sondern vielmehr Allgemeinerkrankungen mit Hautsymptomen vorstellen. Wenn man aber bedenkt, dass die sichersten Kenntnisse, welche wir von ihnen besitzen, zugleich diejenigen, an welchen wir den ganzen Krankheitsprocess erkennen, es sind dies gerade die Hautmanifestationen, so ist die Frage ihrer Pathogenese von grosser Wichtigkeit.

Diese eben gemachte Trennung zwischen den cutanen Veränderungen der Erytheme und dem ihnen zu Grunde liegenden Krankheitsprocesse im Innern führt uns zu einem Punkte, der hier ebenfalls berührt werden muss. Es will mir nämlich scheinen, als ob die ganze Erythemdiscussion auch deshalb an Unklarheit leidet, weil man gerade diese Trennung nicht gemacht hat. Denn gewöhnlich schliesst man hier so, dass man sagt, das

Hauterythem ist angioneurotischer Natur und in Folge dessen ist die ganze Krankheit eine Angioneurose. Während doch die erste Hälfte des Satzes richtig sein könnte, wenn auch die innere Krankheit anderer Natur, z. B. infectiöser Natur wäre. Und ein anderer Fehler, der dem eben erörterten nahe steht, ist folgender. Nachdem man einmal angenommen hatte, dass in gewissen Fällen Erytheme angioneurotischer Natur wären, übertrug man diese Auffassung auch auf alle diesen gleichen oder ähnlichen Hautveränderungen, selbst da, wo der innere Krankheitsprocess seiner Aetiologie und Pathogenese nach sehr gut bekannt war, wie bei Septicämie, bei acuten und chronischen Infectionskrankheiten, ohne auch nur die Möglichkeit in Betracht zu ziehen, dass auch für die Haut dieselbe Aetiologie und Pathogenese massgebend sein könnte.

Dass man überhaupt so weit gehen konnte, erklärt sich nur daraus, dass man eben in den erythematösen Hautveränderungen etwas grundsätzlich Verschiedenes von anderen ähnlichen Veränderungen sah, nämlich von den gewöhnlichen entzündlichen. Aus diesem Grunde konnte man dann die Erytheme auch nicht auf die bekannten Ursachen der inneren Krankheiten zurückführen, sondern musste als Vermittler zwischen beiden die Nerven einschieben.

Und dieselbe Tendenz, die dazu führte, in den Hautsymptomen der Erytheme etwas ganz Besonderes zu sehen, tritt auch noch in anderer Weise hervor. Besnier und Doyon sehen nämlich als Eigenthümlichkeit der Erytheme den Umstand an, dass die individuelle Disposition für ihr Entstehen wichtiger ist, als die materielle Ursache, die ihnen zu Grunde liegt. Sie sagen damit, dass nicht den Ursachen als solchen die Fähigkeit innewohnt in jedem Organismus Erythem hervorzurufen, sondern dass Erytheme nur bei denjenigen Personen auftreten, die eine besondere Disposition dafür haben und dass die Art der Ursachen von ganz nebensächlicher Bedeutung ist. Sie berühren damit eine Frage, die überhaupt bei allen Krankheiten in Betracht gezogen wird, besonders aber bei denjenigen, deren Ursachen und Pathogenese so unvollständig bekannt sind, dass wir nicht im Stande sind, die Wirkung im voraus zu bestimmen.

Es sind also nicht die Erytheme allein, bei denen man

auf die Disposition zurückgreifen muss, um die Krankheit zu erklären, sondern wir kennen in der Dermatologie auch andere Processe, bei denen ganz genau dieselben Verhältnisse vorliegen, ich meine die artificiellen Hautentzündungen. Auch bei ihnen besteht eine so grosse Incongruenz zwischen Ursache und Wirkung, dass wir hiebei die Annahme einer Idiosynkrasie nicht umgehen können.

Also auch mit Rücksicht auf diesen Punkt kann ich keine principiellen Differenzen zwischen Erythemen und anderen ähnlichen Dermatosen erkennen, sondern finde ich sogar in dieser Beziehung eine vollständige Uebereinstimmung zwischen den Erythemen und den oberflächlichen Hautentzündungen.

Nachdem wir somit die Hauptfragen, die bei den Erythemen in Betracht kommen, haben Revue passiren lassen und nachdem wir darauf hingewiesen haben, dass die Lehre von der Angioneurose sehr schwach begründet ist, bleibt noch ein Gegenstand zu erörtern übrig, nämlich die pathologische Anatomie der Erytheme.

Zwar ist diese niemals herangezogen worden um die herrschende Lehre zu beweisen oder zu unterstützen, aber wir können doch trotzdem verlangen, dass die histologischen Befunde wenigstens nicht in Widerspruch mit der klinischen Auffassung stehen.

Das aber scheint mir gerade aus den histologischen Beschreibungen hervorzugehen, die von den Anhängern der Angioneurosen selbst gegeben werden. Die Befunde, welche bei den Effloreszenzen der Erytheme gemacht wurden, waren nämlich eine kleinzellige Infiltration, auch rothe Blutkörperchen im Gewebe und Oedem des Bindegewebes, Befunde, die doch den einfachen bekannten Entzündungsprocessen zukommen. Trotz alledem folgert aber Kaposi daraus, dass die Erythempapel nur eine stärker entwickelte Urticariaquaddel ist, was so viel sagen will, dass sie, wie diese, angioneurotischer Natur ist. Auch Lewin sieht in diesen Veränderungen eine reine Angioneurose. Selbst Unna, der zwar Entzündung diagnosticirt, findet Eigenthümlichkeiten in ihr, die ihn dazu führen, dieselbe neurotische Entzündung zu nennen. Nur Campana erklärt die Befunde einfach für die Wirkung eines exsudativen Processes.

Sehen wir also von der Deutung, welche die Autoren den von ihnen gemachten histologischen Thatsachen geben, ab und halten wir uns nur an diese selbst, so sind dieselben morphologisch den entzündlichen gleich.

Kennen wir nun aus der Physiologie Thatsachen, wonach die vasomotorischen Nerven im Stande sind derartige Veränderungen hervorzurufen? Oder sind derartige Befunde schon bei angioneurotischen Erkrankungen, die sonst in der Pathologie bekannt sind, gemacht worden? So viel ich weiss, ist das nicht der Fall. Die Wirkung dieser Nerven beschränkt sich stets nur darauf, Congestion mit einer leicht vermehrten Transsudation hervorzurufen, aber eine kleinzellige Infiltration fehlt dabei vollständig.

Wenn demnach trotz der leicht zu constatirenden entzündlichen Natur der Erythemläsionen der Haut an dem angioneurotischen Charakter derselben festgehalten wird, so geht daraus deutlich hervor, wie feste Wurzeln die Angioneurosendoctrin in der Dermatologie geschlagen hat.

Würde ich nun aus der Histologie den Schluss ziehen, dass der erythematöse Process überhaupt nichts anderes als ein entzündlicher sei, so müsste ich mich natürlich auf Einwürfe gefasst machen, die darauf abzielen, immer wieder die herrschende Lehre zu vertheidigen.

Man könnte mir z. B. einwenden, dass doch wenigstens die Blutkreislaufstörungen der Erytheme auf vasomotorischen Einfluss zurückgeführt werden müssten.

Aber auch dies zugegeben, was würde daraus folgen? Kommt der etwa nicht auch bei der Entzündung zur Geltung? Denn, wenn wir auch heute für die wesentlichste Bedingung für das Entstehen der Entzündung die Gefässwandalteration im Sinne von Samuel und Cohnheim ansehen, so wissen wir doch andererseits auch aus den Experimenten über Entzündung, welch' grossen Einfluss die sympathischen Nerven auf das Zustandekommen der congestiven Hyperämie hat, die neben der Gefässveränderung vorhanden sein muss, damit sich Entzündung entwickle. Aber trotzdem ist die Entzündung keine Angioneurose, denn die Sympathicuslähmung allein ruft zwar Congestion hervor, aber keine Entzündung.

Und dieselbe Argumentation scheint mir auch auf die Erytheme anwendbar zu sein. Auch hier hängt die Hyperämie von den Vasomotoren ab, aber eine vasomotorische Störung allein bringt es nicht zu dem schon klinisch so hervortretenden Oedem und bewirkt keine Auswanderung weisser Blutkörperchen. Also auch hier bedürfen wir eines neuen Factors und den könnten wir beispielsweise ebenfalls in einer Gefässwandalteration, ähnlich der bei Entzündung vorkommenden, suchen.

Man könnte mir noch entgegenhalten, dass selbst zugegeben, dass bei gewissen Erythemen wirklich ein Entzündungs- oder ein ihr nahestehender Process vorläge, es doch Erythemformen gibt, bei denen die anatomischen Veränderungen nicht den entzündlichen entsprechen, weil eben Emigration fehlt und die deshalb allen Erfordernissen angioneurotischer Störungen genügen, wie z. B. Urticaria.

Hierauf müsste ich jetzt eigentlich die Antwort schuldig bleiben, da ich mich bei dieser Kritik noch nicht auf eigene Untersuchungen beziehe, sondern nur die schwachen Seiten und die inneren Widersprüche der heute giltigen Lehre nachweisen wollte. Wie ich aber trotzdem hinzufügen will, habe ich mir auf Grund experimenteller Untersuchungen auch über Urticaria eine andere Meinung gebildet und erkenne ihr eine Pathogenese zu, die derjenigen der Erytheme sehr nahe steht.

Also auch diese Stütze scheint mir der Angioneurosenlehre abhanden zu kommen, so dass sie gerade auf dem Gebiete, auf welchem sie bisher hauptsächlich Anwendung gefunden hat, hinfällig wird.

Wie aus dieser Kritik hervorgeht, kann ich der herrschenden Auffassung von den Erythemen ganz und gar nicht beistimmen. Meine abweichenden Ansichten habe ich im Laufe der Discussion schon angedeutet; da aber für das Verständniss der in dieser Arbeit zu behandelnden Fragen von Wichtigkeit ist, dass im Geiste des Lesers nicht der mindeste Zweifel über meine Stellung zu den Erythemen herrsche, so scheint es mir angebracht, noch einmal kurz meinen Standpunkt zu präcisiren.

Die Theorie der Angioneurosen, wie sie heute in der Dermatologie gelehrt wird, weise ich vollständig als unbegründet und unzureichend zurück.

In Folge dessen erkenne ich auch nicht die Aufstellung einer besonderen Krankheitsgruppe, als Angioneurosen, an.

Und dies umsoweniger, als für mich die in den Lehrbüchern als Krankheiten beschriebenen Erytheme überhaupt nicht die Bedeutung von Krankheiten haben, sondern weiter nichts als im Verlaufe von inneren Erkrankungen vorkommende Hautveränderungen, als klinische Symptomencomplexe, vorstellen. Denn krankhafte Vorgänge werden wir nur dann mit Nutzen als Krankheiten in der Klinik auffassen, wenn wir aus ihrer Diagnose Schlüsse über den weiteren Verlauf, über den Ausgang, über die Ursachen oder über ihre Bedingungen im allgemeinen ziehen können. Dies ist aber bei den Erythemen nicht der Fall. Erstens ist die Diagnose der Erytheme nur eine rein morphologische, wenn wir von Erythema multiforme oder papulatum oder nodosum oder von Urticaria sprechen, und zweitens sagen wir mit dieser Diagnose gar nichts über die einzelnen Factoren aus, die den ganzen krankhaften Vorgang zusammensetzen. Alle diese unterschiedenen Formen von Erythemen haben also nur den Sinn von klinischen Befunden in der Haut, die man unter sehr verschiedenen Krankheitsbedingungen machen kann.

Ich ziehe folglich die Erytheme einzig und allein als klinisch-anatomische Hautveränderungen in Betracht. Als solche aber und nur als solche habe ich sie einer eigenen Untersuchung für werth erachtet und mich mit ihnen in einer Reihe von Arbeiten beschäftigt.

Zusammenstellung meiner sich auf Embolie und Metastase der Haut beziehenden Publicationen.

Auf den ersten Blick mag es scheinen, als ob hier ganz heterogene Gegenstände zusammengestellt worden wären, aber in Wirklichkeit stehen sie doch alle miteinander in Verbindung. Sie betreffen nämlich die erythematösen Hautveränderungen, welche bei idiopathischen Erythemen und bei Infectionskrankheiten vorkommen und auf deren Bedeutung für die uns hier beschäftigende Frage ich schon hingewiesen habe. Oder sie beziehen sich direct auf embolische Processe und liefern daher Beispiele für derartige Vorgänge. Auch Gefässveränderungen, die ich im Verlaufe anderer Untersuchungen bei verschiedenen

Hautkrankheiten gefunden habe, gehören hierher, weil dadurch die Metastasenbildung bewiesen wird.

Man wird daher erkennen können, dass alle diese Publicationen, wenn sie auch zu verschiedenen Zeiten entstanden und in verschiedener Absicht gemacht worden sind, trotzdem darauf abzielen, Thatsachen auf einem Gebiet zu sammeln, das bisher so gut wie brach gelegen hat.

1. Die Histologie der acut entstehenden hyperämischen Flecke der Lepra tuberosa. (Virchow's Archiv, 1893, pag. 229.)

Bei einem leprösen Knaben hatte ich Gelegenheit, zu verschiedenen Malen acute, fieberhafte Ausbrüche der bekannten hyperämischen Flecke in der Haut zu beobachten und konnte ich daher dieselben in möglichst frühem Stadium zur histologischen Untersuchung bekommen. Durch den constanten Befund von Leprabacillen im Lumen der Capillaren wurde bewiesen, dass es sich hier um bacilläre Embolie in die Hautgefässe handelte. Die Flecken hatten also die Bedeutung von kleinen Entzündungsherden, die sich um die Embolie bildeten und die acute Eruption als Ganzes entsprach demnach einer Blutgefässmetastase des leprösen Processes in der Haut.

2. Ueber den anatomischen Bau einiger Granulationsgeschwülste in der Haut. (Centralblatt f. Allgem. Path. u. Path. Anat. 1893, pag. 289.)

Versuch, die Frage zu beantworten, ob in der histologischen Structur von Hautläsionen der Infectionsmodus zum Ausdruck kommt. Zu diesem Zwecke vergleiche ich die histologischen Veränderungen, welche man bei nachweislich auf dem Blutwege entstandenen Krankheitsherden findet, mit den durch directe Infection von aussen hervorgerufenen, u. zw. bei Syphilis die Sclerose mit Roseola und Papeln, bei Lepra die acut entstehenden erythematösen Flecke mit gewissen oberflächlichen Knoten und bei Tuberculose verschiedene Arten von Lupus miteinander.

Ich komme zu folgenden Schlüssen: Bei Infection der Haut von aussen entstehen Granulome von oberflächlichem Sitz, die scharf von der Umgebung abgesetzt, mehr oder weniger kugelförmig sind und die erst später die tieferen Cutisschichten befallen. Ihre Wachsthumsrichtung ist eine radiäre; sie sind concentrisch gebaut.

Bei Infection der Haut auf dem Blutwege erstrecken sich die Neubildungen schon im Beginne ihrer Entwicklung durch alle Schichten der Cutis, da sie sich um die Blutgefässverzweigungen bilden, welche ihnen ihre Form vorschreiben. Sie sind dendritisch gebaut.

3. Allgemeine Diagnostik der Hautkrankheiten. (Bearbeitet in Gemeinschaft mit Dr. Török 1895.)

Aus diesem Buche interessirt uns hier das Capitel über Entzündung und Angioneurose. Gestützt auf die klinische Beobachtung der Entzündungsprocesse in der Haut kommen wir zu dem Schlusse, dass der clas-

sische Symptomencomplex der Entzündung noch nicht die einfachste Form der Gefässreizung ist, sondern dass es in der Haut noch eine einfachere gibt, die wir reactive Reizerscheinungen nennen.

Diese bestehen klinisch einzig und allein aus congestiver Hyperämie mit oder ohne Oedem, wozu histologisch noch Emigration und der Fibringehalt des Exsudates kommen.

Bei der typischen Entzündung treten hierzu noch schwerere Gewebsveränderungen, wie Degenerationen, Eiterung, Nekrose etc.

Die erythematösen Hautveränderungen sind nun nichts anderes als reactive Reizerscheinungen der Gefässe und können demnach nicht als Angioneurosen den entzündlichen Krankheiten gegenübergestellt werden.

4. Contributo allo studio dell' Eritema nodoso. (Giorn. ital. mal. ven. e mal. della pelle 1895.)

Aus der histologischen Untersuchung von Hautläsionen in 3 Fällen von Erythema nodosum ergab sich, dass es sich hiebei um echte Entzündung handelt, bei der sich ausser der kleinzelligen Infiltration ein starkes, sero-fibrinöses Exsudat oder gar hämorrhagisches Exsudat vorfindet. Die angioneurotische Lehre des Erythems wird daher zurückgewiesen.

Gerade die Erytheme, u. zw. diejenigen, welche auf der Haut nicht in diffuser Form, sondern als isolirte, umschriebene Herde auftreten, hatten für die mich interessirende Frage eine grosse Bedeutung, insofern als ich gerade in ihnen den Typus der embolischen Hautentzündung vermuthete. Diese Vermuthung war zwar in offenem Widerspruch mit der giltigen Lehre der Angioneurose, aber eine unbefangene Untersuchung erwies ihre Berechtigung.

Nach den obigen ersten Untersuchungen habe ich dann noch später andere Formen von Erythemen und auch von Purpura untersucht und stets den entzündlichen Charakter derselben bestätigen können.

Aus diesen Resultaten konnte ich dann weiter entnehmen, dass die hämatogene Entzündung in der Haut unter scheinbar sehr verschiedener Form auftritt und dass ausser der Localisation an der Oberfläche der Haut, auch eine primäre in dem Unterhautzellgewebe vorkommt. Die letztere Localisation der Entzündung hat noch ein besonderes Interesse, da sie sich auch, wie wir sehen werden, bei andersartigen Krankheitsprocessen wiederholt, denen aber dieselbe Genese wie dieser Entzündung zu Grunde liegt.

5. Sopra la Tromboflebite tubercolare cutanea. (Giorn. ital. mal. ven. e della pelle 1898.)

Es handelt sich hier um einen Fall von sogenannten scrophulösen Gummen bei einem Individuum, welches auch an Drüseneiterungen am Halse und in den Achselhöhlen litt. Während des längeren Aufenthaltes des Kranken im Hospital hatte ich Gelegenheit, die Entwicklung dieser Hautkrankheit genau zu verfolgen und erkannte so, dass dieselbe einen werthvollen Beitrag zu dem mich beschäftigenden Argumente lieferte.

Es war mir schon auffällig bei der klinischen Beobachtung, dass es sich nicht um die gewöhnlichen Gummen handelte, die weiter nichts sind, um mich der in der Chirurgie üblichen Bezeichnung zu bedienen, als kalte Abscesse, die sich unter der Haut bilden, weil darunter liegende tuberculöse Organe verkäst sind, wie Gelenke, Knochen, Drüsen. In meinem Falle bestanden die Geschwüre gerade an den Beinen, wo an den unterliegenden Organen keine Tuberculose aufzufinden war. Ueber ihren Ursprung konnte ich aber erst ins Klare kommen, als ich einen acuten Ausbruch von kleinen entzündlichen Herden an den Händen und Beinen beobachtete. Diese hatten meistens ihren Sitz in den tieferen Cutisschichten oder in der Subcutis. Die histologische Untersuchung ergab eine acute Phlebitis, hervorgerufen durch Tuberkelbacillen. Die Weiterentwicklung der einzelnen Herde zeigte nun, dass an die Entzündung sich Nekrose, Eiterung anschloss und so die vorher schon gesehenen Geschwüre entstanden.

Dieser Fall ist insofern lehrreich, als er ein neues Beispiel dafür abgibt von der Art, wie sich die Blutgefässmetastase in der Haut darstellt. Statt an den Arterien und den Capillaren finden wir die Hauptveränderungen an den Venen, in denen sich das Virus localisirt, Thrombose und Entzündung hervorruft und die somit den Ausgangspunkt des Krankheitsherdes bestimmen. Ausserdem aber lernen wir aus diesem Falle, dass unter dem klinischen Bilde von Erythemläsionen auch derartige schwerere Veränderungen, wie die Phlebitis verlaufen können.

Ich habe bisher nur diesen einzigen Fall beobachtet, es scheint aber, dass ähnliche nicht so überaus selten sind, denn gewisse unter verschiedenen Namen publicirte Krankheitsfälle, die heute von Darier mit zu den Tuberculides gerechnet werden, gleichen in ihren klinischen Eigenschaften dem meinigen sehr. Auch in diesen Fällen begannen die Hautveränderungen mit gerötheten, tief sitzenden Knötchen, in deren Centrum sich ein kleiner Abscess bildete, nach dessen Eröffnung dann ein sehr langsam heilendes Geschwür übrig blieb. Zugleich wird bei der Beschreibung dieser Fälle auf den Zusammenhang der Affection mit Tuberculose hingewiesen, da bei den betreffenden Kranken Lymphdrüsen- oder Knochen- oder Lungenerkrankungen specifischer Natur vorlagen. Die bisher veröffentlichten histologischen Untersuchungen derartiger Fälle haben nun allerdings nicht die tuberculösen Eigenschaften der Hautveränderungen erkennen lassen und berichten auch nicht über den meinigen ähnliche Befunde, aber es scheint mir, dass bisher an recht unzureichendem Material gearbeitet wurde, so dass gerade die wichtigsten Thatsachen übersehen werden konnten. Wenn man möglichst frische und bis in die Subcutis ausgeschnittene Läsionen zur Untersuchung genommen hätte, so glaube ich, würde man auch schon in den publicirten Fällen dieselben Veränderungen, wie ich sie angetroffen habe, gesehen haben. Aber auch heute, wo mein Fall allein steht, scheint er mir ein nicht zu unterschätzender Beitrag zu der Frage, die ich hier behandle.

Von diesem Falle stammen die Präparate, die in den Figuren 3 und 4 wiedergegeben sind.

6. Delle Gomme sifilitiche e sulla loro dipendenza da alterazioni vasali. (Giorn. Ital. mal. ven. e mal. della pelle 1898.)

Aus dieser Untersuchung interessirt uns hier der Befund an den Gefässen; ich konnte nämlich feststellen, dass der Ausgangspunkt des subcutanen syphilitischen Gummas zu suchen ist in einer Endophlebitis proliferans, mit welcher der Process beginnt und welche die Ausbreitung des Granuloms bestimmt.

Dass auch diese Form syphilitischer Hautaffection zu unserer Aufgabe Beziehung hat, wird man verstehen, wenn man berücksichtigt, dass ich danach suche, festzustellen, in welcher Form die Metastasenbildung in der Haut auftritt. Und da ich nun bereits früher darauf hin die primären und secundären Syphilodermen untersucht hatte, so blieben mir noch die tertiären übrig.

Um aber derartige Untersuchungen zu machen, bedarf es eines besonderen Materials, nämlich möglichst frischer Krankheitsherde und diese sind im tertiären Stadium schwerer zu erhalten, als im secundären. Andererseits lagen in der Literatur nur zwei diesbezügliche Beschreibungen vor, eine von Cornil und eine andere von Marfan und Toupet, die sich wirklich auf den Beginn von Gummen beziehen, während alle anderen nur die späteren Rückbildungsvorgänge enthalten. Ich habe daher aus eigener Erfahrung die allerersten Veränderungen der Gummen kennen lernen wollen und habe dazu durch Zufall Gelegenheit gehabt, indem eine Patientin, die Jahre lang in der Klinik sich aufhielt, häufiger an Gummen litt, die sie allmälig lernte, schon durch das Gefühl in dem Fettgewebe zu erkennen, wenn sie auch kaum die Grösse von Erbsen hatten.

Um nun in diesen Gummen die Gefässveränderung, deren Ausdehnung und Verhältniss zum Granulom genau festzustellen, ist es nöthig, den ganzen Krankheitsherd in Serienschnitten zu untersuchen.

Es ist dann leicht zu erkennen, dass das Gumma, d. h. das Granulom sich um eine Vene entwickelt, die durch Endothelwucherung vollständig verschlossen ist. Daraus ist zu schliessen, dass der Beginn der Läsion in einer Venenaffection zu suchen ist, die vom syphilitischen Virus abhängig ist oder mit anderen Worten: der hämatogene Ursprung auch dieses Syphiloderms ist histologisch erkennbar.

Man bemerke, dass es hier die Venen sind, die vorzugsweise befallen werden und nicht die Arterien, wie von den oben erwähnten Autoren behauptet wird. Ich habe zwar auch Endarteritis in Gummen gesehen, die ja in inneren Organen die gewöhnliche Form syphilitischer Gefässerkrankung zu sein scheint, aber in der Haut sind die Venenveränderungen nicht allein viel häufiger, sondern, wie aus meiner Untersuchung hervorgeht, auch die am frühesten auftretenden und um die sich später das Granulomgewebe entwickelt.

Um zu diesen sicheren Behauptungen zu kommen, habe ich mich, wie ich nicht vergessen will hinzuzufügen, nicht darauf beschränkt, Gummen von einer Kranken allein und von einer Körperregion allein, nämlich von den Beinen untersucht, sondern schon in dieser Mittheilung berich-

tete ich über die Histologie von zwei anderen Gummen, die ich von zwei anderen Kranken und zwar von den Armen genommen hatte. Und da ich nach Veröffentlichung dieser Arbeit noch Gelegenheit hatte, zwei sehr junge Gummen, eines von der ersten Kranken und ein anderes von einem neuen Kranken, und auch dieses Mal von den Armen zu erhalten, so verfehlte ich nicht, von neuem eine Untersuchung vorzunehmen, die mir dasselbe Resultat ergab.

Die Figuren 5 und 6 beziehen sich auf diese beiden Fälle.

Dieser constante Befund von Gefässveränderungen bei Gummen forderte dazu auf, auch bei anderen Syphilodermen danach zu suchen. Von denjenigen der Frühperiode ist es bekannt, dass die entzündlichen Veränderungen nicht allein um die oberflächlichen, sondern auch um die tieferen Gefässe der Haut auftreten, eine Thatsache, die ich als Merkmal ihres hämatogenen Ursprungs angesehen habe. (Vergl. Nr. 2 dieser Zusammenstellung.)

Aber bei vielen anderen Syphilodermen ist ein derartiger Bau nicht zu erkennen, woraus hervorgeht, dass sie entweder eine andere Entstehungsart haben oder die ursprüngliche typische Anlage durch andere Factoren unkenntlich gemacht wird. Trotzdem ist es mir gelungen, auch bei nekrotischen Formen der Secundärperiode primäre Gefässveränderungen nachzuweisen, wodurch wiederum die Möglichkeit bewiesen wird, auch histologisch die embolische Natur eines Processes zu erkennen. Auch in anderer Hinsicht liefern diese Fälle Beiträge für unser Argument, weswegen ich sie hier anfüge, obgleich sie bisher noch nicht veröffentlicht worden sind.

Fall I. Bei einem Syphilitischen im zweiten Jahre der Krankheit, auf dessen Haut sonst keine Manifestationen vorhanden waren, beobachtete ich die Entwicklung von Läsionen, die mir nicht den gewöhnlichen Papeln zu entsprechen schienen. Es fanden sich nämlich unterhalb der inneren Malleolen am Fusse isolirte Krankheitsherde, die einen Durchmesser von $^1/_2$ Cm. hatten, in denen die Haut geröthet und ödematös angeschwollen war; bei der Palpation fühlte man in der tieferen Cutis eine stärkere Resistenz als normal. Eine dieser Läsionen wurde zur Untersuchung ausgeschnitten, während die anderen zur weiteren Beobachtung dienten. Der Verlauf gestaltete sich nun so, dass sie nach 2—3 Wochen verschwanden, ohne dass sie eine sichtbare Veränderung durchmachten. Diese Läsionen unterschieden sich also von den gewöhnlichen Papeln dadurch, dass sich in ihnen nicht Granulomgewebe entwickelte, so dass klinisch das bräunliche Colorit und die derbere Consistenz fehlte.

Auch die histologische Untersuchung bewies, dass es sich nicht um das gewöhnliche Syphiloderm der Frühzeit handelte. In der That aus der Zusammensetzung der Serienschnitte (ca. 300) ergab sich nämlich, dass die Hauptveränderung in einer Phlebitis und Endophlebitis obliterans bestand, welche fast das ganze im Krankheitsherde liegende Venennetz, u.zw. besonders das der Subcutis, betroffen hatte. Die entzündlichen Erscheinungen im Gewebe gruppirten sich um die veränderten Venen.

Gegenüber diesem Befunde an den Venen ist es wichtig zu bemerken, dass eine Arterie, die den Herd durchzog, unverändert war.

Fall II. Auch hier handelte es sich um einen Syphilitischen im zweiten Jahre der Infection. Bei diesem Kranken beobachtete ich eine diffuse Veränderung der Haut am äusseren Rande des rechten Fusses: sie war leicht geschwollen, bläulich verfärbt und von teigiger Consistenz. Auf dieser Basis entwickelten sich langsam kleine Erhabenheiten, die dann erweichten, aufbrachen und kleine Geschwüre bildeten. Auch hier lagen Veränderungen vor, die von dem gewöhnlichen Typus der Syphilodermen abwichen.

Eine ausgeschnittene Erhabenheit wurde in Serienschnitten untersucht (ca. 200), so dass die Gefässe genau verfolgt werden konnten. Auch in diesem Falle fanden sich ausgebreitete Venenveränderungen, während die Arterien unversehrt waren. Es bestand ebenfalls Endophlebitis obliterans der tieferen Cutisvenen und der oberflächlichen Venen der Subcutis,

7. Sull'Eritema e sulla flebite lebbrosa. (Giorn. Ital. mal. ven. e mal. della pelle. 1899.)

Bei vier Leprösen habe ich zu wiederholten Malen acute Ausbrüche der sogenannten hyperämischen Flecke beobachtet, Ausbrüche, die in Wirklichkeit vielgestaltiger sind und auch aus Papeln, Knoten, Infiltraten bestehen können. Da ich bereits früher die oberflächlicheren Formen untersucht hatte, so beschäftigte ich mich dieses Mal mit den tieferen die in der Subcutis ihren Sitz hatten. In ihrem klinischen Erscheinen sind diese Ausbrüche den idiopathischen Erythemen zu vergleichen und es interessirte mich daher, zu untersuchen, ob sie es auch in histologischen Beziehung sind, um daraus neue Beiträge für embolische Veränderungen in der Haut zu gewinnen.

Es stellte sich nun heraus, dass die acuten Veränderungen in der Subcutis mit den bei den ohne bekannte Ursache entstehenden Erythemen vollständig identisch sind, d. h. es besteht eine starke Emigration, hochgradiges sero-fibrinöses Exsudat und auch hämorrhagisches Exsudat. Aber ausser diesen Entzündungserscheinungen kommen bei diesen leprösen Metastasen noch schwerere Veränderungen vor. So habe ich drei Mal Venenthrombose inmitten des Krankheitsherdes gefunden. Die betroffenen Venen wiesen zum Theil nur acute entzündliche Veränderungen ihrer Wandungen auf, zum Theil aber waren sie schon von Leprazellen infiltrirt. In einem vierten Falle schliesslich handelte es sich um Thrombose in einer Vene, deren Wand sehr starke lepröse Infiltration hatte.

Aus diesen Untersuchungen haben wir daher festzuhalten, dass die leprösen Embolien ausser entzündlichen Veränderungen auch Thrombose u. zw. der tiefer gelegenen Venen der Haut hervorrufen können und dass in Folge dieser Localisation des Processes in den Venen sich später eine chronische lepröse Entzündung derselben entwickelt.

Die Fig. 1 und 2 gehören den beschriebenen Fällen an.

8. Ricerche sperimentali sull' Urticaria. (Giorn. Ital. mal. en. e mal. pelle. 1899.)

Diese besondere Art von Oedem, die nur aus der Dermatologie bekannt ist, wurde bisher auf Nerveneinfluss zurückgeführt, da die für die anderen Arten von Oedem giltigen Bedingungen des Entstehens die charakteristischen Eigenschaften der Urticaria nicht erklärten. Auch war es bisher nicht möglich, dieselbe experimentell zu untersuchen. Da dies mir nun gelungen ist, habe ich ihren Mechanismus genauer feststellen können.

Ich fand eine Reihe von Stoffen, wie Atropin, Morphium, Pepton, Paraphenylendiamin, mit denen man sowohl auf der menschlichen Haut, wie auf derjenigen von Hunden Urticaria hervorrufen kann. Ich fand ferner, dass es beim Hunde auch nach Eliminirung der sympathischen Nerven, sei es durch Schnitt des Halssympathicus oder durch Ausreissen des oberen Halsganglions oder des ganzen Bauchstranges, möglich ist, experimentell mit den eben angeführten Stoffen Urticaria zu erzeugen. Und schliesslich konnte ich mit denselben Stoffen auch durch Injection in das periphere Ende von Arterien in dem ihnen zugehörigen Hautgebiete Urticaria hervorbringen.

Aus diesen Experimenten ziehe ich den Schluss, dass die von innen entstehende Urticaria, wie die von aussen entstehende, durch bestimmte Stoffe erzeugt werden, die eine Gefässreizung bewirken. Die erste Form ist daher den Erythemen gleichzustellen, mit denen sie den Entstehungsmodus theilt, indem nämlich auch bei ihr die pathogenen Stoffe auf dem Blutwege in die Haut gelangen und mit denen sie auch insofern übereinstimmt, als auch sie Gefässwandalteration bewirkt. Die Unterschiede in der Wirkung beider auf die Gefässe lassen sich auf die Art der Ursachen zurückführen: bei den Erythemen haben sie die Eigenschaft, dass sie ausser congestiver Hyperämie und vermehrter Transsudation auch noch Emigration und Austritt von Fibrin bewirken, während bei Urticaria es bei Congestion und vermehrter Transsudation allein bleibt.

Hauptsätze zur Lehre von der Embolie und Metastase in der Haut.

1. Die erythematösen Hautveränderungen stellen eine besondere Art von Entzündung vor und zwar derjenigen, welche durch Reize hervorgerufen wird, die auf dem Blutwege in die Haut gelangen.

Die histologischen Befunde, welche man bei den Hautläsionen der als Erytheme bezeichneten Dermatosen macht, sind derartig, dass man sie in pathologisch-anatomischer Sprache entzündliche nennen muss. Man findet nämlich eine mehr oder weniger entwickelte kleinzellige Infiltration und ein mehr oder

weniger ausgedehntes Oedem, das vorwiegend serös ist, oder einen grossen Gehalt an Fibrin aufweist und auch hämorrhagisch werden kann.

Und wenn wir anatomisch den entzündlichen Charakter zugeben müssen, so werden wir auch in der klinisch erkennbaren Röthe der Läsionen nichts anderes zu sehen haben, als die entzündliche Hyperämie.

Die verschiedenen Erythemformen, als Flecke, Papeln, Knötchen und Knoten, werden demnach von dem Grade und von dem anatomischen Sitze der Entzündung in der Haut abhängig sein.

Wenn nun die Erytheme weiter nichts als der klinische Ausdruck einer Entzündung sind, so muss es sich doch immerhin um eine Entzündung besonderer Art handeln, die sich wesentlich von der gewöhnlichen Entzündungsform unterscheidet und zwar so sehr, dass ihre Natur bisher vollständig verkannt wurde und viel eher an eine Nervenstörung, Angioneurose, gedacht werden konnte.

Dass dies möglich war, erklärt sich wohl schon daraus, dass man bei Entzündung immer an die in der pathologischen Anatomie gegebene Beschreibung denkt und dann allerdings wird man schwerlich diese Bezeichnung auf einen Process, wie den erythematösen, anwenden, bei welchem der classische Symptomencomplex so wenig ausgebildet ist. Aber andererseits hätte man doch nicht vergessen dürfen, dass auf der Haut wieder unverkennbare Entzündungsformen vorkommen, bei denen calor und dolor vollständig fehlen können und die deshalb schon zu den erythematösen Hautveränderungen überleiten.

Die gewöhnliche Beschreibung der Entzündung ist nun zwar aus Beobachtungen an der Haut abstrahirt worden, aber sie bezieht sich doch nur auf die hochgradigen Fälle von Entzündung. Bei diesen nunhandelt es sich stets um Erkrankungen, welche durch Ursachen hervorgerufen werden, die direct von aussen auf die Haut einwirken oder die unmittelbar von aussen in die Haut gelangen oder die zwar von innen in die Haut dringen, aber direct von einem unter ihr liegenden Organe, also durch Ursachen, die ihre ihnen eigenthümliche schädigende Wirkung ungeschwächt entfalten können.

Gelangen aber auf dem Blutwege Entzündungserreger in die Haut, so sind die von ihnen hervorgerufenen Störungen viel milder, weil sie eben entweder ganz anderer Natur sind oder, wenn das nicht, nur in abgeschwächter Form zur Wirkung gelangen können.

Von mechanischen, thermischen und chemischen Ursachen, welche überhaupt nur direct von aussen auf die Körperoberfläche wirken können und hochgradige Entzündung in Gefolge haben, brauchen wir gar nicht zu reden.

Aber auch chemische Stoffe, welche von innen aus die Haut schädigen, können nicht mehr eine so starke Wirkung ausüben, wie wenn sie direct von aussen zur Geltung kommen, weil sie schon, bevor sie die Haut treffen, vielfältig Gelegenheit haben, ihre Affinitäten zu sättigen.

Und die Mikroorganismen, deren Virulenz wir daran messen können, dass sie die Haut stark schädigen, wenn sie von aussen auf dieselbe gelangen, zeigen wesentlich abgeschwächte Wirkung, wenn sie auf dem Blutwege dahin transportirt werden.

Ausserdem wissen wir, dass bei den Entzündungen der Haut aus inneren Ursachen auch Stoffe in Frage kommen, die im Innern des Körpers selbst gebildet werden und daher gewiss nicht so stark entzündungserregende Eigenschaften besitzen werden, wie die gewöhnlichen chemischen Substanzen.

Wenn wir diese Verhältnisse berücksichtigen, so können wir sehr gut verstehen, dass der verschiedene Entstehungsmodus der Entzündung einen Unterschied zwischen ihrer gewöhnlichen Form und der erythematösen oder hämatogenen Form bedingt.

Aber ausser dem Unterschiede in dem Grade der Symptome, welcher an eine principielle Verschiedenheit zwischen Entzündungen und Erythemen denken liess, scheint auch ein anderer Umstand die richtige Erkenntniss erschwert zu haben, nämlich der Umstand, dass auf der Haut die Entzündung zumeist von Oberhautveränderungen begleitet ist, die bei den Erythemen sehr zurücktreten.

Bei den sogenannten Dermatitiden sind die Epidermisalterationen so gewöhnlich, dass man sie deswegen seit Auspitz direct als Katarrhe bezeichnet, weil entweder Abschuppung stattfindet oder sich ein feuchtes Exsudat auf der Oberfläche

bildet, das ebenfalls von pathologischen Störungen der Epidermiszellen abhängig ist. Und diese Oberhautveränderungen gehen den entzündlichen Cutisveränderungen parallel. Anders bei den Erythemen. Die Blutkreislaufstörungen können hier ganz allein bestehen, ohne jegliche Oberhautstörung. Das fällt besonders da auf, wo starke erythematöse Läsionen vorliegen, wie beim Erythema nodosum, wo sich trotzdem an der Epidermis keine Anomalien entwickeln. Zwar kommen nun auch bei den Erythemen Epidermisveränderungen vor, nämlich die Blasen, aber diese sind doch so eigenartig, dass sie nicht mit den entzündlichen Epidermisveränderungen zusammengeworfen werden können. Daher konnten sie auch nicht dazu dienen, über den wahren Charakter der Erytheme aufzuklären.

Wenn man aber der von mir aufgestellten Unterscheidung zwischen der gewöhnlichen Entzündung und der erythematösen als hämatogenen folgt, so versteht man auch diese Differenzen sehr gut.

Wirken nämlich die Entzündungserreger von aussen, so treffen sie zuerst die Epidermis und dann die Blutgefässe der Cutis; die darauf folgende Entzündung wird daher von Epidermisveränderungen begleitet sein. Dringen sie dagegen auf dem Blutwege in die Haut, so kommt zunächst die Wirkung auf die Gefässe zur Geltung, d. h. es bildet sich Entzündung ohne Oberhautläsionen aus. Ob diese sich dann später noch ausbilden werden, hängt von der Weiterentwicklung des Processes ab. Jedenfalls sind sie nicht so direct und primär entstanden, wie bei der ersten Form der Entzündung.

Der Auffassung der Erytheme als Entzündungen stehen daher auch vom klinischen Standpunkte aus keine Hindernisse im Wege. Ihre Eigenschaften erklären sich sehr gut aus der Art ihres Enstehens.

Wir können daher nun der gewöhnlichen Form der Entzündung, als exogenen Entzündung, die auf dem Blutwege entstandene gegenüberstellen und sie kurz hämatogene Entzündung nennen.

Eine allgemein pathologische Beschreibung dieser Art von Entzündung lässt sich demnach leicht auf Grund der klinischen Darstellung der Erytheme geben.

Dieselbe besteht klinisch aus congestiver Hyperämie mit oder ohne Oedem. Diese Hyperämie unterscheidet sich von der gewöhnlichen entzündlichen Hyperämie durch die schnelle Entwicklung und ihren milderen Verlauf. Auch das Oedem zeichnet sich durch sein schnelles Auftreten aus und dadurch, dass es im Verhältniss zur Congestion stark ausgebildet ist und sich auch stärker entwickelt, als es sich bei gleichem Grade von entzündlicher Hyperämie entwickeln würde.

Ferner fehlen zumeist primäre Epidermisveränderungen und, wo sie vorhanden, bestehen sie aus eigenthümlichen blasigen Abhebungen.

So stellt sich denn in der Klinik die hämatogene Entzündung in einer ganz besonderen, von der exogenen Entzündung sehr unterschiedlichen Form dar.

Ihrem anatomischen Sitze nach, kann man eine oberflächliche und eine tiefe hämatogene Entzündung unterscheiden, von welchen beiden gerade die letztere sehr charakteristisch ist. Denn bei der gewöhnlichen Entzündung beginnt der Process an der Oberfläche, um allmälig in die Tiefe zu gelangen, während hier schon primär die Entzündung ihren Sitz in den tieferen Lagen der Haut haben kann.

Was den weiteren Verlauf der hämatogenen Entzündung betrifft, so bleibt sie der Regel nach als solche bis zum Erlöschen bestehen, sie bildet nicht so häufig, wie die gewöhnliche Entzündung, nur den einleitenden Process für darauf folgende schwerere Gewebsstörungen, wie Eiterung, Necrose, Geschwürsbildung etc.

Mit diesen Worten glaube ich, die Hauptunterschiede zwischen den beiden Entzündungsformen hervorgehoben zu haben und damit auch die neu aufgestellte charakterisirt zu haben.

Wenn wir nun von diesem neuen Gesichtspunkte aus solche Processe in Betracht ziehen, die entzündlicher Natur sind und bei denen wir einen hämatogenen Entstehungsmodus kennen oder mit Recht vermuthen, so werden wir auch hier der hämatogenen Entzündung begegnen müssen.

Wir beobachten sie daher vor allem bei bakteriellen Embolieen in die Haut, wie bei pyämischen und septischen Processen, bei Lepra, wo die Wirkung der Mikroorganismen,

beziehentlich ihrer Toxine, allein in Gefässreizung besteht oder wo sich an diese auch weitere Veränderungen anschliessen können, sei es Eiterung oder, was gewöhnlicher ist, Granulombildung.

Auch in meinem Falle von tuberculöser Embolie traten die Herde in der Haut in entzündlicher Form auf und verliefen entweder ohne weitere Veränderungen durchzumachen, oder es schloss sich an die Entzündung Eiterung und Necrose an.

Bei Syphilis liegt den verschiedenen Arten von Roseola und Erythemen ebenfalls die hämatogene Entzündung zu Grunde. Aber auch bei den verschiedenartigen Papeln hat die im Beginne sichtbare Röthe dieselbe Bedeutung.

2. Der klinische Verlauf der erythematösen Hautveränderungen stellt den Typus der auf dem Blutwege entstandenen Metastase vor.

Wenn wir in den anatomischen Veränderungen der einzelnen Erythemläsion nichts weiter als die hämatogene Form der Entzündung sehen, so haben die Erythemläsionen als Ganzes genommen folgerichtig die Bedeutung der allgemeinen Form, unter welcher Blutgefässmetastasen in der Haut auftreten.

Die Beschreibung, welche die Lehrbücher in dem Capitel Erytheme von der Art ihres Auftretens, ihrer Localisation, ihrer Entwicklung, ihrer Ausbreitung in der Haut geben, bezieht sich daher nicht mehr auf bestimmte Krankheiten oder auf eine besondere Krankheitsgruppe, sondern diese Eigenschaften kommen ihnen deshalb zu, weil sie ein und dieselbe Pathogenese haben, weil sie nämlich auf dem Blutwege entstanden sind.

Aus der von ihnen gegebenen klinischen Beschreibung können wir daher ohne weiteres die allgemein pathologische Schilderung der hämatogenen Metastasenbildung abstrahiren.

Dieselbe würde danach ungefähr so zu lauten haben:

Gelangen mit dem Blute entzündungserregende Stoffe in die Haut, so entwickeln sich in kurzer Zeit über die ganze Körperoberfläche vertheilte Entzündungsherde. Diese treten entweder in diffuser Form auf und befallen ganze Regionen oder erscheinen in kleiner umschriebener Form, isolirt inmitten gesunder Haut.

Die Vertheilung dieser Herde ist meist eine symmetrische.

Die isolirt auftretenden Herde können einen verschiedenen anatomischen Sitz haben: sie finden sich entweder in der oberflächlichen Schicht der Cutis oder in den tieferen Lagen oder auch von Anfang an selbst in dem Unterhautzellgewebe.

Ebenso bemerkenswerth wie die Schnelligkeit, mit welcher zu gleicher Zeit an verschiedenen Körperstellen diese Krankheitsherde erscheinen, ist auch die Schnelligkeit, mit welcher sich der einzelne Herd entwickelt und sein Höhestadium erreicht, das meist jedoch nicht über die einfache entzündliche Störung hinausgeht.

Das acute, gleichzeitige Auftreten von vielen Krankheitsherden, das Ausbruch, Eruption, Schub genannt wird, kann sich bei einem Krankheitsfalle häufiger wiederholen und bestehen dann zu einer gegebenen Zeit auf der Haut Herde nebeneinander, die sich in verschiedenen Phasen der Entzündung befinden.

Manche dieser Eigenschaften nun, wie die Schnelligkeit des Auftretens und der Verbreitung und die Symmetrie, mögen zwar leicht dazu führen, in den Erythemen nervöse Störungen zu sehen, aber doch ist es nicht zu verkennen, dass die von mir vertheidigte Auffassung eine genügende Erklärung von diesen Erscheinungen gibt. Denn bei embolischen Processen gelangen die pathogenen Stoffe sehr schnell in die verschiedenen Theile eines Organes, wie der Haut, und können symmetrisch abgelagert werden. In dieser Hinsicht also leistet meine Theorie zumindest dasselbe, wie die Angioneurosenlehre, und ersetzt sie daher auch auf diesem Gebiete.

Ausser den bisher besprochenen Eigenschaften kommt der hämatogenen Metastase auch eine bestimmte Topographie zu.

3. Den hämatogenen Metastasen in der Haut kommt eine bestimmte Topographie zu.

Von embolischen Processen im Innern des Körpers wissen wir, dass sie gewisse Organe besonders häufig befallen, während andere davon mehr verschont bleiben. Ausser von den Ursachen dieser Processe hängt dieses Verhalten auch von der anatomischen Structur der betreffenden Organe ab. Für die Localisation grösserer Embolie ferner ist häufig der Bau des Aortensystemes von bestimmendem Einfluss, so zwar, dass sie leicht in denjenigen Arterien

stecken bleiben, welche die geraden Fortsetzungen der Aorta nach oben und nach unten bilden, d. h. in den Art. fossae sylvii und in den Art. saphena.

Es scheinen nun ähnliche Verhältnisse auch bei den embolischen Processen der Haut obzuwalten, in dem Sinne nämlich, dass gewisse Regionen der Körperoberfläche häufiger Sitz von Metastasen sind als andere.

Eine derartige Deutung wenigstens können wir, unserer allgemeinen Auffassung von Erythemen gemäss, der klinischen Beschreibung geben, wonach die typische Localisation des Erythema multiforme die Streckseiten der Extremitäten sind. Mag man dieses Hebra'sche Krankheitsbild in dem von ihrem Autor gemeinten Sinne auffassen oder es überhaupt nur als klinische Symptomengruppe gelten lassen, es ist eine leicht zu beobachtende Thatsache, dass bei den Erythemen häufiger die Extremitäten als der Rumpf befallen werden, dass sie ausserdem frühzeitiger betroffen werden und dass an den Extremitäten es wiederum die Streckseiten sind, die stärker erkranken, als die Beugeseiten.

Wir können demnach die Extremitäten und besonders ihre Streckseiten geradezu als das Praedilectionsgebiet der hämatogenen Metastase bezeichnen.

Wenn dem wirklich so ist, so dürfen wir erwarten, dasselbe auch von anderen ähnlichen Processen respectirt zu sehen. In der That begegnen wir denn auch bei der Lepra einer gleichen Bevorzugung der Extremitäten vor dem Rumpfe. Dies geht schon, ohne dass ich mich auf eigene Beobachtung bei den acuten Ausbrüchen von Lepraerythemen zu berufen brauche, aus der Beschreibung hervor, welche Danielssen und Boeck und Leloir davon geben.

„L'éruption des taches se montre tantôt au visage, tantôt aux extrémités, tantôt sur tout le corps. Cependant les taches affectent des sièges de prédilection: le masque facial; ce sont les membres supérieurs et inférieurs, surtout du côté de l'extension, la face dorsale des mains. On les trouve aussi dans le dos très-souvent et en grande quantité aux fesses."

Auch in dem von mir beschriebenen Fall von tuberculöser Metastase in der Haut waren hauptsächlich die Beine und

Füsse und die Arme und Hände Sitz der Krankheitsherde. Eine gleiche Localisation finde ich ferner auch in jenen unter verschiedenen Namen beschriebenen Fällen (tuberculides) angegeben, bei denen ich, wie ich bereits oben gesagt habe, eine dem meinigen ähnliche Pathogenese vermuthe.

Ebenfalls bei Syphilis kommt die besprochene Praedilection vor, denn die beiden Secundärläsionen, die ich beschrieben habe, hatten ihren Sitz an den Füssen und vom Gumma ist es ja bekannt, dass es sich mit Vorliebe an den Beinen, Armen und am Kopfe localisirt.

Was demnach auch der Grund dafür sein mag und mögen auch wichtige Ausnahmen dabei vorkommen, es scheint mir doch eine Regel zu sein, dass es auf der Haut bestimmte Regionen gibt, an denen früher und häufiger die hämatogenen Metastasen sich entwickeln als auf der übrigen Körperoberfläche.

Das Befallensein gerade dieser Regionen in einem gegebenen Krankheitsfall dürfte daher mit als Erkennungszeichen seiner Pathogenese gelten können.

4. Die hämatogene Entzündung localisirt sich häufig an den Venen.

Die classische Darstellung der Embolie und ihrer Folgen, welche sich hauptsächlich auf das Schicksal gröberer corpusculärer Elemente, die dem Blute beigemengt sind, bezieht, gilt bekanntlich auch für feinere Elemente, insbesondere auch für Mikroorganismen, die ursprünglich in jener Lehre ja gar nicht vorgesehen waren. Auch von diesen weiss man, dass sie, einmal in den Kreislauf gelangt, in die kleinsten Arterien und Capillaren verschleppt werden und dort ebenfalls stecken bleiben können, wie die amorphen Stoffe.

Auch in der Haut kommt unzweifelhaft diese typische Form der Embolie vor, in welchem Falle wir dann in den Arteriolen und in den Capillaren die Mikroorganismen vorfinden. So habe ich selbst bei den acuten Ausbrüchen der Lepra in den frisch entstandenen Flecken der Haut die Bacillen in den kleinen Arterien und den Capillaren auffinden können.

Aber im allgemeinen gelten für die bacilläre Embolie nicht dieselben Regeln, wie für diejenige von gröberen Stoffen, aus dem einfachen Grunde, weil für die feinen Bakterien die Enge

der Gefässe nicht so leicht als mechanisches Hinderniss zur Geltung kommt. Wir wissen daher auch, dass sie sehr gut nicht allein die Endverzweigungen der Arterien, sondern auch die Capillaren ungehindert passiren können. Und wenn trotzdem die Bakterien, besonders in den Capillaren gefunden werden, so müssen für dieses Liegenbleiben andere Umstände vorwalten, wie z. B. die Verlangsamung des Blutstromes oder Gefässwandveränderungen oder Gerinnungen des Blutes.

Die classische Lehre von der Embolie stellt sich demnach für die Mikroorganismen als nicht ausreichend heraus, weil eben die mechanischen Momente bei ihnen eine viel geringere Rolle spielen.

Und womöglich noch unzureichender erweist sie sich, wenn es sich überhaupt nicht um morphologische Elemente handelt, die vom Blutstrom fortgetragen werden, sondern um im Blute gelöste Stoffe, für die natürlich mechanische Factoren nicht in Frage kommen können. Die Wirkung dieser könnte a priori in jedem beliebigen Abschnitt des Gefässsystemes, sowohl an den Arterien, wie an den Venen und an den Capillaren zur Geltung kommen.

Wenn ich nun das Resultat meiner diesbezüglichen Untersuchungen bei embolischen Processen der Haut zusammenfasse, so ergibt sich als eine neue Thatsache, dass es nicht der arterielle Gefässabschnitt ist, der hiebei hauptsächlich betheiligt ist, sondern vielmehr der venöse.

Dies tritt besonders dann hervor, wenn es sich um schwerere Störungen handelt, wie Thrombose, Stasis und Gefässwandveränderungen, die ich nämlich zumeist gerade an den Venen und nicht an den Arterien beobachtet habe.

Ich beziehe mich hier auf die Befunde, welche ich bei den acuten Erythemausbrüchen der Lepra gemacht habe. In den Fällen, wo hiebei Thrombose vorlag, waren es Venen, die befallen waren. Auch die chronische lepröse Gefässwandentzündung fand ich desgleichen in ihnen localisirt.

Ich führe weiter den Fall von tuberculöser Metastase in der Haut an, bei welchem ebenfalls in typischer Weise, es stets die Venen waren, in denen Thrombose vorkam. Auch habe ich zweimal, wo Tuberkelbacillen in den Präparaten ge-

funden wurden, dieselben nur im Innern und in den Wandungen von Venen und nicht von Arterien gesehen.

Ferner gehören hierher die Befunde von primären Gefässveränderungen, die gewissen secundären und tertiären Syphilodermen zu Grunde liegen und bei denen es sich in der überwiegenden Mehrzahl der Fälle stets nur um Venenveränderungen u. zw. um Endophlebitis obliterans handelte.

Wie man sieht, bin ich durch Untersuchung des verschiedenartigsten Materials immer wieder auf die Venen hingewiesen worden, so dass ich mir schliesslich habe sagen müssen, dass es sich hier, wenigstens für die Haut, um eine allgemeine Regel handeln dürfte, nach welcher nämlich die Venen leichter dem Einfluss schädigender Stoffe unterliegen, als die Arterien.

Und wenn ich nun danach suche, ob bereits schon ein derartiges Verhältniss in der Pathologie bekannt ist, so glaube ich in folgenden beiden Thatsachen eine Bestätigung meines Satzes finden zu können.

Wie aus den Beschreibungen der unter dem Mikroskop angestellten Entzündungsversuchen hervorgeht, beginnt die Emigration an den Capillaren und an den Venen und erst später erfolgt sie auch an den Arterien. Dieses verschiedene Verhalten zwischen Venen und Arterien findet man nun auch in der menschlichen Haut bestätigt, weniger deutlich bei Entzündung in der Cutis, aber sehr klar bei der hämatogenen Entzündung der Subcutis, wo die Gefässe getrennt in einem lockeren Gewebe liegen und daher leicht gesondert beobachtet werden können. Beispielsweise beim Erythema nodosum kann man häufig Vene und Arterie nebeneinander verlaufend finden, von denen die erstere von weissen Blutkörperchen umgeben ist, während letztere davon noch so gut wie frei ist.

Und die zweite Thatsache, die mir für eine grössere Vulnerabilität der Venen gegenüber den Arterien zu sprechen scheint, ist die, dass gerade Venenthrombose im Anschluss an Infectionskrankheiten auftritt. Wie man weiss, kommt bei Typhus, Scharlach, Pocken, Puerperalfieber, Cholera u. a. m. nicht so selten Thrombose der grösseren Venen, meistens an den Beinen, vor. Ueber ihre Ursache ist man zwar noch nicht im Klaren und sucht dieselbe theils in Intimaveränderungen, theils in der

Zusammensetzung des Blutes selbst. Wie dem auch sein mag, für uns genügt die Thatsache selbst.

Wie hier acute Infectionen massgebend für Venenveränderungen sind, so sind auch solche bei chronischen Infectionskrankheiten aus der Klinik bekannt. So kennt man Venenentzündungen im Verlaufe der Syphilis, wie auch im Verlaufe der Lepra, auf welche neuerdings Glück auf dem Intern. Congress für Lepra die Aufmerksamkeit gelenkt hat. Und zwar handelt es sich hier, worauf es uns augenblicklich ankommt, stets um primäre Gefässalterationen und nicht um solche, die durch Weiterverbreitung eines schon vorher im umgebenden Gewebe bestehenden Processes verursacht werden.

Es gibt also auch klinische Thatsachen, welche für eine besondere Disposition der Venen, auf Entzündungsreize zu reagiren, sprechen.

Bei diesen klinisch wahrnehmbaren primären Venenthrombosen und Venenentzündungen haben wir nun im grossen denselben Vorgang vor uns, der sich im kleinen, in isolirten Krankheitsherden der Haut, in sogenannten Efflorescenzen, abspielt.

Bei den Erythemknoten, die im Verlaufe von Infectionskrankheiten auftreten, können demnach primäre Venenthrombose und primäre Venenentzündung vorliegen, wie wir es bei Lepra, Tuberculose und Syphilis gefunden haben. Und selbst das scheinbar weit abliegende Gumma der Syphilis stellt in diesem Sinne nichts anderes als eine primäre Venenentzündung vor.

Für die klinisch-anatomische Diagnose ist es daher von Wichtigkeit, bei den hämatogenen Entzündungsprocessen, besonders wenn sie in den tieferen Cutisschichten oder gar in der Subcutis localisirt sind, an die Möglichkeit zu denken, dass Venenthrombose oder Venenentzündung vorliegt.

Als Belege für die besprochene primäre Venenentzündung, die in isolirten Krankheitsherden in der Haut auftritt, scheint es mir angebracht, anhangsweise einige histologische Präparate bildlich wiederzugeben.

Es handelt sich hier stets um Läsionen, die in Serienschnitten (Paraffineinbettung, Schnittdicke 10—15 μ) untersucht wurden und bei denen der Gefässverlauf und das Verhältniss der Gefässe zu den Gewebsveränderungen genau reconstruirt wurde. Nur auf diese Weise lässt sich mit Sicherheit feststellen, dass die Gefässveränderungen wirklich primäre sind und den Ausgangspunkt für etwaige später sich entwickelnde pathologische Vorgänge im umliegenden Gewebe bilden.



Fig. 1 b.



1 a.

Fig. 1 c.



K.u.k.Hoflithogr.A.Haase Prag

Fig 2

Philippson: Über Embolie und Metastase in der Haut.

Fig. 1. Acut entstandenes erythematöses Knötchen vom Arme eines Falles von Lepra tuberosum, beschrieben in der Publication Nr. 7.

Das bis in die Subcutis ausgeschnittene Stück wurde in c. 192 horizontale Schnitte zerlegt. Der Durchmesser derselben beträgt 5 Mm., während der im Centrum gelegene Herd nur 2—3 Mm. misst. Die wichtigsten Veränderungen finden sich durch ca. 80 Schnitte hindurchgehend. Inmitten des normalen Fettgewebes besteht ein schon ausgebildetes leprös Gewebe, durch welches die Fettzellen ersetzt sind. Dieser ältere Herd umgibt nun verschiedene Venen, an denen man folgende frische Veränderungen wahrnimmt. Eine grössere horizontal verlaufende Vene (Durchmesser 0·122 Mm.) ist durch Stasis erweitert, wandständig sieht man Leukocyten, die an den Einmündungsstellen von Aesten dieses Gefässes Thromben bilden. Um die erweiterte Hauptvene findet man freie rothe Blutkörperchen und durch Stasis ausgedehnte Capillaren. Die von oben in sie einmündenden Aeste werden nach ihrem peripheren Ende zu normal. An der Peripherie des eben beschriebenen Herdes verläuft eine normale Arterie.

Diagnose: Acute lepröse Venenentzündung.

Fig. 1 a ist ein Schema des erkrankten Venennetzes.

Fig. 1 b ist ein Schnitt aus der im Schema angegebenen Höhe: im Centrum die durch rothe Blutkörperchen erweiterte Vene mit dem Uebergang der von oben kommenden Aeste in sie; in der normalen Peripherie des Schnittes eine Arterie.

Fig. 1 c ist ein um ca. 7 Schnitte höher gelegenes Präparat, worin die Durchschnitte der in *b* sichtbaren Aeste wiederzusehen sind. Hier aber ist ihr Lumen durch weisse Blutkörperchen ausgefüllt.

Fig. 2. Acut entstandener subcutaner Knoten vom Beine eines Falles von gemischter Lepra. Knoten in 160 Horizontalschnitte zerlegt, deren Durchmesser ca. 1 Cm. beträgt, beschrieben in der Publication Nr. 7.

Schon makroskopisch lässt sich in den Schnitten inmitten des Fettgewebes durch das ganze Stück ein Gefäss verfolgen, das einen Durchmesser von 1 Mm. hat. Dieses Gefäss erweist sich als eine Vene, deren Adventitia von Leprazellen infiltrirt ist.

Während in allen anderen Schnitten ihr Lumen offen ist, finden sich in ca. 20 Schnitten folgende Veränderungen: das Lumen ist mit Leukocyten ausgefüllt, die Venenwand ist an dieser Stelle stark ödematös und von Rundzellen infiltrirt, so dass hier der Durchmesser des Gefässes grösser wird, als vor und hinter diesem Punkte. Von der Vene aus gehen diese frischen Veränderungen in das umliegende Bindegewebe über, in welchem man fibrinöses Exsudat und Rundzelleninfiltrat findet.

Das umgebende Fettgewebe ist unverändert, bis auf einige kleine Herde von Leprazellen.

Diagnose: Acute Entzündung und Thrombose in einer leprös infiltrirten Vene.

Die Figur gibt einen der 20 Schnitte wieder, um die acuten Veränderungen zu zeigen.



Fig. 4 b.

Fig. 4 c.

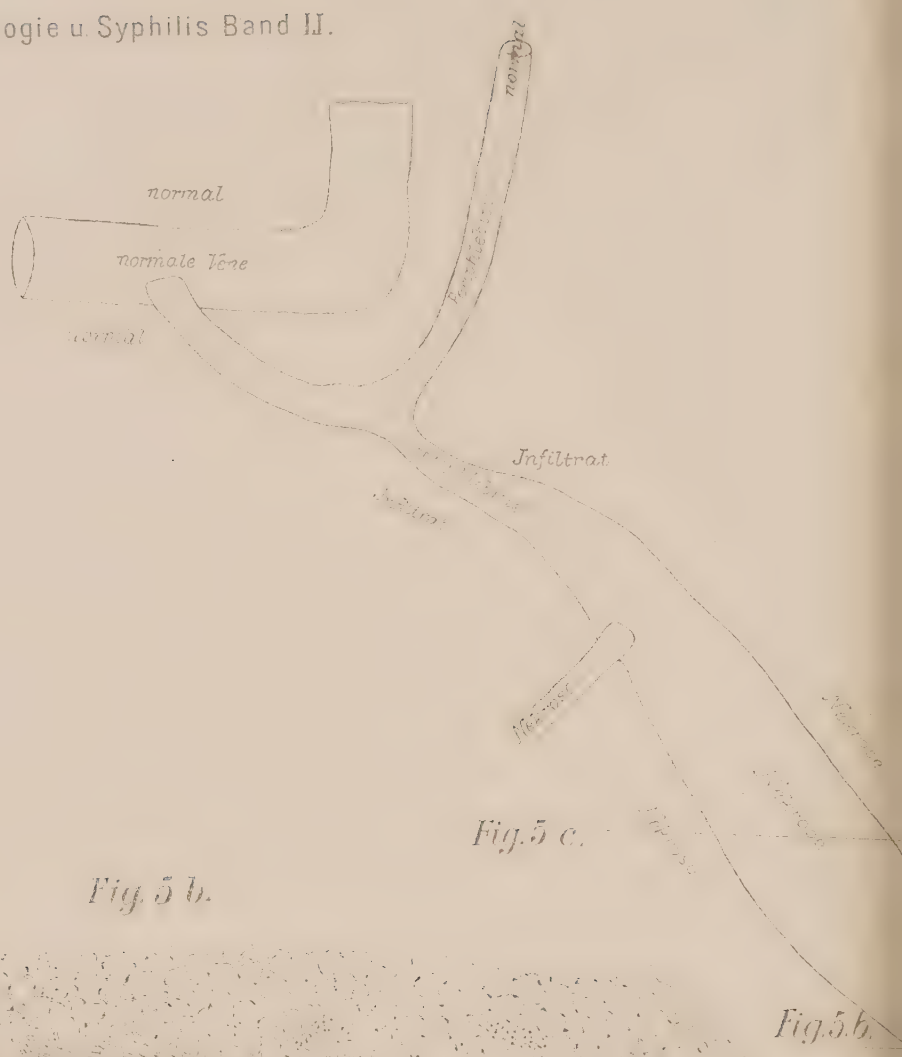

Fig. 5 c.

Fig. 5 b.

Fig. 5 b.

Fig. 5 c.

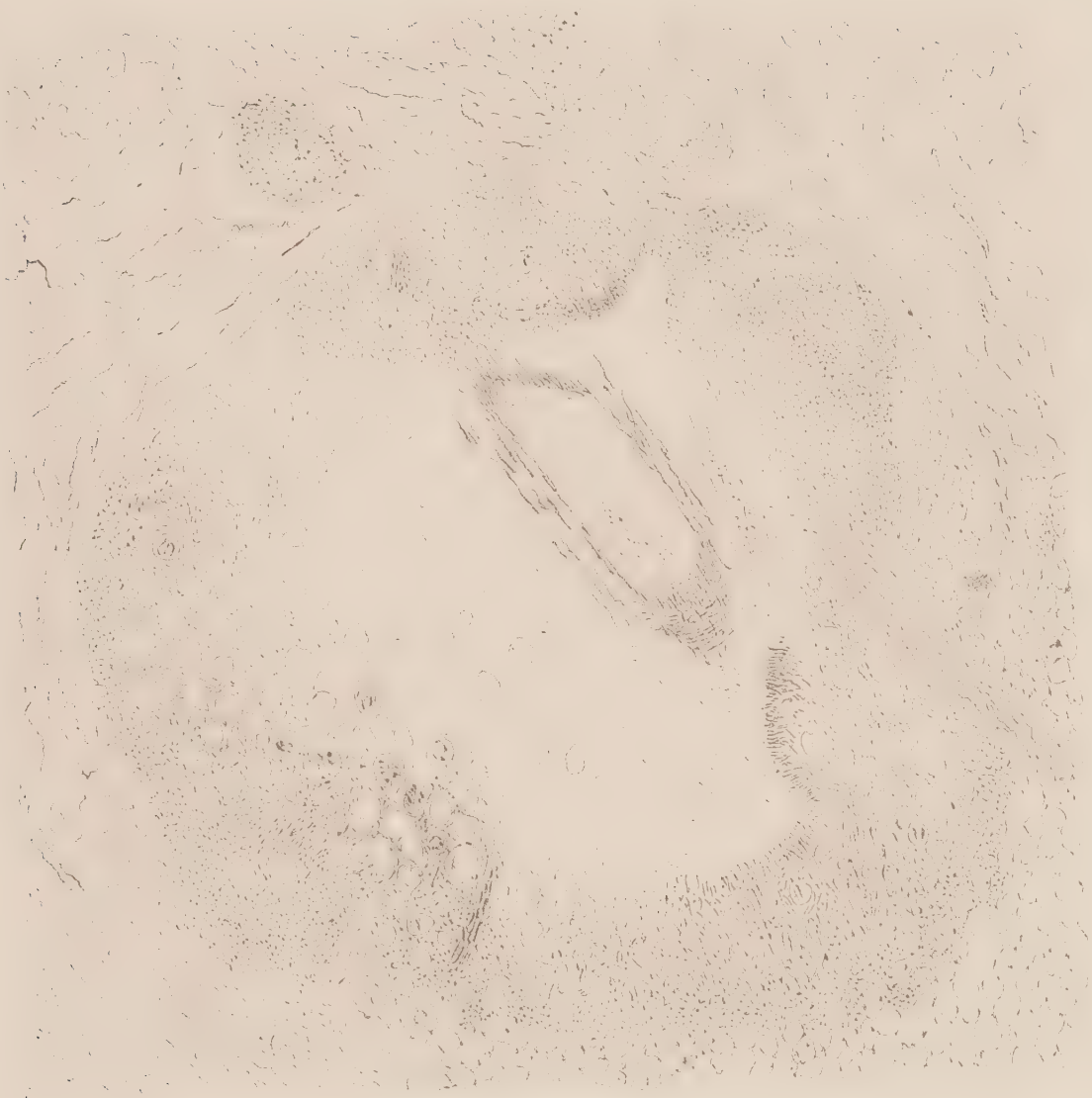

K.u.k.Hoflithogr. A.Haase. Prag

Die subcutane Vene ist quer getroffen und als Kreis mit peripherer radiärer Schraffirung sichtbar. Ihr Thrombus und ihre Wand sind schon nekrotisch.

Fig. 5. Syphilitisches Gumma vom Arme eines Mannes (siehe pag. 47). Dasselbe hatte einen Durchmesser von 1 Cm. u. wurde in 140 Horizontalschnitte zerlegt. Die Schnitte hatten einen Durchmesser von 8 Mm., der centrale Krankheitsherd aber nur von 3—4 Mm. Schon mit schwacher Vergrösserung sieht man durch das ganze Stück von oben nach unten eine Vene ziehen. Sie geht von einer normalen unter der Cutis liegenden Vene aus und tritt dann in den Granulomherd mit erhaltenen Zellen ein. Hier ist ihre Wandung kleinzellig infiltrirt und ihr Lumen leer und enge. Darauf wird sie nekrotisch, bleibt aber kenntlich an den erhaltenen elastischen Fasern ihrer Wand, während die zelligen Elemente verschwunden sind. An dem von den elastischen Fasern begrenzten Raum erkennt man, dass ihr Lumen, das stark erweitert ist, von nekrotischer Masse ausgefüllt ist. Das umgebende Gewebe ist ebenfalls in eine amorphe Masse verwandelt. Die Vene verlässt schliesslich diesen Herd, nimmt wieder normale Dimensionen an, enthält zuerst noch Rundzellen im Lumen, dann Spindelzellen und im weiteren Verlauf nacheinander Fibrin und Blut, um wieder ganz normal zu werden.

Diagnose: Endophlebitis proliferans sifilitica mit consecutiver Necrose.

Fig. 5a ist ein Schema des Verlaufes der erkrankten Vene und ihres Verhältnisses zu dem Granulom. Die horizontalen Linien deuten die Höhe an, aus welcher die beiden folgenden Schnitte genommen wurden.

Fig. 5b. Inmitten des wenig infiltrirten Fettgewebes sieht man zwei structurlose Flächen, die dem nekrotischen Granulomgewebe entsprechen. Tangential zu dem centralen Herde verläuft die Vene, die peripherwärts normal ist, dann aber breiter wird, im Lumen spindelförmige Zellen (und eine Riesenzelle) enthält und eine infiltrirte Wand zeigt.

Fig. 5c, um 24 Schnitte von dem vorigen entfernt, lässt inmitten einer amorphen Masse die quer getroffene Vene sehen, deren Lumen durch die nekrotisch gewordenen Zellen erweitert ist und von deren nekrotisch gewordenen Wandelementen nur noch das elastische (durch Orcein) gefärbte Fasernetz erhalten ist.

Fig. 6. Syphilitisches Gumma vom Arme eines jungen Mädchens (siehe pag. 47). Das ausgeschnittene Stück hatte in den Schnitten einen Durchmesser von 6—7 Mm., der darin befindliche Krankheitsherd einen von 2—3 Mm. 189 Horizontalschnitte.

Die ganze Veränderung stellt sich wie ein periphlebitischer Herd dar. Von einer normalen, senkrecht durch das Stück ziehenden Vene geht ein schräg durch dasselbe laufender Ast ab, der zuerst erkrankt ist und später wieder normal wird.

Die Veränderungen der Vene selbst und ihr Verhältniss zu dem Granulom sind dem vorigen Falle so gut wie gleich, weswegen ich auf

eine detaillirtere Beschreibung verzichten und mich auf eine Erläuterung der Figuren beschränken kann.

Fig. 6a. Schematischer Verlauf der im Stück enthaltenen Venen. Die punktirte Linie um die kranke Vene gibt die Grenze des Granuloms an. Auch ist eine normale Arterie angegeben, die ausserhalb des Krankheitsherdes verläuft.

Die beiden Horizontallinien entsprechen den beiden folgenden Figuren.

Fig. 6b. Inmitten des wenig infiltrirten Fettgewebes sieht man eine schräg getroffene Vene, deren peripheres Ende fast normal ist, denn es finden sich nur Leukocyten im Lumen. Ihr centrales Ende ist wesentlich verändert: ihr Lumen ist von Spindelzellen ausgefüllt und ihre Wandung ist nicht gut von der Umgebung abzugrenzen. Ihre zelligen Elemente sind nämlich nekrotisch geworden und sind nur noch die elastischen Fasern erhalten. Das umgebende Gewebe ist amorph und hie und da findet man Rundzellenherde.

Fig. 6c. Dieses Präparat ist um 20 Schnitte von dem vorigen entfernt.

Im Centrum des Schnittes sieht man inmitten einer amorphen Masse die gänzlich nekrotisch gewordene Vene, die nur an dem elastischen Netz kenntlich ist. In der normalen Peripherie des Schnittes ist der Querschnitt einer grossen normalen Vene an der einen Seite und der einer normalen Arterie an der anderen.

5. Die Urticarialäsion beruht auf einer Gefässwandalteration und die Urticariakrankheit ist ein embolischer Process.

Haben wir erst einmal erkannt, dass die erythematösen Hautveränderungen nichts anderes als auf dem Blutwege entstandene Entzündungen sind und nicht, wie es gelehrt wird, angioneurotische Störungen, so werden wir schliesslich auch eine andere Hautläsion von diesem neuen Gesichtspunkte aus betrachten müssen, nämlich die Urticaria.

Dies habe ich in der oben angeführten Arbeit gethan und bin ich darin auf experimentellem Wege zu dem Schlusse gelangt, dass die von innen aus entstehende Urticaria auf einer directen Reizung der Gefässwand beruht, welche durch ins Blut gelangte Stoffe ganz bestimmter Natur ausgeübt wird.

Damit stelle ich von anatomischem und pathogenetischem Standpunkte aus die Urticaria neben die Erytheme. Gemeinsam mit diesen hat sie nämlich, dass auch bei ihr die pathogenen Stoffe auf dem Blutwege in die Haut gelangen und dass diese auch bei ihr active Hyperämie und seröses Transsudat hervor-

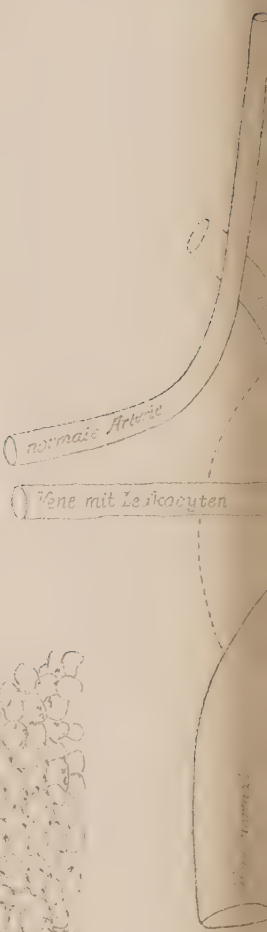

Fig. 6 b.



TAF. VI.

Fig. 6 a.

Fig. 6 b.

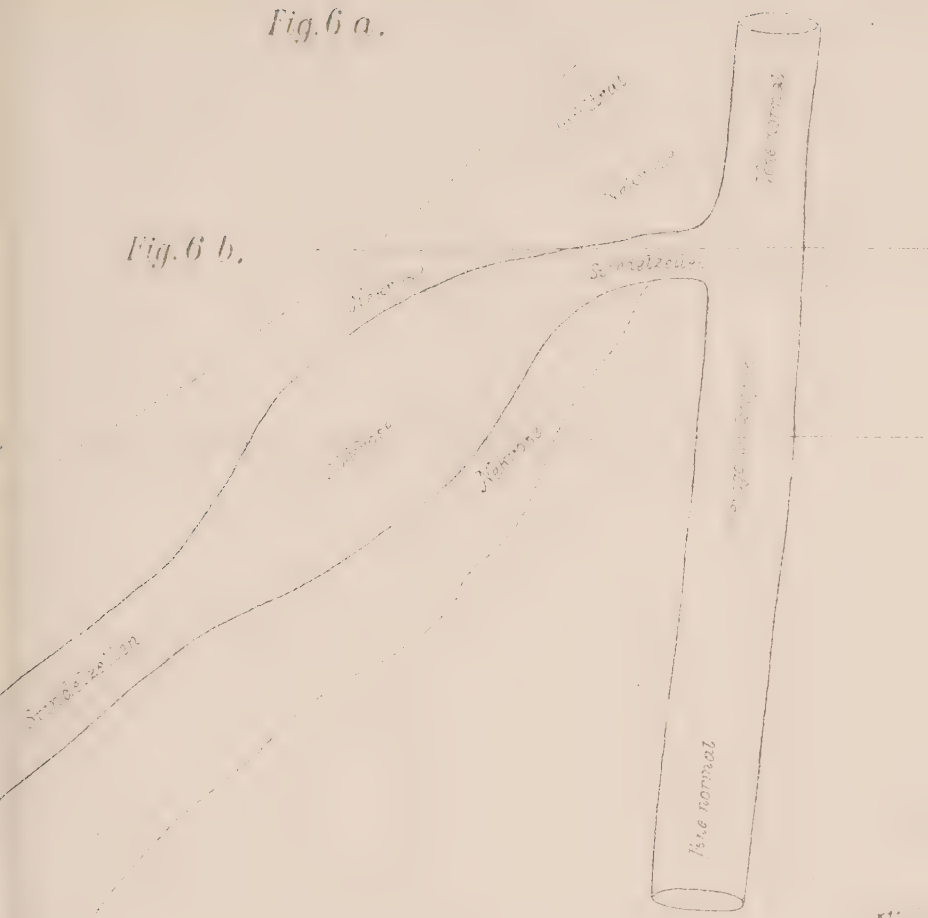

Fig. 6 c.

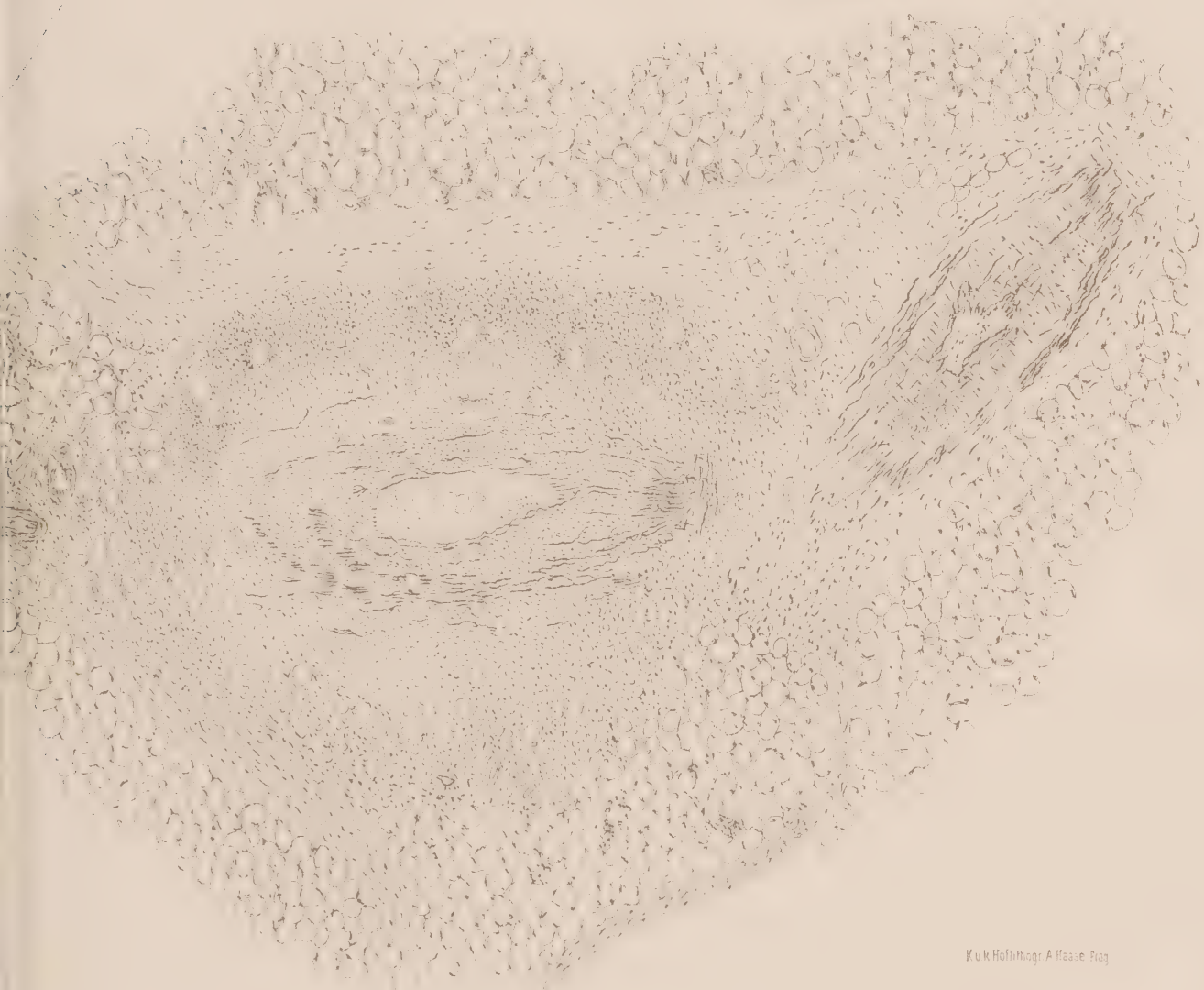

K.u.k. Hofbuchdr. A. Haase, Prag

rufen. Die Unterschiede, welche zwischen den beiden Processen bestehen, hängen von der Ursache ab und sind im wesentlichen nur Gradunterschiede.

Die Urticaria verläuft schneller, weil die Wirkung der reizenden Stoffe schneller paralysirt wird und die Natur derselben es mit sich bringt, dass sie weniger schädigend auf die Gefässwand einwirken, als es bei den Erythemen der Fall ist.

Damit hängen auch die histologischen Differenzen zusammen, dass nämlich bei den Erythemen Auswanderung von Leukocyten stattfindet und das Transsudat Fibrin enthält, Befunde, die der Urticaria abgehen. Aber andererseits gibt es in dieser Hinsicht bereits sehr grosse Unterschiede selbst unter den verschiedenen Formen von Erythemen, die dem Grade der Emigration und in dem Gehalte an Fibrin nach ausserordentlich variiren, so dass ein allmäliger Uebergang von ihnen zur Urticaria zu beobachten ist.

Aber auch in klinischer Hinsicht sind Uebergänge zwischen erythematösen und urticariellen Hautveränderugen unverkennbar.

Zwar wird in den Lehrbüchern Urticaria als besondere Krankheit abgehandelt, doch stellt sie im Grunde nichts weiter als eine einfache Hautläsion vor, als welche sie übrigens schon von der französischen Schule erkannt worden ist, die in der Urticaria nur ein Symptom der verschiedensten Krankheiten sieht.

Aber ich möchte noch einen Schritt weitergehen und sagen, dass auch die Efflorescenz Urticaria die sogen. Quaddel an und für sich gar keine besondere, für sich allein dastehende Elementarform ist, der als solcher ein Platz neben den anderen eingeräumt werden muss. Denn morphologisch kann sie gewissen bei Erythemen vorkommenden Läsionen vollständig gleich sein und andererseits sind die bei ausgebreiteter Urticaria vorhandenen Elementarformen nicht immer gleich und können grosse Unterschiede in Bezug auf Umfang, Form, Farbe und Sitz aufweisen. Es wurde eben als Typus für die Quaddel, die durch Urtica hervorgebrachte Hautveränderung angenommen und dieser Name dann auf andere nur ähnliche Läsionen übertragen, wie es so häufig in der Dermatologie auch bei anderen Efflorescenzen gemacht worden ist.

Aber lassen wir jetzt diese Frage der Morphologie als von nebensächlicher Bedeutung bei Seite und halten wir uns vielmehr nur an die klinisch-anatomischen Eigenschaften! Alsdann können wir den bei der Urticaria vorliegenden Process als flüchtiges Oedem mit Hyperämie oder flüchtiges Reizödem bezeichnen, dem der hämatogene Entzündungsprocess der Erytheme gegenübersteht.

Ich sage nun, dass diese beiden Arten von Hautveränderungen auch schon klinisch ganz und gar nicht principiell verschieden sind. Denn in gewissen Krankheitsfällen kann man beobachten, dass die beiden Processe direct in einander übergehen, derart, dass zu der Entzündung ein acutes Oedem tritt und umgekehrt ein acutes Oedem eine Entzündung einleitet. Dieses sind so bekannte Vorgänge, dass man schon das Bedürfniss gefühlt hat, Namen dafür aufzustellen und man bezeichnet daher eine Läsion, bei welcher die erste Art des Ueberganges stattfindet, mit dem Beiwort „urticatus“, wie z. B. Roseola urticata, während man bei der zweiten Art von Urticaria „perstans“ spricht.

Die nahe Beziehung, welche zwischen Urticaria und den Erythemen schon längst erkannt worden ist, hat also auch für uns ihre Giltigkeit, die wir gefunden haben, dass der den letzteren zu Grunde liegende Process ein ganz anderer ist, als wofür er bisher gehalten worden ist, weil wir eben auch der Urticaria eine andere Pathogenese zuschreiben müssen, die mit der für die Erytheme giltigen so gut wie übereinstimmt.

Das flüchtige Reizödem (Urticaria) ist demnach ein Vorgang, welcher der Entzündung nahe steht und welcher ebenso wie diese durch directe äussere Einwirkung auf die Haut oder auf embolischem Wege hervorgerufen werden kann.

Schluss.

Die in dieser Arbeit aufgestellten Sätze haben, da sie sich mit Thatsachen beschäftigen, für die bisher nur klinische Bezeichnungen in Gebrauch waren, immer noch eine dermatologische Form. In Wirklichkeit aber haben sie einen rein patho-

logisch-anatomischen Sinn, wie sich schon aus der Darstellung deutlich ergibt, in der wir uns bereits bestrebt haben, an die Stelle der üblichen Namen anatomische zu setzen.

Wir können daher jetzt anstatt Erythem, in der Bedeutung von Effloreszenz, hämatogene Entzündung und im Sinne von Dermatose, Blutgefässmetastase sagen und statt von Urticaria, von flüchtigem Reizödem sprechen.

Die allgemein pathologische Beschreibung der hier behandelten Vorgänge würde dann etwa folgendermassen lauten:

In die Haut gelangen sehr häufig auf dem Blutwege entzündungserregende Stoffe.

Die durch sie hervorgerufene Entzündung unterscheidet sich klinisch derartig von der gewöhnlichen Form, unter der man sie in der Haut kennt, dass man sie füglich als hämatogene Entzündung von dieser als exogener trennen kann.

Die hämatogene Entzündung zeichnet sich durch ihren milden Verlauf aus, da ihre Symptome nur aus Hyperämie und Oedem bestehen und alle sonstigen sogenannten Entzündungserscheinungen fehlen. Insbesondere fällt sie auch dadurch auf, dass sie abläuft, ohne Gewebszerstörungen im Gefolge zu haben.

Die bei ihr auftretende Hyperämie hält sich immer in mässigen Grenzen, während das sie begleitende Oedem ein verhältnissmässig starkes ist.

Auf der Haut kommt noch eine schwächere Form der Gefässreizung vor, als die eben besprochene, bei welcher nämlich die Congestion und das sich daran anschliessende Oedem einen ausserordentlich schnellen Ablauf nehmen, der nur nach Minuten oder Stunden zählt. Histologisch fehlt hier Emigration und der Fibringehalt des Transsudates.

Die hämatogene Entzündung kann, ihrer Entstehung gemäss, auf einmal diffus ganze Regionen befallen, oder auch in isolirten kleinen Herden auftreten.

In letzterem Falle beobachtet man in kurzer Zeit die Entwicklung zahlreicher isolirter Entzündungsherde, die über die ganze Körperoberfläche symmetrisch vertheilt sind.

Besonders häufig localisiren sich dieselben an den Extremitäten und an dem Kopfe und in der ersteren Region sind die Streckseiten bevorzugt.

Man kann demnach auf der Hautoberfläche geradezu Praedilectionsgebiete für Blutgefässmetastasen unterscheiden.

Die hämatogene Entzündung kommt in der Haut auch als Einleitung von anderen pathologischen Veränderungen vor, die wie Eiterung, Nekrose, Granulombildung sich je nach der betreffenden Ursache, die auf embolischem Wege in die Haut gelangt ist, entwickeln.

Bei der hämatogenen Entzündung gibt es Gefässveränderungen, die nur mikroskopisch zu erkennen sind, wie Stasis, Thrombose, Wandentzündungen.

Mit besonderer Häufigkeit sind in der Haut diese Gefässalterationen nicht an dem arteriellen, sondern an dem venösen Abschnitte localisirt.

Derartige primäre Venenentzündungen, acuter und chronischer Natur, nun haben ihren Sitz häufig in den tieferen Cutisschichten und in der Subcutis und sind dann klinisch als tiefsitzende Knoten, in welcher Form sie gleich von Anfang an auftreten oder zu der sie sich allmälig ausbilden, erkennbar.

Die Erklärung der Abbildungen auf Taf. I.—VI. ist dem Texte zu entnehmen.

Aus der Abtheilung für Hautkranke des städt. Krankenhauses zu Dortmund.

Ueber das Vorkommen der Tuberculosis verrucosa cutis (Riehl und Paltauf) bei Arbeitern in Kohlenbergwerken.

Von

Dr. med. **Joh. Fabry**
in Dortmund.

(Hierzu Taf. VII u. VIII.)

Die Ansichten der Autoren sind über die Frage getheilt, ob Riehl und Paltauf, welche bekanntlich zuerst die Tuberculosis verrucosa cutis als besondere Form der Hauttuberculose beschrieben haben, hiefür ausreichende Gründe pathologisch anatomischer und klinischer Natur angeführt haben, und gar gewichtige Stimmen gerade auf dem Gebiete der Hauttuberculose, ich nenne Fox, Fournier, Hallopeau, Leloir und Doutrelepont, sprachen sich für die Auffassung aus, es sei die Tuberculosis verrucosa cutis nichts weiter wie ein oberflächlich verlaufender Lupus papillosus.

Dabei erkennen aber auch solche Autoren, die der letzteren Anschauung huldigen, rückhaltlos Riehl's und Paltauf's Verdienst an, die Krankheit in ihren Eigenthümlichkeiten und Charakteren genau und geradezu classisch beschrieben zu haben.

Darin liegt aber meines Erachtens ein kleiner Widerspruch, denn entweder ist die Tuberculosis verrucosa in der That eine vollberechtigte Sonderform der Hauttuberculose und muss dann also als solche das Bürgerrecht erlangen oder aber sie ist es nicht, und in diesem Falle braucht sie nicht vom Lupus abgetrennt zu werden. Doch davon später.

Es ist bekannt, dass in Westfalen überhaupt und auch speciell in unserem Industriebezirk Hauttuberculosen recht häufig auftreten, ich konnte nach meinen Beobachtungen in anderen Abhandlungen wiederholt hierauf hinweisen, und daher darf es kaum Wunder nehmen, dass auch die Tuberculosis verrucosa Riehl nicht zu den seltenen Beobachtungen hier zu Lande gehörte und dass hierbei die bekannten Berufsarten: Fleischer, Viehhändler, Abdecker etc. bevorzugt waren, wie das ja alle Autoren übereinstimmend hervorheben.

Was mich zwang, dem Gegenstande meine Aufmerksamkeit zu schenken, war das auffallend häufige Auftreten der Erkrankung bei Bergleuten und zwar bei solchen, die in Kohlenbergwerken arbeiten. Ich muss gleich vorwegnehmen, dass mich die Beobachtung einer verhältnissmässig grossen Zahl von Fällen in einer, wie ich glaube, ausreichenden Beobachtungszeit — seit dem Jahre 1889, also über volle 10 Jahre hinaus — überzeugt hat, dass in der That eine besondere Form der Hauttuberculose, wie Riehl und Paltauf es wollen, vorliegt; und auch diese Meinung hat in der Literatur Anhänger gefunden. Sehen wir zum Beweise kurz nach, welche Ansichten in den modernsten Lehrbüchern auf der Basis der Literatur äussern.

Kaposi hat in den letzten Auflagen seines Lehrbuches die Ermittelung Riehl's und Paltauf's anerkannt, nämlich, dass die Beschreibung allerdings einer Sonderform der Tuberculose der Haut zukomme.

Ebenso lässt Lang in seiner jüngsten Monographie über Lupus die Krankheit gerade so gut selbständig neben den verschiedenen Lupusformen bestehen wie das Scrofuloderma.

Josef stellt sich vollständig auf den Standpunkt Riehl's und Paltauf's, indem er die Affection erstens für eine echte Tuberculose anspricht und zweitens klinisch für eine besonders aufzuführende Sonderform.

Kromayer unterscheidet Lupus, Scrofuloderma und Tuberculosis vera cutis; es findet die Tuberculosis verrucosa keine besondere Erwähnung.

Auch führt Unna, bei dem wir die detaillirteste Beschreibung der verschiedenen Formen der Hauttuberculose finden, die Riehl'sche Krankheit nicht besonders auf.

Also ebenso wie in der Literatur überhaupt, so auch in den Lehrbüchern weitgehende Differenzen über die Stellung und Abgrenzung der Krankheit speciell natürlich in ihrer Beziehung zu den Hauttuberculosen.

Wir haben zunächst behauptet und werden täglich in dieser Anschauung bestärkt, dass die Tuberculose auffallend häufig bei Bergleuten vorkommt. Es sei hier nochmals auf die allgemein bekannte Thatsache hingewiesen, dass die Arbeiter in Kohlenbergwerken äusserst selten an Lungentuberculose erkranken; wenn trotzdem die Tuberculosis verrucosa so häufig vorkommt, so muss uns die Erscheinung um so mehr Wunder nehmen.

Von den verschiedensten Seiten wurde mir von alten erfahrenen Knappschaftsärzten, die seit Jahrzehnten eine grosse Anzahl von Bergleuten zu beobachten Gelegenheit hatten, diese Thatsache bestätigt.

Es liegt uns natürlich fern, behaupten zu wollen, es sei die Tuberculosis verrucosa Riehl eine so seltene Erkrankung; im Gegentheil werden jedem beschäftigten Dermatologen gewiss mehrere Fälle zur Cognition gekommen sein, aber so viel steht auf der anderen Seite fest, zu den täglichen häufigen Beobachtungen gehört die Krankheit gewiss auch nicht.

So berichten Riehl und Paltauf in ihrer ersten Publication über 9 Fälle, ebenso Knickenberg über die gleiche Zahl, die übrigen Autoren hatten insgesammt noch viel weniger Material zur Verfügung, ja manche nur den einen oder anderen Fall; vielfach handelt es sich allerdings auch nicht um eingehende Bearbeitungen, sondern um Demonstrationen in dermatologischen Gesellschaften.

Vom 1. April 1897 bis 1. April 1899, also rund in 2 Jahren, wurden mir von Knappschaftsärzten zur specialisten Behandlung überwiesen überhaupt Hautkrankheiten betreffend 214 Fälle und davon betrafen Tuberculosis verrucosa cutis 13 Fälle. Also ich beobachtete bei Bergleuten allein in 2 Jahren eine verhältnissmässig grosse Zahl. Seit dem 1. April dieses Jahres wurden mir wiederum in dem Zeitraum von 6 Monaten überwiesen 7 Fälle und ich habe aus meinen Journalen ausgezogen, dass ich insgesammt in den Jahren vorher von 1889—1897 wohl ungefähr 60 Fälle beobachtete, die Bergleute betrafen, hingegen 15, die auf andere Berufsarten, in erster Linie Metzger und Viehhändler, kamen.

Es standen mir nun grade hier im westfälischen Industriebezirk auch andere grössere Betriebe zur vergleichenden Beobachtung zur Verfügung, aber ich habe den Eindruck gewonnen, dass in der That nur die Bergleute besonders von dieser Hauttuberculose befallen werden; ich entsinne mich kaum eines Hüttenarbeiters, den ich an Tuberculosis verrucosa zu behandeln gehabt hätte, wohingegen ich besonders seit meiner officiellen Thätigkeit als Knappschaftsspecialarzt stets eine ganze Reihe von Fällen in meiner Beobachtung und Behandlung habe.

Nach Beobachtung eines so reichen klinischen Materials wollen wir zunächst erörtern die Momente, die uns veranlasst haben, uns auf die Seite derer zu stellen, welche die Tuberculosis verrucosa cutis als wohlabgegrenzte Form der Hauttuberculose und nicht als einen Lupus papillosus betrachten.

Bei unseren klinischen Studien haben, es braucht dies bei dem Zwecke unserer Abhandlung wohl kaum besonders bemerkt zu werden, natürlich nur solche Fälle Berücksichtigung gefunden, die in allen Fällen die von Riehl und Paltauf geforderten Charaktere zeigen und es wurden eben Fälle von Lupus des Handrückens, die ja auch vorkommen können und in der That von uns beobachtet wurden, ausgeschaltet.

Wir möchten nun die Krankheit in Uebereinstimmung mit anderen Autoren dahin deuten, dass es sich um das herdweise Auftreten warziger Plaques auf infiltrirter Basis, umgeben von einem entzündlichen Hof handelt mit vorwiegender Localisation auf der Dorsalseite beider Handrücken oder der Finger oder endlich an beiden Stellen bei ausgedehnteren Fällen; confluirende Efflorescenzen haben die Eigenschaft, serpiginöse Herde zu bilden und im Centrum Tendenz zur Spontanheilung und Bildung oberflächlicher Hautnarben; richtig ist, dass die bekannten braunglänzenden typischen Lupusknötchen fehlen; bei seitlichem Druck auf einen derartigen Herd entleeren sich wie aus einem Sieb zahlreiche Eiter- und Epithelpfröpfe; ist der Process noch weiter fortgeschritten, so kommt es zu zahlreichen Hautnecrosen und die Haut erscheint an den Stellen siebförmig durchlöchert. Der Verlauf der Krankheit ist ein äusserst langsam fortschreitender, zumeist im Verlauf von Jahren und endlich bei Erhebung der Anamnese

erfahren wir sehr häufig, dass die Patienten tuberculös belastet sind oder selbst an Lungentuberculose leiden.

Es würde zu weit führen, sämmtliche Krankengeschichten mitzutheilen, es möge genügen, einzelne Paradigmata herauszugreifen.

I. Fall. Wilh. Pieper, 39 Jahre alt, Bergmann der Belegschaft Zeche Victor. cf. Tafel XII.

Der Vater des Patienten ist an Wassersucht und Brustleiden gestorben, die Mutter an Altersschwäche. Der Patient hat fünf gesunde Kinder. Pat. selbst angeblich gesund, bes. Erscheinungen von Seiten der Lunge nicht nachzuweisen. Pat. ist vom 15. Lebensjahre in der Grube thätig; die Hauterkrankung begann vor 10 Jahren in Gestalt einer kleinen warzigen Erhebung und verbreitete sich ganz allmälig über den Handrücken und die Streckseite der Finger. Eine energischere Behandlung, abgesehen von der Anwendung von milden Salben und Hausmitteln, hat bis zur ersten Vorstellung des Kranken, 8. März 1899 nicht stattgefunden.

Die Behandlung bestand unter localer Anästhesie mit Aethylchlorid in flacher Abtragung mit dem Messer soweit, dass nur noch eine frische rothe blutende Wundfläche zu sehen war und sofortiger Aetzung mit Acid. carbolicum liquefactum, das mit einem Glasstab aufgetragen wurde. 1. Verband mit Airolgaze. Nachbehandlung mit Carbolätzungen und Pyrogallsalbe, abwechselnd mit essigsaure Thonerde-Umschlägen. Heilung etwa in 6 Wochen.

II. Fall. Joh. Schülken, 40 Jahre alt, Bergmann der Belegschaft Zeche Victor. cf. Tafel XIII.

Der Vater des Patienten ist an Lungenschwindsucht gestorben. Patient selbst ist seit Jahren lungenleidend. — Bluthusten und Lungenerweiterung. — Die Erkrankung der Haut besteht bei demselben seit etwas mehr wie drei Jahren. Behandelt wurde Patient bisher nur mit Salben ohne nennenswerthen Erfolg. Der Process ist in diesem Falle etwas schneller vorgeschritten. Localisation und Ausdehnung zeigt das Photogramm. Behandlung wie bei dem vorigen Falle. Heilung.

III. Fall Anton Herzog in Horst, Zeche Hugo. Der Patient litt an Tuberculosis verrucosa cutis dorsi manus utriusque. Während sich nun an den Händen nur das classische Bild der Tuberculosis darbot und nirgendwo Lupusknötchen zu sehen waren, fand sich gleichzeitig ein Lupus disseminatus in der Gegend der linken Kniescheibe mit echten unverkennbaren Lupusknötchen. Die Anamnese war in diesem Falle positiv auf Tuberculose. Es wurden in Narcose die tuberculösen Herde exstirpirt und nachher gründliche Cauterisation mit dem Paquelin. Heilung unter aseptischen Verbänden etc.

IV. Fall. Friedrich Stadtländer in Kaiserau, Zeche Courl. Der Vater an Lungenschwindsucht, die Mutter an Altersschwäche gestorben. Die Erkrankung der Haut besteht seit 1 Jahre. Markstückgrosser typischer Herd auf dem linken Handrücken, ein etwas kleinerer charak-

teristischer Herd auf der Dorsalseite des Mittelfingers. Behandlung wie bei dem vorigen Fall. Heilung.

V. Fall. Steiger Hageböck in Günnigfeld, Zeche Hannover. 42 Jahre alt. Der Vater des Patienten hat Bartflechte gehabt — Sycosis simplex — und die Mutter starb an Phthisis pulmonum. Pat. leidet selbst viel an Husten und Kurzathmigkeit, objectiv ergibt sich bei demselben Infiltration der Lungenspitzen. Zwei kleinere Herde, wohl ausgebildet und charakteristisch auf dem Dorsum der rechten Hand.

Behandlung wie zuvor. Heilung. Auch hier bestand die Erkrankung seit mehreren Jahren.

Patient gibt an, dass noch ein Zechenbeamter an der gleichen Hautkrankheit leide.

Aehnliche Angaben wurden mir häufiger von den Patienten gemacht, aber ich habe darauf keinen grossen Werth gelegt, da es sich um Angaben von Laien handelt. So sollen auf Zeche Victor von einer Belegschaft von 2100 Mann 9 Fälle vorkommen; jedenfalls habe ich bis heute drei davon und zwar in diesem Jahre behandelt.

VI. Fall. Johann Stemmer, Frohnhausen von Zeche Selzer und Neuack. 50 Jahre; von Jugend auf im Bergmannsberuf. Tuberculosis verrucosa cutis dorsi manus sin. und mehrere vereinzelte Herde an der Streckseite des linken Armes. Vater tot. Todesursache unbekannt. Mutter lebt im Alter von 80 Jahren. Patient selbst ist wiederholt brustleidend gewesen. 1 Tochter von 24 Jahren ist lungenleidend. Die Krankheit der Haut besteht seit 8 Jahren und hat ganz allmälig an Ausdehnung zugenommen.

Behandlung wie vorher. Heilung. Dann trat am Handrücken ein Recidiv ein, das abermals operativ entfernt wurde.

VII. Fall. Wilhelm Ruckebier aus Methler, Zeche Gneisenau. 60 Jahre alt; von Jugend an Bergmannsberuf. Die Mutter starb im 89. Lebensjahre; woran? unbekannt; der Vater 40 Jahre alt an Dysenterie. 1 Tochter des Patienten starb an Schwindsucht. Die Krankheit besteht seit 2 Jahren. Diagnose: Tuberculosis verrucosa cutis dorsi manus utriusque. Weit vorgeschrittener Fall; es ist etwa zwei Drittel des Rückens beider Hände befallen und war Pat. in letzter Zeit durch die Erkrankung bei der Arbeit sehr behindert.

Narkose, flache Excision, Cauterisation, Nachbehandlung mit Carbolsäure, Pyrogallol und essigsaure Thonerde-Umschlägen. Heilung in 8 Wochen.

VIII. Fall. Ludwig Tüsfeld, Zeche Crone. 41 Jahre alt. Der Vater ist tot und zwar verunglückt, die Mutter lebt im Alter von 79 Jahren. Patient selbst hat nie Husten gehabt, war überhaupt immer gesund. 5 lebende gesunde Kinder, 1 Kind tot im Alter von $1\frac{1}{2}$ Jahren an acuter Lungenentzündung. Also diesmal wieder ein Beispiel, bei welchem eine tuberculöse Belastung nicht vorhanden ist. Behandlung: flache Abtragung unter Aethylchlorid, Nachbehandlung mit Pinselungen mit Acidum carbolicum liquefactum und trockenen aseptischen Verbänden.

IX. Ein Fall möge nur wegen des Erfolges der Behandlung kurz erwähnt werden; derselbe betrifft einen Patienten, der vor nunmehr 10 Jahren mir mit Tuberculosis verrucosa cutis beider Handrücken überwiesen wurde. Die eine Hand wurde, wie es damals Usus war, operativ mit Ausschabung und nachfolgender Cauterisation behandelt, die andere nur mit Pyrogallussalben und Sublimat-Umschlägen. Ich habe nun vor $^1/_2$ Jahre Patienten wiedergesehen. Bei der operativ behandelten Hand war damals die Heilung schneller eingetreten wie bei der medicamentös behandelten, jedoch war bei der letzteren das kosmetische Resultat ein viel schöneres, die Narben wunderschön glatt, ohne eine Spur von Hypertrophie. Aber bei der letzten Untersuchung musste ich constatiren, dass an der operativ behandelten Hand die Heilung in der That Stand gehalten hatte, während auf dem anderen Handrücken sich ein Recidiv entwickelt hatte. Ich führe den Fall auch deshalb an, weil es der erste Fall ist, den ich bei Bergleuten überhaupt beobachtet habe.

Wir wollen damit die Reihe von Krankengeschichten schliessen und nur noch bezüglich der Anamnese auf den Gesammteindruck aufmerksam machen, nämlich, dass dieselbe in der Regel positiv auf Tuberculose lautete und nur ausnahmsweise negativ.

Auf einen Punkt möchten wir ganz besonders hinweisen, nämlich auf den Beginn der Erkrankung im allerersten Stadium; wir finden darüber in der Literatur keine Angaben, denn die Kranken kommen fast immer erst in unsere Beobachtung, wenn die Krankheit weiter vorgeschritten ist; Beschwerden irgend welcher Art haben dieselben ja auch dann von ihrem Uebel meistens nicht. s. Anmerkung 1.

Wir sahen nun mehrmals den allerersten Anfang bei Patienten, bei denen auf dem einen Handrücken der Process in allen Punkten so weit ausgebildet war, dass alle oben angeführten Symptome nachzuweisen waren und auf dem anderen Handrücken den allerersten Anfang oder die primären Veränderungen der Haut; solche Fälle schliessen einen diagnostischen Irrthum aus.

Die Krankheit beginnt nie mit einem Lupusknötchen, wie das bei Lupus ganz gewiss der Fall sein würde, sondern

---

Anmerkung 1. Riehl und Paltauf heben das Fehlen der typischen Lupusknötchen hervor, geben aber zu, dass sie die ersten Anfänge der Erkrankung nicht gesehen haben; später haben auch Riehl und Paltauf gesehen, dass auch im Anfang der Erkrankung Knötchen nicht vorkommen.

mit einem stabilen kleinen, braunrothen, etwa linsengrossen Fleck, der mit kleinen, weissglänzenden Schüppchen bedeckt ist; auf Druck verschwindet die Röthung, um bald wieder zu erscheinen bei Nachlassen des Druckes. Beschwerden macht die Erscheinung absolut nicht. Die Erhebung über das gesunde Hautniveau ist noch eine kaum bemerkbare, die Haut aber erscheint bereits härter und rauher wie die normale. Ein derartiger Fleck kann monatelang so unverändert bestehen bleiben und noch länger.

Wir haben derartige primäre Erythemflecken auch zu exstirpiren und mikroskopisch zu untersuchen wiederholt Gelegenheit gehabt und fanden durch diese Untersuchung die klinische Diagnose Tuberculosis verrucosa cutis im allerersten Anfang bestätigt. Es fanden sich bereits typische Riesenzellentuberkel und merkwürdiger Weise nicht allein in den oberen Schichten der Cutis, sondern auch in der Schicht der Schweissdrüsenconglomerate, also verhältnissmässig tief gelegen. Also diese Befunde decken sich mit denen von Riehl, Paltauf und Heyse und sprechen gegen die Anschauung, dass es ein oberflächlich verlaufender Lupus sei; dazu kommt, dass diese meine Fälle die Krankheit im Beginn betrafen. Im Uebrigen fand sich eine mächtige Hypertrophie sämmtlicher Epithelschichten, die Epithelzapfen ziehen kolossal verlängert in die Cutis, wie beim Epitheliom. Also im Grossen und Ganzen zeigt das histologische Bild die Krankheit selbst im ersten Beginn bereits deutlich entwickelt.

Eine Frage, die uns natürlich in erster Linie beschäftigen musste, war die: Wie erklärt sich die auffällige Erscheinung, dass gerade Bergleute verhältnismässig oft an Tuberculossis verrucosa cutis leiden? Es kommt hinzu, dass die Tuberculose der Athmungsorgane bei Bergleuten eine verhältnissmässig seltene ist.

Wir müssen hier auf die am consequentesten von Finger vertretene Ansicht zurückgreifen, dass die Tuberculosis verucosa cutis identisch oder verwandt sei mit der sogenannten Leichenwarze, also einer echten Impftuberculose. Die Bergleute arbeiten bei mangelhafter Beleuchtung in recht engen schmalen Schächten mit Quergängen in liegender, hockender

unbequemer Stellung und dieser Umstand bringt es mit sich, dass die Haut an den Handrücken sehr oft durch fallendes Gestein oder Kohle oberflächlich geschrammt oder verletzt wird. Und in der That, wenn man die Hände älterer Bergleute an der Rückenseite betrachtet, so findet man immer zahlreiche Spuren derartiger oberflächlicher Verletzungen der Haut in Gestalt jener dunkelblauen Hautnarben, die im Gesicht gewiss jedem bei Arbeitern der Kohlenbergwerke und zwar bei den sogen. Hauern des öfteren aufgefallen sind, siehe Anmerkung 2. Die Handrücken und Vorderarmstreckseiten erscheinen manchmal dicht besäet mit diesen blauen Narben.

Anmerkung 2. Die Bergmannspigmentirungen sind oberflächliche Hautnarben von bläulicher Farbe, welche sie entweder einer Kohlenstaub- oder Pulverimprägnirung verdanken. Die Kohlenarben entstehen rein traumatisch, indem durch Sturz „aus dem Hangenden", d. h. aus dem Ueberhängenden Kohlestücke auf die Haut aufschlagen, Wunden setzen und indem nun Kohlepartikelchen sich in den Wundrändern festsetzen und schliesslich mit einheilen; die Grösse dieser Kohlepartikelchen ist oft sehr variirend von minimalsten Stäubchen bis zu Stückchen, die schon mit dem Finger durch die Haut durchzufühlen sind; derartige grössere Kohlestückchen habe ich wiederholt mit Nadeln und Pinzette entfernt und so gröbere Entstellungen beseitigt, wohingegen kleinere Stäubchen schwieriger zu entfernen sind. Die traumatischen Kohlenarben sind nun gemäss ihrer Entstehungsursache, indem doch aufschlagende Kohlestücke gewöhnlich längliche schnittartige Verletzungen setzen, zumeist in einer Richtung ausgedehnt. — Anders die zweite Art der Bergmannspigmentirungen, die entstehen im Anschluss an Sprengschussverletzungen; hier handelt es sich in erster Linie um eine Imprägnirung mit Pulverstaub, dem naturgemäss Kohlestaub beigemischt ist; die Zeichnungen dieser Pigmentirungen sind viel unregelmässiger, da die Explosion und somit auch die Einwirkung auf die Haut mit gleicher Kraft nach allen Richtungen erfolgt, auch ist gemäss der grösseren Krafteinwirkung die Vertheilung der beigemischten Kohle eine viel feinere. Derartige Sprengschussverletzungen kommen ja auch recht oft vor, sind aber immerhin die selteneren, während traumatische Kohleimprägnirungen eigentlich jeder Bergmann als Zeichen seines Berufes trägt. Die Fremdkörper nun, sei es Kohle, sei es Pulver, bleiben reactionslos in der Haut und in den Narben liegen; es ist eine grosse Ausnahme, wenn hie und da durch Eiterung Stückchen eliminirt werden, die Regel ist, dass die Bedingungen für das Eintreten einer Entzündung absolut fehlen. — Wir haben Stückchen von Bergmannspigmentirungen mikroskopisch untersucht; die Stückchen waren gewonnen durch Excision mittels Pinzette und Messer;

Damit ist also die Eingangspforte für das Eindringen infectiösen Virus gegeben, um so mehr, da sich Kohlenstäubchen zu leicht in den oberflächlichen cutanen Defecten festsetzen und die Wunden länger offen halten; wenn auch diese Fremdkörper, da sie aseptisch sind, zu ernsteren Entzündungen — Lymphangitis, Phlegmone — kaum Anlass geben, so behindern sie doch als Fremdkörper die Heilung.

Für die zweite Bedingung, dass nun auch gerade tuberculöses Gift in die Wunden eindringt, dafür sind, glaube ich die Chancen keineswegs so ungünstig. Ein Blick in die von uns kurz angeführten Krankenberichte belehrt uns, dass in der Mehrzahl der Fälle die Patienten tuberculös belastet, in manchen nicht frei von tuberculösen Lungenerscheinungen sind. Wenn

---

untersucht wurden zwei Fälle und bei beiden Patienten handelte es sich um die einfache traumatische Kohleimprägnirung der Haut. Das Untersuchungsmaterial wurde in absolutem Alkohol gehärtet, die Schnitte in üblicher Weise mit dem Gefriermikrotom angefertigt; hierbei sei erwähnt, dass die Kohleimprägnirung beim Schneiden absolut keine Schwierigkeiten macht, wahrscheinlich in Folge der sehr feinen Vertheilung. Färbung mit verschiedenen Kernfärbemitteln und auch mit Orcein. In dem einen Falle fanden sich zunächst die Veränderungen wie bei Hautnarben, die Epithelpapillen fast verstrichen und nur angedeutet, die verschiedenen Schichten der Epidermis nicht mehr abzugrenzen, die Epidermis zog nur in schmalem Saum weniger Schichten über die Cutis; an vielen Stellen nun, insbesondere in der cutis, Subcutis und bis zum subcutanen Bindegewebe sahen wir zahlreiche unregelmässige, entweder in Gruppen oder einzeln zerstreut liegende schwarze Fremdkörper; letztere haben, wo sie sich befinden, nur mechanisch das Gewebe verdrängt und im Uebrigen absolut keine Reaction auf das umgebende Gewebe ausgeübt, denn wir fanden ebensowenig wie klinisch auch histologisch irgend welche Zeichen von Entzündung. — Der zweite histologisch untersuchte Fall betraf einen von einem Psoriasisecidiv befallenen Patienten. Die Psoriasis trat auf in allen möglichen bekannten klinischen Formen. Am rechten Ellenbogen befand sich eine längliche Bergmannspigmentirung und über derselben eine rundliche Psoriasisplaque. Histologisch fanden sich auch hier zahlreiche kleinere Fremdkörperpartikelchen und die Haut der Narbe zeigt deutlich die pathologisch anatomischen Charaktere der Psoriasis in Gestalt stark verlängerter Epidermispapillen und einer Proliferation sämmtlicher Epidermisschichten u. s. f. Es würde zu weit führen, an dieser Stelle Vermuthungen anzustellen darüber, ob nun die Fremdkörper das Recidiv bedingt haben, oder ob es sich um ein zufälliges Zusammentreffen handelt.

man nun bedenkt, dass die Handrücken fast stets oder doch sehr oft zahlreiche Risse zeigen, so kann bei Tuberculösen beim Abwischen des Mundes oder der Nase mit der Hand, Taschentücher werden unter obwaltenden Umständen wohl oft nicht benützt, tuberculöses Gift jene Wunden inficiren. Das scheint mir der gewöhnlichste Gang der Uebertragung zu sein. Für die kleinere Quote der Fälle wird man die von Cornet ermittelte und bewiesene Thatsache, dass die Verbreitung der Tuberkelbacillen in Räumen, die früher von Tuberculösen bewohnt wurden, eine unvermuthet grosse ist, zur Erklärung heranziehen müssen; es bleibt dabei zu bedenken, dass es sich um eine Berufsart handelt, deren Wohnungsverhältnisse, wenn dieselben auch in mancher Beziehung gegen früher gebessert sind, dennoch zu den ärmlicheren gehören. Hier müsste man also vermuthen, dass die im Bergwerk erhaltenen cutanen Wunden später ausserhalb inficirt werden. Also es handelt sich immer in der ersten wie in der zweiten Art um eine echte Impftuberculose, mit dem Unterschiede, dass die an Lungentuberculose Leidenden sich mit dem Speichel autoinficiren.

Beim Lupus sind wir gewohnt, aus dem Vorhandensein von Narben und Knötchen die Krankheit mit Sicherheit zu diagnosticiren, und doch wird jedem, der viel Lupus zu sehen gewohnt ist, der eine oder andere Fall aufgestossen sein, der sich schliesslich als ein Knötchensyphilid oder gar als eine seltene Acneform entpuppte; wir wollen damit bloss sagen, dass selbst bei einer so bekannten Krankheit, wie der Lupus es ist, auf den ersten Blick, allerdings nicht bei längerer Beobachtung, zuweilen Schwierigkeiten für die Diagnose entstehen können. Wir sind ebenso berechtigt, darin stimmen alle Autoren überein, aus dem klinischen Befunde allein die Tuberculosis verrucosa cutis zu diagnosticiren, und in der That, wer nur den einen oder anderen Fall der Erkrankung gesehen hat, dem kann ein diagnostischer Irrthum unseres Erachtens nicht passiren. Wir möchten so weit gehen zu behaupten, dass man direct die Diagnose von der Haut ablesen kann, ohne vorher irgend welche die Diagnose stützenden Momente aus der Anamnese heranzuziehen. Anders wohl liegt die Sache im allerersten Be-

ginn der Erkrankung; wir persönlich haben aber, wie bereits hervorgehoben wurde, meist den ersten Anfang gesehen in Fällen, in denen an der anderen Hand die Krankheit sich voll entwickelt hatte.

Das sog. Tuberculum anatomicum stellt entschieden eine der Tuberculosis verrucosa cutis nahe verwandte Erkrankung dar, Finger möchte es bekanntlich indentificiren; eine vor wenigen Tagen erschienene Publication von Gnizzetti bringt recht gute Abbildungen mikroskopischer Schnitte eines Tuberculum anatomicum und in der That wüssten wir, nachdem wir zahlreiche Fälle von Tuberculosis verrucosa untersucht haben, im histologischen Bilde einen Unterschied nicht anzugeben. Klinisch jedoch scheint dennoch ein Unterschied zwischen beiden Erkrankungen vorzuliegen. Die Tuberculosis verrucosa beginnt eben meist nicht als die bekannte Leichenwarze, sondern als ein persistierender, mit wenig Schuppen bedeckter und wenig erhabener Erythemfleck, wie wir das bereits erörtert haben.

Der histologische Befund deckt sich mit dem der Hauttuberculose überhaupt; es finden sich immer die bekannten Riesenzellentuberkel, die nach Baumgarten's Autorität das Charakteristicum der Tuberculose und nur der Tuberculose bleiben; wir haben, wie schon gesagt, zahlreiche Fälle histologisch untersucht, wenn wir Gelegenheit gehabt hatten, Stücke tief zu excidiren, und wir konnten die Tuberculose in Gestalt der Riesenzellentuberkel immer nachweisen. Was das Verhalten der Tuberkelbacillen anlangt, so wurde von einzelnen Autoren auf das im Vergleich zu Lupus mehr zahlreichere Vorkommen hingewiesen; andere waren weniger glücklich im Auffinden der Bacillen; auch wir müssen gestehen, dass wir den Eindruck gewonnen haben, dass die Tuberkelbacillen mindestens ebenso spärlich vorkommen wie in Lupusschnitten und wir haben viele Schnitte verschiedener Fälle auf Tuberkelbacillen untersucht, zumeist wandten wir Carbolfuchsinfärbung an. Dasselbe gilt von Secretuntersuchungen; sowohl Trockenprägarate des Eiters der Pröpfe wie ausgepresstes Secret enthielten keine Tuberkelbacillen. Auf die übrigen histologischen Befunde, auf die Parakeratose, auf die Bildung der bekannten kleinen Abscesschen,

die kleinzellige Infiltration längs den Gefässen und Drüsen u. s. w. ist von verschiedenen Seiten wiederholt hingewiesen worden, wir dürfen uns hier kurz fassen, da wir neue Daten nicht beizubringen in der Lage sind.

Bei einigen klinischen Merkmalen, die bereits allgemein angedeutet wurden, wollen wir noch einige Augenblicke verweilen, da sie für die Auffassung der Tuberculosis verrucosa cutis mehr oder weniger bedeutsam sind.

Der Verlauf ist in allen Fällen ein ungemein chronischer, zumeist erzählen die Patienten, dass die Erkrankung schon jahrelang bestanden hat, und doch finden wir ein verhältnissmässig noch wenig vorgeschrittenes Krankheitsbild; gewiss ist auch der Lupus eine sehr chronisch verlaufende Krankheit, aber doch kann bei demselben jederzeit es zu einer Exacerbation des Processes kommen, wir sehen dann manchmal etwas weiter ab vom primären Herd isolirt disseminirte Knötchen auftreten; das sehen wir bei der Tuberculosis verrucosa cutis niemals, die Plaques vergrössern sich peripher, während im Centrum Tendenz zur Spontanheilung vorhanden ist; aber Auftreten von Lupusknötchen in der gesunden Umgebung beobachteten wir niemals, auch da nicht, wo die Tuberculosis verrucosa cutis nach Extensität und Intensität sich schon ziemlich entwickelt hatte.

Gerade auf das Fehlen der Lupusknötchen möchten wir bezüglich der klinischen Sonderstellung der uns beschäftigenden Hauttuberculose grossen Werth legen. Auch uns sind echte Fälle von Lupus papillosus mit typischen Lupusknötchen vorgekommen und mit zufälliger Localisation am Handrücken, welche wir jedoch eben strenge von der Tuberculosis verrucosa haben trennen zu müssen geglaubt.

Der Lieblingssitz ist nach den Angaben der meisten Autoren die Dorsalfläche beider Hände, allerdings kommt sie auch nach den Angaben in der Literatur an anderen Körperstellen vor. Die von uns bei Bergleuten beobachteten Fälle hatten samt und sonders ihre Localisation an der Streckseite der Finger und auf den Handrücken, in sehr ausgedehnten Fällen zog sich der Prozess bis zum Vorderarm hin. In einem einzigen Falle bestand gleichzeitig neben einer typischen Tuberculosis

verrucosa cutis an dem Handrücken ein Lupus an der Haut der Patellargegend.

Für die Berechtigung, der Riehl'schen Hauttuberculose eine Sonderstellung einzuräumen, spricht die im Vergleich auch zu Lupus papillosus viel grössere Gutartigkeit; der Krankheitsverlauf ist ein äusserst langsam sich ausdehnender — wir wollen nicht bestreiten, dass das auch bei Lupus papillosus der Fall sein kann, aber doch beobachten wir es nicht so ausschliesslich. Selbst weniger entwickelte Efflorescenzen brauchen Monate ja Jahre lang zu ihrer Entwicklung. Bestand der Krankheitsprocess Jahre lang, so kommt es allerdings zu eitriger Einschmelzung an vielen kleinen Punkten der Haut — das gibt ja der erkrankten Haut das bekannte siebförmige Aussehen — und auch hie und da zu schnellerem Zerfall und durch Confluiren zu grösseren Necrosen, aber eines muss als charakteristisch für die Krankheit festgehalten werden, sie greift nicht so deletär in die Tiefe, wie das der Lupus in allen seinen Formen bekanntlich zu thun pflegt, wenn er längere Zeit bestanden hat. Die Folge dieser relativ grossen Gutartigkeit ist es denn auch, dass die Patienten trotz der Erkrankung recht lange arbeitsfähig bleiben und sich nicht veranlasst sehen, den Arzt zu consultiren. So erklärt sich auch die Thatsache, dass die Frühstadien seltener gesehen werden.

Wir leiten damit über zu der Frage, wann und nach welchen Principien hat die Behandlung einzugreifen. Ausgehend von der Erwägung, dass es sich um eine Hautkrankheit handelt, die von einem primären Krankheitsherd, den wir als gegeben voraussetzen, durch Autoinoculation sich weiter verbreitet, müssen wir dieselben Grundsätze vorherrschen lassen, die bei der Behandlung des Lupus, wenigstens bei der chirurgischen massgebend sind, d. h. sobald die Diagnose Tuberculosis verrucosa cutis feststeht, soll man, wenn es noch eben möglich ist, dafür Sorge tragen, durch Excision und darauffolgende Naht die erkrankte Haut gründlich zu entfernen; man darf dann sicher sein, dass ein Recidiv sich nicht entwickelt, viel sicherer wie bei der Excision kleiner Lupusherde.

Wie hat man aber zu verfahren, wenn der Process sich in die Breite so weit ausgedehnt hat, dass an eine derartige

Excision und eine primäre Nahtvereinigung nicht zu denken ist? Auch dann ist die Prognose quoad sanationem die denkbar günstigste, gar nicht zu vergleichen mit derjenigen bei lupösen Erkrankungen. Wir haben je nach den äusseren Verhältnissen und Umständen die verschiedenartigsten Methoden angewandt:

1. Excision bis tief ins subcutane Gewebe und secundäre Transplantation genau wie bei Lupusradicaloperation; natürlich in Narcose. Nur diese Methode möchten wir als Radicaloperation bezeichnen.

2. Die erkrankten Hautstellen werden, wie selbstverständlich bei allen chirurgischen Eingriffen, nach vorheriger gründlicher Desinfection mit Aethylchlorid weiss eingefroren und dann mit einem scharfen Messer flach abgetragen; die blutende Fläche muss überall hübsch frisch roth erscheinen, etwa noch vorhandene schmutzig verfärbte Stellen weisen darauf hin, dass noch nicht alles Krankhafte entfernt ist, man muss also an solchen Stellen eventuell nochmals abtragen. Dann wird durch Compression und Auflegen kalter Umschläge möglichst für Blutstillung gesorgt und ein aseptischer Verband mit Airolgaze und Watte angelegt. Der Verband bleibt drei bis vier Tage liegen, und dann wird die Wunde mit Application von 10%iger Pyrogallus-Salbe oder unter Aetzungen mit Argentum nitricum oder Chlorzink zum Heilen gebracht.

Wir sind seit 2 Jahren so verfahren, dass wir die excidirten Flächen alle paar Tage mit Acidem carbolicum liquefactum am Glasstabe geätzt haben[1]), sodann einfachen Verband mit Airolgaze anlegten. Die starke Carbolsäure leistet zweierlei: erstens wird sie etwa noch zurückgebliebene Reste tuberculösen Virus unfehlbar vernichten und zweitens hält sie ebenso gut wie Argentum nitricumlösung übermässige Gra-

[1]) Aetzungen mit Acid. carbolicum liquefactum wurden bekanntlich von Neisser bei Ulcus molle empfohlen; jeder, der diese Aetzungen angewandt hat, wird erfahren haben, dass die Reaction ja eine sofort eintretende ist, dass die Nachwirkung jedoch eine nicht so lange anhaltende ist; man kann bei Ulcus molle die Aetzungen getrost in kurzen Zwischenräumen wiederholen; natürlich gilt das auch von der Aetzung bei Tuberculosis verrucosa cutis.

nulation ausgezeichnet in Schranken, so dass die erzielten Narben sehr schön glatt und wenig entstellend sind. Die Wunden heilen unter dieser Behandlung in verhältnissmässig kurzer Zeit durch Vernarbung vom Rande her. Bekanntlich treten auch bald im Innern der Geschwürsfläche kleine Epithelinseln auf, von denen aus gleichfalls weitere Ueberhäutung erfolgt und hat sich herausgestellt, dass diese Epithelisirung ausgeht vom Endothel der Schweissdrüsenausführungsgänge.

3. Ausschabung und Cauterisation, Nachbehandlung wie bei Lupus; auf diese Methode brauchen wir ja wohl nicht näher einzugehen, da sie von der Lupusbehandlung ebenso wie die Nachbehandlung hinreichend bekannt ist.

4. Einfache Behandlung mit Sublimatumschlägen und mehrfache dreitägige Application von 10% — 20%igen Pyrogallussalben kann in einzelnen Fällen, wir es beobachten konnten, schöne Resultate erzielen; jedoch ist diese Art der Behandlung eine recht langwierige und somit ihre Anwendung nur zu empfehlen bei messerscheuen Patienten.

Wenn wir die verschiedenen aufgeführten Behandlungsmethoden nach der Leistungsfähigkeit sowie nach der Ausführbarkeit vergleichen, so möchten wir, wie schon gesagt, die sub 1 aufgeführte als die radicalste hinstellen, aus einem anderen Gesichtspunkt aber die sub 2 aufgeführte Behandlungsweise für die Mehrzahl der Fälle bevorzugen; die immerhin umständliche Narcose ist absolut nicht nöthig, indem die Operation unter der örtlichen Anästhesirung vollständig schmerzlos ist, sowohl die Abtragung der kranken Stellen mit dem Messer, wie auch die nachfolgende Carbolätzung; die Behandlung kann natürlich ambulant sein und die Heilung ist eine verhältnissmässig schnelle.

Unsere Vermuthung, dass die Tuberculosis verrucosa cutis besonders häufig bei Arbeitern in Kohlenbergwerken vorkommt, liesse sich bei einem so wohl geordneten Krankencassenwesen, wie es der allgemeine Knappschaftsverein des hiesigen Industriebezirks ist, am einfachsten und leichtesten durch eine Sammelforschung auf ihre Richtigkeit prüfen; es würde sich so feststellen lassen, wie viele Fälle überhaupt vorkommen. Dies hätte nicht nur theoretisches Interesse, sondern auch einen praktischen

Fabry: Tuberculosis verrucosa.

K. u. k. Hoflithographie A. Haase, Prag

Fabry: Tuberculosis verrucosa.

K. u. k. Hoflithographie A. Haase, Prag.

Werth, indem unseres Erachtens manche Fälle im ersten Beginne erkannt würden und natürlich leichter und schneller zu heilen wären; damit würde also prophylaktisch viel gegen die Krankheit geleistet werden können. Wir haben bereits in dieser Richtung mit dem Knappschaftsoberarzt Herrn Medicinalrath Tenholt verhandelt und geben uns der Hoffnung hin, später das Resultat einer solchen Sammelforschung vorlegen zu können. Vielleicht geben diese Zeilen dazu eine weitere Anregung.

Erklärung der Abbildungen auf Taf. VII u. VIII.

Fig. 1 betrifft Fall Pieper, s. Krankengeschichte.
Fig. 2 betrifft Fall Schulken, s. Krankengeschichte.

Literatur.

A. **Lehrbücher.** Kaposi, Lehrbuch der Hautkrankheiten, 1893, pag. 810. — Josef, Lehrbuch der Hautkrankheiten, 1892, pag. 266. — Kromayer, Allgemeine Dermatologie, 1896. — Unna, Histopathologie der Hautkrankheiten. — Lang, Der Lupus und dessen operative Behandlung, Wien, 1898.

B. **Abhandlungen.** Riehl und Paltauf, Tub. verr. cut. Arch. f. Derm. 1886, pag. 19. — Finger, Tub. verr. cut. und ihre Stellung etc. Arch. f. Dermat. 1888, pag. 616. — A. Morel Lavaelée, Deux cas de tub. verr. de la peau. Ref. Arch. f. Derm. 1889, pag. 98. — F. Salzer, Demonstr. eines Falles von Tub. verr. cut. Arch. f. Derm. 1888, pag. 248. — Heller, Hirsch. Ein Fall von Tub. verr. cut. Arch. f. Derm. Band XXVI, pap. 393. — Knickenberg, Ueber Tub. verr. cut. Arch. f. Derm. Bd. XXVI. pag. 405. — Vautrin. Tuberculose verruqueuse. Soc. de Méd. de Nancy. Ref. nach Arch. f. Derm. Bd. XXXV. pag. 277. — Blaschko, Verhandl. d. Berliner dermatol. Gesellschaft. Archiv f. Derm. Bd. XXXI, pag. 117. — Josef, Verhandl. d. Berliner dermat. Gesellschaft, Arch. f. Derm. Bd. XXXIV. pag. 284. — Plonski, ebenda s. Arch. f. Dermatol. Bd. XXXV. pag. 268. — Heyse, Ueber Tuberculosis verr. cutis, Derm. Zeitschrift, Bd. I, pag. 119 ff. — Guizetti. Ueber einen Fall von Tuberculosis anatomicum. Monatsh. f. Derm. Bd. XXIX. pag. 253 ff.

Aus der dermatologischen Universitätsklinik des Hofrath Prof. Dr. Kaposi in Wien.

Ueber Blutbefunde bei Xeroderma pigmentosum.

Von

Dr. **T. Okamura**
aus Tokio, Japan.

Seitdem Ehrlich die bis dahin ganz unbekannten histologischen Verhältnisse, die das Blut darbietet, aufgedeckt hat, versuchte man das Blut unter allen möglichen pathologischen Erscheinungen zu studiren. Es liegen bis jetzt bei den mannigfachsten Krankheiten Blutbefunde vor, nur die Dermatologen haben das Blut ganz stiefmütterlich behandelt. Die diesbezügliche Literatur weist nur eine ganz geringfügige Anzahl von Arbeiten auf, obwohl es gerade bei den Hautkrankheiten von grossem Interesse wäre, nähere Aufschlüsse über die Blutverhältnisse zu gewinnen, um zu sehen, welchen Einfluss die Erkrankung der Haut auf den Gesammtorganismus ausübt. Einige Autoren, Thin, Neusser, Zappert, Canon, Rille, Peter etc. untersuchten allerdings das Blut bei manchen Hautkrankheiten; sie interessirte aber dabei hauptsächlich die Frage nach der Abstammung und Bildung von eosinophilen Zellen.

Ich habe in der letzten Zeit Gelegenheit gehabt, auf der hiesigen dermatologischen Klinik drei interessante Fälle von Xeroderma pigmentosum zu beobachten, und mein hochverehrter Lehrer, Herr Prof. Kaposi, war so liebenswürdig, mir dieselben behufs Untersuchung der Blutverhältnisse zu überlassen. War schon an und für sich interessant die letzteren festzustellen, so knüpfte sich an diese Untersuchung noch ein weiteres

Interesse. Ich bin nämlich seit mehreren Monaten mit dem Studium der pathologischen Pigmentirung der Haut beschäftigt, und, wie selbstverständlich, musste ich mir auch die Frage nach der Abstammung des Pigmentes vorlegen. Bekanntlich gehen über die letztere die Meinungen der Autoren scharf auseinander. Während die einen für die Abstammung des Pigmentes aus dem Blut eintreten, nehmen die anderen an, dass das Pigment durch die metabolische Thätigkeit der Zellen selbst gebildet wird. Bei dem ausserordentlichen Reichthum an Pigment, welchen, wie aus der gleich anzuführenden Krankengeschichte ersichtlich sein wird, die zwei Fälle von Xeroderma pigmentosum darboten, und welcher bei keinem von den bis jetzt beschriebenen Fällen von Xeroderma pigmentosum meines Wissens beobachtet wurde, müsste man im Blute starke Veränderungen voraussetzen, sollte das Hämoglobin oder die Blutkörperchen selbst als eine immer fliessende Quelle für die Bildung des Pigments angesehen werden.

Bevor wir zu den Blutbefunden und deren Beurtheilung übergehen, wollen wir die Krankengeschichte der drei Fälle anführen.

I. Fall. B. J., 17 Jahre alt. Aufgenommen den 23. Juni 1899. Z.- Nr. 33.

Anamnese: Eltern des Patienten, sowie drei Schwestern angeblich gesund, eine Schwester von ihm leidet an derselben Krankheit. Er gibt an, seit zwei Jahren krank zu sein. Die Krankheit begann im Gesicht.

Status praesens: Die ganze Gesichtshaut durchsetzt von sepiaschwarzbraunen Pigmentflecken. Dieselben sind stecknadelkopf- bis linsengross, theils einzelstehend, theils confluirend zu dunkelbraunen, durch stärkere Pigmentation hervortretenden Flecken. Zwischen diesen Pigmentflecken finden sich weisse, narbig atrophische Stellen. In gleicher Weise zeigt sich die Haut über beiden Ohren atrophisch verdünnt, gespannt. Ausser diesen Pigmentflecken und den Erscheinungen der fleckenförmigen Atrophie finden sich angiomartige Stellen. Die wichtigsten Veränderungen stellen jedoch dar die multiplen Geschwülste. Wenn man die Localisation verfolgt, so findet man die Stirne dicht besetzt mit hanfkorngrossen Knötchen, die flach kugelig in der Haut liegen, daneben finden sich pilzform- und warzenähnliche Gebilde. Neben diesen kleinen Tumoren findet sich über dem rechten Augenbrauenbogen eine unregelmässige nussgrosse, ulcerirte, mit Krusten und Borken besetzte Geschwulst. Nach aufwärts davon eine unregelmässige, ähnliche Geschwulst, mehr höckerig. Direct der Glabella aufsitzend ein gestielter, oberflächlich ulcerirter, leicht blutender weicher, pendulöser Tumor. Das linke Auge besetzt mit

drei überhängenden und pendulösen Geschwülsten von weichem Charakter. Diese sind mit Epithel überzogen. Ulcerirt und ohne Epithel ist ein Tumor, der das linke untere Augenlid einnimmt, unregelmässig höckerige Oberfläche besitzt, ca. 4½ Cm. lang und 2½ Cm. breit ist und sich direct in einen Tumor fortsetzt, der das untere Augenlid vollständig einnimmt. Ein mehr tomatoähnlicher, über hühnereigrosser flacher Tumor, zum Theil ulcerirt, zum Theil mit flachen Borken, über der rechten Wange. Die Nasenspitze narbig atrophisch — offenbar nach Ulceration — ebenso die beiden Nasenflügel narbig atrophisch. Der ganze Rand durch eine rechterseits stärkere, taubeneigrosse Protuberans, linkerseits durch einen mehr flachen und ulcerirenden Tumor besetzt. Unterlippe zeigt die gleichen Veränderungen der narbigen Atrophie und im linken Winkel eine ulcerirte Geschwulst. Ausser diesen grösseren und kleineren Geschwülsten finden sich noch knötchenförmige, mit Borken und stärkerer Hornschicht besetzte Tumoren. Hinter dem Ohr und an der Oberlippe dünngestielte Tumoren.

Die diffusen Pigment-Veränderungen sind verstärkt durch direct schwarze Pigmentflecke. Diese Pigmentflecken, die bereits am Hals ihre grösste Intensität erreichen, setzen sich fort über beide oberen Extremitäten in der Weise, dass beide Arme ein System zweier in einander vermischter Pigmentanomalien darstellen. Einerseits zeigen sich atrophisch pigmentlose Flecken und dazwischen Pigmentflecken in allen Nuancen der braunen bis zur tiefdunkel sepiabraunen Farbe. Stärker werden die Pigmenterscheinungen an den Handrücken, während die Handteller bis auf einige ephelidenartige Flecke weiss erscheinen. An der proximalen Phalanx des linken Mittelfingers sitzt ein taubeneigrosser, an der Haut beweglicher, mit Krusten besetzter Tumor. Die Haut der linken Hand in gleicher Weise ist zum Theil verdickt, theils durch dazwischen stehende, atrophische Felder gleich zerknittertem Cigarettenpapier verdünnt.

Am vorderen Zungenrand rechts sowohl wie links zwei Tumoren; der eine taubeneigross, der andere haselnussgross. Die Tumoren zeigen unregelmässig höckerige Oberfläche, zum Theil unversehrtes, theils verdünntes Epithel.

Der ganze Rücken und die Brust, sowie Arme und Hände eine marmorirte Farbe zeigend, theils aus sepiaschwarzbraunen Pigmentflecken, theils aus weissen atrophisch-narbigen Stellen zusammengesetzt. Ebenso an den Ober- und Unterschenkeln. Nur Fusssohlen und theilweise Hohlhand frei von Pigmentationen.

Innere Organe normal, Nahrungsaufnahme genügend. Allgemeinbefund entsprechend.

II. Fall. B. A., 8 Jahre. Aufgenommen den 23. Juni 1899. Z.-Nr. 31.

Anamnese. Eltern angeblich gesund, ebenso drei Geschwister. Ein Bruder (I. Fall) hat dieselbe Hautaffection und liegt ebenfalls auf der Kaposi'schen Klinik. Beginn der Erkrankung in allerfrühesten Kindheit.

Status praesens. Die Haut des Gesichts dicht besetzt mit Pigmentflecken von Stecknadelkopf- bis Kleinlinsengrösse in den verschiedensten Nuancen von lichtbraun bis fast tiefschwarz, zwischen durch auch bis

linsengrosse, stark glänzende, ganz weisse Flecke und ebenfalls eingestreut, aber seltener stecknadelkopfgrosse oder etwas grössere rothe Flecke, welche bei näherem Zusehen als kleine Angiome anzusprechen sind. Die Epidermis ganz dünn, fein gefaltet, glänzend oder hie und da schuppend. Die Unterhaut etwas derber, mässig fettreich.

Dieselbe Veränderung in gleicher Intensität zeigt die Haut des Halses und die der Hände bis etwas über das Handgelenk und von diesen am stärksten befallenen Partien verliert sich die Affection allmälig, einerseits vom Hals gegen den Stamm zu, anderseits über die Streckseite der oberen Extremitäten, um schliesslich in eine schmutzig gelbliche, am Bauch und um die Taille mehr gelblichbraune, an den unteren Extremitäten leicht werdende Haut überzugehen, welche allenthalben mit kaum über punktgrossen weissen Fleckchen besäet erscheint. Nur an den unteren Extremitäten werden die weissen Hautstellen grösser, zusammenhängender, wo die Haut leicht abgeschilfert ist. An der Nasenwurzel ein kleiner haselnussgrosser, mit schwarzbraunen Krusten bedeckter, mit der Haut verschieblicher, ihr aufsitzender ziemlich derber Tumor, ein erbsengrosser ebensolcher an der rechten Wange gegen die Nase zu. Drei seichte hirsekorngrosse Geschwüre an der rechten Wange, in dieser Umgebung die Haut mehr roth narbig erscheint; in der Nasolabialfurche rechts ein hirsekorngrosser, schwarzer, warzenähnlicher Tumor. Die Nasenflügel mit mehr weisslichen, fest angehafteten Schuppen bedeckt.

Geringes Ectropium des linken unteren Augenlides, Conjunctivitis chronica.

Innere Organe normal, Ernährung mässig gut.

III. Fall. H. R., 29. Jahre alt. Aufgenommen den 9. August 1899, Z.-Nr. 31.

Anamnese. Krankheitsdauer 15 Jahre. War das letzte Mal von Juli 1898 bis Januar 1899 auf der Klinik. In den letzten Monaten stark abgemagert. Seit vier Monaten cessiren die Menses. In den letzten 6 Wochen bemerkt Patientin das stärkere Wachsen eines Tumors an der rechten Schläfe.

Status praesens. Die Haut des Gesichts atrophisch mit geringem Fettpolster. Auf derselben ziemlich dicht nebeneinander sommersprossenähnliche Pigmentirungen von lichtgelber bis tief dunkelbrauner Farbe. Ausserdem bemerkt man an der Haut folgende Veränderungen: Zerstreut einzelne linsen- bis erbsengrosse, an der Oberfläche ziemlich festanhaftende, gelbliche, schuppentragende, warzenähnliche Gebilde. Das grösste derselben unterhalb des rechten Stirnhöckers. Ferner zahlreiche stecknadelkopf- bis hanfkorngrosse Angiome. Ferner mehrere seichte, an der Oberfläche mit Krusten bedeckte Geschwüre. Ein solches z. B. an der Oberlippe. An verschiedenen bis kreuzergrossen Stellen ist die Haut pigmentlos, ganz glatt. Die linke Gesichtshälfte ist von einem grossen, an verschiedenen Stellen zerfallenen Tumor eingenommen, welcher sich folgendermassen begrenzt: Vom Augenbrauenbogen zur Nasenwurzel, von da zum Ansatze der Nasenflügel, von da weiterziehend in der Nasolabialfurche, sie ver-

folgend quer über die Wange bis zum Proc. mastoideus, von da ca. 3 Cm. breiter vom Ohr bis zur Höhe der Ohrmuschel und dann zurück zum Augenbrauenbogen.

Vor dem Proc. mastoideus hängt an einer Hautbrücke die vom knöchernen Gehörgangsloch gelöste, an der Oberfläche jauchende Ohrmuschel. Der knöcherne Gehörgang selbst liegt bloss und man sieht die Tumormasse in denselben hinein fortschreiten. Die Consistenz des Tumors ist eine ziemlich harte und zieht an den zerklüfteten Partien den Knochen in Mitleidenschaft.

Hals und Nacken bis gegen die Mitte des Sternums weniger dicht aber doch in ziemlich reichlicher Menge der sommersprossenähnlichen Pigmentationen, gegen den Stamm abnehmend. Die Halshaut selbst etwas bräunlich pigmentirt. Der Arm an der Streckseite an Dichte, von der Schulter gegen die Hand zunehmend die gleiche ephelidenähnliche Pigmentirung. Die Haut selbst, immer atrophisch werdend, am stärksten am Dorsum manus; die Haut der Endphalangen normal.

Interner Befund normal. Ernährung schlecht.

Wenden wir uns nun zu den Blutbefunden.

Im I. Fall bot das Blut folgende Verhältnisse dar:

Hämoglobingehalt nach Fleischl untersucht 40%.

Die Zahl der Erythrocyten betrug nach einer grösseren Anzahl vorgenommener Zählungen durchschnittlich 3,920.000 in einem Cmm.

Die Zahl der weissen Blutkörperchen betrug 46.666, was einem Verhältnisse von 1 : 89 entspricht.

Wenn man ein natives oder gefärbtes Präparat vom Blut dieses Patienten untersucht hat, so fielen sofort die ausserordentlichen Veränderungen der Erythrocyten auf; es war eine starke Poikilocytose zu constatiren. Es gab im Gesichtsfelde nur wenige Erythrocyten, die ihre normale Form aufweisen, grösstentheils boten sie das Bild von starken Veränderungen dar. Auffallend war auch die grosse Zahl von Mikrocyten.

Die ausgesprochene Poikilocytose war von einer ziemlich starken Leukocytose begleitet. Den grössten Theil der Leukocyten bildeten, wie bei jeder Leukocytose, die neutrophilen Zellen; geringer an Zahl waren die mononucleären Elemente und am geringsten vertreten waren die eosinophilen Zellen, und zwar betrug ihre Zahl 7% der gesammten Leukocyten.

Im II. Falle, dessen Allgemeinbefinden relativ am günstigsten war, fanden sich folgende Blutverhältnisse vor:

Hämoglobingehalt 65%,
Erythrocyten 3,400.000.
Weisse Blutkörperchen 37.300, was einem Verhältnisse von 1 : 91 entspricht.

Die Poikilocytose in diesem Falle, bei dem im Gegensatz zum ersteren einige kleine Neubildungen zu finden waren, war nicht so stark entwickelt, wie im ersten, obwohl auch hier nicht selten theils zerstörte, theils lädirte Erythrocythen in jedem Gesichtsfelde zu constatiren waren.

Den grössten Theil der Leukocyten bildeten die neutrophilen Zellen, geringer an Zahl waren die Lymphocyten und die geringste Zahl wiesen die eosinophilen Zellen auf und zwar 9·2% der gesammten Leukocyten.

Im III. Falle, deren Allgemeinbefinden am ungünstigsten war, gestalteten sich die Verhältnisse folgendermassen:
Hämoglobingehalt 45 %.
Erythrocyten 2,788.000.
Weisse Blutkörperchen 54.545, was einem Verhältnisse von 1 : 51 entspricht.

Die Poikilocytose war auch in diesem Falle sehr stark ausgeprägt. Den grössten Theil der Leukocyten machten die neutrophilen Zellen aus, die Lymphocyten nehmen an Zahl eine Mittelstellung ein, während die Zahl der eosinophilen Zellen 1.2% betrug, also stark vermindert war.

Wir sehen somit, dass in allen drei von uns untersuchten Fällen das Blut eine Oligocythämie mit einer ziemlich starken Leukocytose verbunden aufweist. Versuchen wir nun die Umstände aufzudecken, denen diese Veränderungen im Blute zuzuschreiben sind. Keine bis jetzt von den Autoren angeführte Ursache des Zustandekommens der Oligocythämie kann in unseren Fällen in Betracht kommen. Die ziemlich ausgebreiteten Neubildungen, die im ersten Falle bestanden haben, waren theils flache Cancroide, grösstentheils aber papillomartige. Diese können meiner Ansicht nach auf das Zustandekommen der Oligocythämie keinen Einfluss gehabt haben. Denn aus der Literatur wissen wir, dass bei manchen Neubildungen, wie den Cancroiden, dem Scirrhus etc., sobald keine gleichzeitige Inanition besteht, keine nennenswerthe Veränderungen in der Zahl der Blutkörperchen constatirt

werden kann. Selbst bei Carcinomen kommt keine Oligocythämie vor, sobald keine Blutungen oder Carcinomcachexie sich einstellt. (Osterpey, Neubert, Reinert.) Aber ausserdem war das Allgemeinbefinden und die Ernährungsverhältnisse dieses Patienten relativ günstig. Die inneren Organe waren vollkommen intact. Dass die Neubildungen in diesem Falle thatsächlich keine Oligocythämie zur Folge hatten, beweist der 2. Fall, bei dem ebenfalls eine starke Oligocythämie zu constatiren war, bei dem aber die Neubildungen auf zwei kleine papillomartige Cancroide an der Nasenwurzel und wenige flache Cancroidknötchen beschränkt waren und das Allgemeinbefinden noch günstiger war als im ersteren Fall. Im 3. Falle bestand allerdings in den letzten zwei Lebensjahren kolossale medullar-carcinomatöse Geschwulstbildung, der auch die Patientin erlag. Die Oligocythämie war in diesem Falle am stärksten entwickelt; es gesellen sich offenbar zu den Ursachen, die die Oligocythämie in den ersten zwei Fällen hervorgerufen haben, noch die Carcinomcachexie hinzu. Anderweitige bekannte Ursachen, die eine Oligocythämie zur Folge haben, können in unseren Fällen ebenfalls nicht in Betracht kommen.

Es bleibt jedoch noch ein Moment zu erörtern, welches man in Zusammenhang mit der Oligocythämie bringen könnte.

Ich habe eingangs erwähnt, dass der Blutbefund bei Xeroderma pigmentosum für mich noch aus einem anderen Grund von Interesse war. Bei dem ausserordentlichen Reichthum an Pigment, die die zwei ersteren Fälle darboten, konnte man versucht sein, die starke Oligocythämie und den geringen Hämoglobingehalt in diesen Fällen sich dadurch zu erklären, dass die Erythrocyten oder das Hämoglobin zur Bildung des Pigmentes verwendet wurde. Das scheint mir aber nicht stichhältig zu sein. Die bestehende Pigmentation ändert sich ja nicht bemerkbar im Verlaufe von Monaten und Jahren, wenn sie einmal fertig entwickelt ist. Zu welcher Zeit immer wir das Blut untersucht haben, immer erzielten wir dasselbe Bild. Eine Regeneration konnten wir zu keiner Zeit constatiren. Die Blutverhältnisse bleiben immer stationär. Im dritten Fall war die Pigmentirung ziemlich schwach und doch war eine Oligo-

cythämie zu constatiren, noch zu einer Zeit, als die Symptome bei diesen Patienten noch nicht so bedrohlich waren.

Versuche, die Oligocythämie in Zusammenhang mit der vermehrten Pigmentbildung zu bringen, liegen allerdings vor. So wollte man die bei Morbus Addisoni vorkommende Oligocythämie auf die stärkere Pigmentirung der Haut zurückführen (Averbeck). Nothnagel wies aber nach, dass die Oligocythämie bei dieser Krankheit sogar häufig fehlen kann.

Bei Melanämie findet man im Blut verschieden grosse Pigmentschollen oder Pigmentkörnchen, welche frei im Blutplasma schwimmen oder in den Leukocyten eingeschlossen sind. Nach Limbeck geschieht das in der Weise, dass Zerfallsproducte der Erythrocyten resp. Umwandlungsproducte ihres Farbstoffes von den Leukocyten bei verschiedenen mit Blutkörperchenzerfall einhergehenden Processen aufgenommen werden. Dagegen haben wir in unseren Fällen keine Spur von Pigment im Blut nachweisen können. Selbst dann, wenn das gelungen wäre, wäre es noch sehr fraglich, ob die Oligocythämie mit der Pigmentbildung im Zusammenhang steht, denn es könnte ja die Möglichkeit vorhanden sein, dass das Pigment aus den Organen in's Blut hineingelangt ist.

Für die in unseren zwei Fällen vorhandene Leukocytose lässt sich ebenfalls keine greifbare Ursache ausfindig machen. Den cancroidartigen Neubildungen kann dieselbe schlechtweg nicht zugeschrieben werden. Bei Cancroiden fand Heyem niemals eine Leukocytose. Bei 6 Uteruscancroiden fand er circa Mittelwerth von 7800 Leukocyten, bei einem Larynxepitheliom 7200, beim Epitheliom des Scrotums 6200, des Nabels 7100, der Zunge 7000, ebenso zeigten Epitheliome mit anderweitigem Sitz (Unterlippe, Penis, Rectum) Normalwerthe. Im 3. Fall aber, wo bereits ausgebreitete maligne carcinomatöse Degenerationen vorhanden waren, kann wohl die Leukocytose auf die letzteren zurückgeführt werden (Lücke, Sappey, Reinbach etc.)

Wenn wir uns nun die Frage vorlegen, auf welche Umstände die mitgetheilten Blutbefunde zurückzuführen sind, so scheint mir die Annahme sehr naheliegend zu sein, dass es die Erkrankung der Haut bei Xeroderma pigmentosum ist, welche einerseits eine Oligocythämie anderseits eine Leukocy-

tose zu Folge hat. Durch die ziemlich schwere Erkrankung der Haut wird die Function eines der wichtigsten Organe stark herabgesetzt. Das übt auf den Gesammtorganismus einen beeinträchtigenden Einfluss aus, welcher sich in einer starken Oligocythämie und in einer ebensolchen Leukocytose kundgibt, die darauf hinweisen, dass die blutbildenden Organe in ihrer Function ebenfalls gestört sind.

Jetzt möchte ich noch einige Bemerkungen über die eosinophilen Zellen machen. Bei verschiedenen Hautkrankheiten und zwar beim Eczem, Lupus, Prurigo, Pemphigus, Lymphodermia perniciosa etc. wurde von Łukasiewicz, Gollasch, Neusser, Canon, Zappert, Rille, Peter etc. eine Vermehrung der eosinophilen Zellen im Blute constatirt. In gleicher Zeit wurden sie auch in der Haut bei Lupus und Lymphodermia nachgewiesen (Gollasch, Łukasiewicz, Jadassohn).

Neusser schloss aus diesen Befunden, dass sich die eosinophilen Zellen local in der Haut bilden können. In zwei von unseren Fällen waren die eosinophilen Zellen vermehrt, während sie im dritten Falle vermindert waren. Dieser letztere Umstand ist aber auf die Carcinomcachexie zurückzuführen, bei der in der Regel sowie überhaupt bei malignen Neubildungen (Zappert) eine Verminderung von eosinophilen Zellen beobachtet wird. Unsere drei Fälle von Xeroderma pigmentosum sind allerdings zu geringfügig, um zu der Frage nach der Bildung der eosinophilen Zellen Stellung nehmen zu können, oder irgend welche Schlüsse zu ziehen. Wir wollen nur constatiren, dass die Neusser'sche Lehre in unseren Fällen keine Stütze zu finden vermag. Sorgfältige histologische Untersuchungen der Haut, die ich zu diesem Zwecke vorgenommen habe, ergaben ein vollständiges Fehlen von eosinophilen Zellen in derselben.

Zum Schlusse sei mir gestattet, meinem hochverehrten Lehrer, Herrn Hofrath Prof. Kaposi, meinen besten Dank zu sagen für die Liebenswürdigkeit, mit der er mir die drei Fälle behufs Untersuchung überlassen hat.

Literatur.

1. Averbeck. Die Addison'sche Krankheit. Erlangen, 1869. — 2. Canon. Ueber die eosinophilen Zellen und Mastzellen im Blute Gesunder und Kranker. Deutsche med. Wochenschr. 1892. — 3. Gollasch, citirt nach Neusser. — 4. Heyem. Compt. rend. de soc. biolog. 1877. Nr. 19. — 5. Jadassohn. Demonstration von Unna's Plasmazellen und von eosinophilen Zellen im Lupus und in anderen Gewebe. Verhandlungen der deutschen dermatologischen Gesellschaft. (Dritter Congress.) 1891. — 6. v. Limbeck. Grundriss einer klinischen Pathologie des Blutes. 1896. — 7. Lukasiewicz, citirt nach Neusser. — 8. Lücke. Das Carcinom. Erlangen. 1867. — 9. Neubert. Ein Beitrag zur Blutuntersuchung speciell bei der Phthisis pulm. und dem Carcinom. 1889. — 10. Neusser. Klinisch-haematologische Mittheilungen. (Erster Theil.) Wiener klin. Wochenschr. 1892. — 11. Nothnagel. Zur Pathologie des Morbus addisoni. Zeitschr. f. klin. Med. Bd. IX. 1885. — 12. Osterpey, citirt nach v. Limbeck. — 13. Peter. Untersuchungen über das Vorkommen der eosinophilen Zellen im Blute bei Syphilis und Hautkrankheiten. Dermatol. Zeitschrift, 1897. — 14. Reinbach. Ueber das Verhalten der Leukocyten bei malignen Tumoren. Archiv für klinische Chirurgie. Bd. XLVI. 1893. — 15. Reinert. Die Zählung der Blutkörperchen. 1891. — 16. Rille. Ueber morphologische Veränderungen des Blutes bei Syphilis und einigen Dermatosen. II. internationaler dermatologischer Congress, abgehalten in Wien im Jahre 1892. — 17. Sappey. Des éléments figurés du sang. Paris. 1881. — 18. Thin. Rothe Blutkörperchen im Hautkranken. Arch. für Dermat. u. Syphilis. Bd. IX. 1879. — 19. Zappert. Ueber das Vorkommen der eosinophilen Zellen im menschlichen Blute. Zeitschr. f. klinische Medicin. Bd. XXIII. 1893.

Aus der k. k. dermatologischen Klinik des Prof. F. J. Pick in Prag.

Ueber das Lymphangioma cutis cysticum circumscriptum.

Von

Docent Dr. **Ludwig Waelsch,**
I. Assistent der Klinik.

(Hierzu Tafel IX u. X.)

Am 4. December 1898 wurde unserer Klinik die Patientin K. M., 26jährige Taglöhnerin, von der chirurgischen Klinik des Herrn Professor Wölfler wegen einer Affection an der Haut der rechten Thoraxseite übersendet.

Die Kranke war am 4. November 1898 mit einer Struma parenchymatosa in die obige Klinik aufgenommen worden. Die Affection, wegen der sie uns zugeschickt wurde, bestand angeblich seit frühester Jugend, ohne sich zu vergrössern. Die Struma bestand seit dem 15. Lebensjahre und hatte sich allmälig aus kleinen haselnussgrossen Knoten am Halse entwickelt. Ziemlich kurze Zeit nachher, als dieser Tumor zu wachsen begonnen, trat Heiserkeit auf, die, in wechselnder Intensität, die ganze Zeit besteht. Ausserdem ist Patientin in der letzten Zeit sehr dyspnoisch, hat keine Schlingbeschwerden.

Die Untersuchung der Patientin ergab mässigen Exophthalmus und eine unregelmässig conturirte Schwellung des Halses (Umfang 41 Cm.) Die letztere rührt her von mehreren knollenförmigen Strumaknoten, die hauptsächlich auf der rechten Halsseite gelegen sind. Die Haut über den derben Knoten, sowie die letzteren selbst sind vollständig verschieblich.

An der Haut der rechten Thoraxseite, in der Höhe der 5. Rippe, von der hinteren Axillarlinie bis zur Mamillarlinie reichend, fand sich ein circa 5 Cm. langer, 1 Cm. breiter Streifen, der sich nach den beiden Enden hin verschmächtigte und aus lauter Bläschen zusammensetzte, welche, dicht beieinander stehend, einen serösen Inhalt aufwiesen, der hie und da hämorrhagisch getrübt war. In den mittleren Theilen des Herdes waren diese Bläschen flach, wenig über das Niveau der Haut erhaben, klein, an der Peripherie dagegen rundlich, kugelig hervortretend, gross, mehrkämmerig. Beim Anstechen entleerte sich der klare Inhalt

dieser grösseren Bläschen theilweise unter gleichzeitigem Collabiren eines Theiles derselben, zeigte alkalische Reaction, mikroskopisch spärliche Lymphkörperchen; bei tieferem Einstechen entleerte sich der ganze Inhalt unter geringem Nachsickern von Blut. Zwischen den einzelnen Bläschengruppen zeigten sich ectasirte Gefässreiserchen.

Parallel diesem streifenförmigen Gebilde fand sich ein zweiter, schräg verlaufender Streifen, der sich ausschliesslich, wie Taf. IX zeigt, aus erweiterten Blutgefässen zusammensetzte und seiner ganzen Configuration nach als ein Naevus teleangiectaticus angesprochen werden musste. Die als blaurothe Streifen und Reiser hervortretenden Gefässchen entleerten sich unter Fingerdruck, um nach Aufhören des Druckes sich langsam wieder zu füllen.

Dieser untere Streifen stand mit dem oberen durch ein schräg verlaufendes Band in Verbindung, welches sich aus lauter kleinen, in die Haut eingelagerten, derb anzufühlenden Bläschen zusammensetzt. Gegen die Mamma zu standen kleine Gruppen von Bläschen isolirt in die Haut eingelagert.

Einen Monat nach der ersten Untersuchung wurde uns die Patientin wieder zugeschickt. Sie war inzwischen am 20./XII. 1898 operirt worden, indem, wie ich aus der mir freundlichst von Herrn Prof. Wölfler zur Einsicht überlassenen Krankengeschichte entnahm, das auf der linken Seite bis unter die Clavicula reichende Kropflager exstirpirt wurde, während der rechte grosse Knoten mit dem Thermocauter an verschiedenen Stellen gestichelt wurde.

Wir waren nun ungemein überrascht über die Veränderung, welche die Affection an der Brust aufwies. In der Nachbarschaft des oberen Streifens waren allenthalben frische Bläschen aufgeschossen. (Es widersprach dies der Angabe der Patientin, dass der Tumor seit der Jugend nicht gewachsen sei. Nachdem die Patientin eine sehr geringe Intelligenz zeigte, hatten wir schon von allem Anfange an diese ihre Angabe mit einem gewissen Misstrauen aufgenommen, das durch die jetzt erfolgte Beobachtung sich als begründet erwies.) Auch das vorerwähnte Haemangiom zeigte auffallende Veränderungen. Es war bis auf spärliche Gefässreiserchen vollständig geschwunden und an seiner Stelle und in genau derselben Ausdehnung und Configuration, welche es gelegentlich der ersten Untersuchung aufgewiesen und die durch die Abbildung festgehalten worden, waren zahlreiche Bläschen desselben Aussehens wie die oben beschriebenen, aufgeschossen.

Wir stellten auf Grund des klinischen Bildes, des Befundes von kleinen Hohlräumen, die mit Lymphe gefüllt waren und welche sehr zahlreich an der Haut, sogar unter unseren Augen sich gebildet hatten, die Diagnose eines Lymphangioma cysticum, und die histologische Untersuchung ergab die Richtigkeit dieser Annahme.

Zum Zwecke der histologischen Untersuchung wurde der Patientin ein grösseres Hautstückchen entnommen, das sowohl einen Theil des reinen Lymphangioms enthielt, als auch jener Hautpartie entstammte, auf welcher es, auf Boden des ursprünglichen Haemangioms, zur Entstehung des Lymphangioms gekommen war. Die excidirten Hautstückchen wurden in Alkohol, Sublimat, Zenker'scher Flüssigkeit fixirt.

Die histologische Untersuchung ergab einen verschiedenen Befund je nachdem die Schnitte von der Peripherie der Affection, wo der Process erst im Beginne seiner Entstehung begriffen war, oder von den weiter entwickelten oder endlich von den auf der Höhe der Entwicklung stehenden Herden herstammte.

An Schnitten, welche die Peripherie trafen, wo sich makroskopisch absolut keine sichtbaren pathologischen Hautveränderungen constatiren liessen, bestanden Veränderungen an den Blutgefässcapillaren und zwar hauptsächlich an denen des subpapillaren Netzes, weniger an denen der Papillen. Die Capillaren waren etwas erweitert, von Rundzellen dicht umgeben, und zeigten ausserdem Wucherungen ihrer Wandelemente. Zwischen den Rundzellen liessen sich, manchmal gehäuft, mit goldgelbem Pigment angefüllte Zellen nachweisen, die sich in spärlicher Zahl auch sonst allenthalben im Bindegewebe fanden. Dort, wo die kleinen Capillaren quer getroffen waren, liess sich eine geringe Erweiterung derselben sowie der die Gefässchen umgebende Rundzellenmantel deutlich constatiren. Dieses Rundzelleninfiltrat bestand ausschliesslich um die Gefässchen, nur hie und da fand es sich in umschriebenen Anhäufungen, die scheinbar ohne Verbindung mit den Blutgefässen waren. Bei genauerem Zusehen liess sich aber auch hier ein kleines Gefässchen erkennen, an welches diese Herde gebunden waren. Im Deckepithel und dessen Anhängen, im Bindegewebe zeigten sich sonst keine pathologischen Veränderungen.

Bei Schnitten, welche mehr gegen die makroskopisch sichtbaren Hautveränderungen geführt waren, liessen sich im Bindegewebe spaltförmige oder ovale Hohlräume erkennen, die von einer geronnenen Flüssigkeit erfüllt waren und wandständig einkernige Zellen, in kleinen Haufen beisammen liegend, aufwiesen. Diese Hohlräume hatten nun entweder vollständig glatte Contour, oder aber sie zeigten kleine, in die Spitze zulaufende Ausbuchtungen, die, mehr weniger weit, in das benachbarte Bindegewebe reichend, ebenso wie das Lumen der Hohlräume selbst, von einem zarten Endothel ausgekleidet waren. Von der Spitze dieser Fortsätze liess sich dann sehr oft ein feiner Faden verfolgen, der sich aus, der Länge nach an einander gereihten, endothelähnlichen Zellen zusammensetzte und in das Bindegewebe sich hinein erstreckte. Das Endothel liess sich fast an allen Hohlräumen und hier zumeist in continuirlicher Lage mit seinen schmalen, spindelförmigen Kernen deutlich nachweisen. An manchen Stellen sprangen die Kerne etwas stärker buckelförmig gegen das Lumen vor und waren dann entsprechend kürzer. Es mangelte dieses Endothel den Hohlräumen nur an jenen Stellen, an welchen, wie bei den später noch zu beschreibenden, grossen, blasenartigen Gebilden, besonders an deren Basis, das Bindegewebe förmlich auseinander gedrängt und gezerrt war, in Folge des starken Druckes und der Expansion der in den Blasen vorhandenen Flüssigkeit. Ferner fehlte es manchmal an jenen Stellen, an welchem ihm, entweder von innen oder von aussen, im Lumen oder im Bindegewebe, Rundzellen angelagert waren.

Diese kleinen Hohlräume fanden sich zumeist in den Papillen oder im Bindegewebe, knapp unter den Retezapfen, und drängten dann in dem Masse, als sie sich vergrösserten, auch die tiefer gelegenen Bindegewebsschichten auseinander. In diesen letzteren liessen sich Hohlräume nur noch in einer Höhe constatiren, welche ungefähr der der Talgdrüsen entsprach. Sie waren hier ungemein klein, spaltförmig, zumeist der Hautoberfläche parallel laufend.

Ausserdem fanden sich auch pathologische Veränderungen in dem, diesen Erweiterungen benachbarten Bindegewebe, u. zw. in Form eines kleinzelligen Infiltrates, das in umschriebenen,

kleineren und grösseren Herden, jedoch immer ziemlich dicht, allenthalben in der Nachbarschaft derselben sich constatiren liess. Dort, wo diese entzündlichen Veränderungen fehlten, zeigte sich aber das benachbarte Bindegewebe nicht normal, indem es nämlich, ungemein kernreich, eine gewisse Verdichtung erkennen liess. Es fanden sich auch hier, jedoch bedeutend spärlicher, die Rundzellen der vorerwähnten Infiltrate, und nachdem sich bei den frischen Infiltrationen überall eine allmälige Umwandlung des Rundzellenkernes in einen spindeligen Kern erkennen liess und unter Zurücktreten der Zahl der Leucocyten die Zahl der Spindelzellen im Bereiche dieser Herde mehr und mehr zunahm, so ist wohl der Schluss gestattet, dass das vorerwähnte verdichtete und kernreiche Bindegewebe eben diesen seinen Zellenreichthum der vorausgegangenen Entzündung, einer Metamorphisirung der Rundzellen in Spindelzellen verdankt.

In dem Masse, als dann die Zahl und Grösse dieser Hohlräume mehr und mehr zunahm, rückten sie immer näher an einander, rareficirten das zwischen ihnen befindliche Bindegewebe, so dass endlich schmale Septen aus an einander gepressten Bindegewebszügen sie von einander trennten. Auch gegen das Epithel zu vergrösserten sie sich auf Kosten des zwischen ihnen und dem Epithel befindlichen Bindegewebes, das sich dann nur mehr in Form eines schmalen Streifens nachweisen liess.

Durch diese Vergrösserung und den dadurch bewirkten, von unten her ausgeübten Druck, kam es zu einer fast vollständigen Abflachung und Ausgleichung der Papillen und Retezapfen unter gleichzeitiger Verschmächtigung des Deckepithels, so dass über die grössten und sehr dicht an einander gelagerten, kleineren Efflorescenzen dasselbe in einer Flucht, in reducirter Zellenschichte hinüberzog. Ausserdem wurde durch diesen von unten her ausgeübten Druck auch das über den Hohlräumen befindliche Bindegewebe mit dem Deckepithel, nach oben hin, nach der Seite des geringeren Widerstandes, vorgedrängt, so dass kleine, polsterartige Erhebungen oder geradezu bläschenartige Efflorescenzen zu stande kamen.

Bei diesen grossen Efflorescenzen, welche klinisch als von Serum erfüllte Bläschen imponirten, zeigte das histologische Bild grosse, blasige Hohlräume, die augenscheinlich einer Dehiscenz der, die klei-

neren Hohlräume von einander trennenden Septa ihre Entstehung verdankten. Dafür sprach der Rest dieser Septa, der, wie es Török treffend bezeichnet, wie ein Sporn gegen das Lumen vorragte; es war dann aus einer mehrkämmerigen eine einkämmerige Blase entstanden. Auch hier zeigten sich noch deutlich Entzündungserscheinungen, besonders an der dem Corium zugewendeten Fläche.

Jedoch nicht nur auf diese Weise, durch die Ausweitung eines vorhandenen Hohlraumes unter gleichzeitiger Vermehrung seiner Wandelemente der Fläche nach, liess sich das Entstehen der grösseren Bläschen erklären, sondern es zeigten sich auch allenthalben an den Spalten und Höhlen Veränderungen, die darauf hinwiesen, dass eine Neubildung von Lymphgefässen stattfand.

Ich habe schon oben erwähnt, dass sich an den erweiterten Spalten kleine Endothel-Fortsätze constatiren liessen, die sich in ihrem Anfangsstadium als zarte Endothelreiser darstellten, welche sich in das Bindegewebe erstreckten. Man konnte nun aber deutlich erkennen, dass an der Stelle, wo diese Sprossung stattfand, das rundliche oder spaltförmige Lumen wie in eine Spitze ausgezogen war, als deren Ausläufer der Endothelspross in das Bindegewebe hineindrang. Diese Spitze weitete sich immer mehr und mehr, sowohl der Länge als der Breite nach aus und liess dann aus sich ein feines Lymphgefässstämmchen entstehen, das mit dem grösseren Hohlraum communicirend, von zartem, neugebildeten Endothel ausgekleidet war. In Folge dieser Neubildung von Lymphgefässen durch Sprossung kam es auch oft dazu, dass benachbarte Hohlräume mit einander in Communication versetzt wurden Die successie Erweiterung dieser neugebildeten Lymphgefässe und Aufnahme ihrer Wandungen in das ursprüngliche grössere Lumen, sowie die Erweiterung des Verbindungsganges zweier benachbarter Hohlräume spielte bei dem Zustandekommen der grossen bläschenartigen Gebilde ebenfalls mit.

Neben dieser Neubildung von Lymphgefässen durch Sprossung liess sich aber auch ein anderer Entstehungsmodus derselben constatiren. Es fanden sich nämlich in den umschriebenen Anhäufungen von Rundzellen im Bindegewebe sowie auch in den vorerwähnten verdichteten Bindegewebspartien ungemein

feine Spalträume, die von endothelartigen Zellen mit spindeligen Kernen begrenzt, eine Verbindung mit Lymphspalten oder Lymphräumen nur undeutlich erkennen liessen.

Die erwähnten spalt- oder bläschenförmigen Lymphräume waren in sich ganz geschlossen. Eine Communication derselben mit tieferen Lymphgefässen liess sich nirgends mit Sicherheit nachweisen, dagegen fanden sich an der unteren Wand der Hohlräume in einigen Schnitten erweiterte Lymphgefässstämmchen, die schräg oder senkrecht aufsteigend und sich allmälig verschmächtigend, in eine feine Spitze auslaufend, an die untere Wand anstiessen. An dieser Stelle fand sich in der Nachbarschaft kleinzelliges Infiltrat, häufiger Bindegewebswucherung, so dass es förmlich den Eindruck machte, dass durch diese entzündlichen Veränderungen eine Abknickung oder Verlegung des abführenden tieferen Lymphgefässstämmchens zustande gekommen war.

Im Gegensatze zu den hier nicht besonders ausgesprochenen Veränderungen an den Blutgefässen liess jenes Hautstückchen, das von der Hautpartie stammte, an welcher vor dem Auftreten des Lymphangioms ein Haemangiom bestanden hatte, auch bedeutende Veränderungen an den Blutgefässcapillaren constatiren. Es fanden sich hier dieselben in verschiedenen Stadien der Erweiterung, u. zw. waren es hauptsächlich die des subpapillaren Gefässnetzes. Von der kleinen, gerade noch als Erweiterung kenntlichen Veränderung fanden sich alle Uebergänge bis zu grossen rundlichen oder unregelmässigen Hohlräumen, das Lumen immer vollgefüllt mit rothen Blutkörperchen. In den Papillen liessen sich deutlich die oben beschriebenen Veränderungen der Lymphgefässe constatiren, nur war es an manchen Stellen zu einem Riss in dem das Lymphgefäss von dem Blutgefäss trennenden Bindegewebe gekommen und infolge dessen zu einer Haemorrhagie in das Lymphangiom, die ja auch schon klinisch an manchen Stellen der bläschenförmigen Effloreszenzen durch Verfärbung des Inhaltes kenntlich war.

Sonstige pathologische Veränderungen an der Haut betrafen nur noch die elastischen Fasern. Dieselben zeigten sich dort, wo entzündliche Veränderungen in der Nachbarschaft des Lymphangioms bestanden, etwas rareficirt und fehlten fast voll-

ständig, an manchen Stellen auch total, dort, wo es zu den oben beschriebenen Verdichtungen des Bindegewebes gekommen war. Ebenso fanden sie sich auch nur in einzelnen Fäserchen, in jenen schmalen Bindegewebsschichten, die die Lymphgefässerweiterungen von dem Deckepithel trennten.

Endlich liessen sich Proliferationsvorgänge an den Haarbälgen constatiren. Dieselben zeigten deutlich Wucherungen des Epithels mit Bildung seitlicher Knospen. Die Talgdrüsen erwiesen sich als vollständig normal, manchmal liess sich zwischen ihrer membrana propria und dem derselben anliegenden Bindegewebe ein schmaler, endothelbekleideter Lymphraum constatieren.

Es ergab also die histologische Untersuchung Befunde, die in Uebereinstimmung mit den von Schmidt, Török, Freudweiler, Pawlow erhobenen stehen und sich von diesen nur unterschieden durch das in unserem Falle stärker Ausgesprochensein der entzündlichen Veränderungen in der Nachbarschaft der wuchernden Blut- und Lymphgefässe, ein Moment, auf das ich aus später noch zu erörternden Gründen ganz besonderes Gewicht legen möchte.

Hatten wir es nun im folgenden Falle zu thun mit einer Lymphangiektasie, mit dem Producte einer Lymphstauung oder aber mit einem echten Lymphangiom, einer Neubildung von Lymphgefässen? Es ist dies eine Frage, welche immer bei Erörterung derartiger Fälle gestellt wurde, jedoch bisher keine zufriedenstellende Beantwortung fand. Ich möchte im Folgenden die Möglichkeit der Entstehung auf die eine oder die andere Weise erörtern.

Was die Entstehung dieser Tumoren durch Neubildung betrifft, so stimme ich mit Langhans, Esmarch und Kulenkampf, Nasse und Schmidt darin überein, dass die Ursache dieser Geschwulstbildung in localen Gewebsveränderungen gelegen sein muss, denn die Lymphstauung allein kann unmöglich zu solchen „umschriebenen“ Lymphgefässerweiterungen Veranlassung geben.

Anderseits können wir aber von einer Lymphstauung absolut nicht absehen, nachdem ja, wie Schmidt treffend hervorhebt, die Vergrösserung eines vorhandenen oder gebildeten

Raumes ohne Druck von Innen nicht zu erklären ist. Dieser Druck kann durch nichts anderes als durch Stauung bedingt sein.

Die oben erwähnten localen Gewebsveränderungen verlegt nun Nasse in die embryonale Entwicklungszeit. Zur Erklärung des Modus dieser Entstehung können drei Ansichten herangezogen werden, die von Rindfleisch, von Wegner, endlich von Billroth, Virchow, Winniwarter und Weichselbaum.

Rindfleisch sucht die Ursache darin, dass durch Umwandlung jungen Bindegewebes in festes Gewebe in der Umgebung bestehender Hohlräume Retraction stattfindet, wodurch dieselben erweitert werden. Wegner nimmt die Möglichkeit einer homäoplastischen Bildung der Lymphgefässe von den Endothelien der ursprünglichen Lymphgefässe an, während die letztgenannten Autoren die Entstehung neuer Lymphgefässe aus jungen Bindegewebszellen, eine heteroplastische Entstehung, als möglich hinstellen.

Ich möchte nun auf Grund meiner Präparate mich dahin aussprechen, dass alle drei erwähnten Arten von Entwicklungsstörungen bei der Entstehung der Lymphangiome mitspielen, aber nicht nur zur Zeit der embryonalen Entwicklung, sondern auch während des späteren Lebens. Dafür spricht das Wachsthum dieser angeborenen Gebilde, welche wir an unserem Falle beobachten konnten und das Freudweiler bei seinem in langer Beobachtung stehenden Falle in ausgezeichneter Weise beschrieben hat. Das Primäre bei der Entstehung dieser Geschwülste ist jedenfalls eine Wucherung der Lymphgefässendothelien, für die wir eine Erklärung abzugeben nicht in der Lage sind, die in einem „Ueberschuss an productiver Kraft dieser Zellenelemente gelegen sein muss, welche sie zu quantitativ abnormen Leistungen befähigt“. Für diese homöoplastische Bildung der Lymphgefässe durch Sprossung sprechen neben meinen Befunden auch die Beobachtungen von Wegner, Nasse, Török, Freudweiler, Pawlow.

Dabei möchte ich aber auch die Möglichkeit einer heteroplastischen Entstehung, im Sinne der oben erwähnten Autoren nicht von der Hand weisen, nachdem ich Befunde, wie sie Nasse und Schmidt beobachteten, Neubildung von Lymph-

gefässen im Bindegewebe, ohne deutliche Communication mit bestehenden Lymphräumen, ebenfalls verzeichnen konnte.

Und was endlich das ersterwähnte Moment betrifft, so möchte ich auch die Wahrscheinlichkeit der Entstehung der Lymphgefässerweiterung im Sinne Rindfleisch's annehmen. Dafür spricht das jugendliche, kernreiche Bindegewebe, das im Gefolge der Entzündung um die wuchernden Lymphgefässe herum sich entwickelt hat und die im Anschluss daran sich entwickelnde Verdichtung des Bindegewebes, das ich oben beschrieben.

Durch die erwähnten entzündlichen Veränderungen, welche durch das Wachsthum der Lymphgefässe förmlich provocirt werden und durch den Ausgang derselben kommt es, wie ich an mehreren Stellen sehen konnte, zu einer Abknickung, manchmal sogar Verlegung der abführenden Lymphgefässästchen, so dass, wenn auch, wie Nasse hervorhebt, zahlreiche Anastomosen zwischen den kleinsten Lymphgefässen bestehen, doch eine Behinderung der Abfuhr der Lymphe sich ergibt, vorausgesetzt, dass sich dieselben an einem grösseren Hautteritorium abspielen, wie dies bei unserem Falle gewesen.

Dass hier locale Veränderungen vor sich gegangen, die einen günstigen Boden abgaben für die Entstehung localer Stauung, dafür spricht auch das Vorhandensein des Haemangioms, auf dem dann die Lymphangiomeffloreszenzen aufschossen. Es steht dies in Uebereinstimmung mit der Ansicht Unna's, dass jede Lymphangiektasie ein doppeltes Hindernis voraussetzt, auf der venösen und auf der lymphatischen Bahn. Ein Hindernis für den Abfluss der Lymphe, das nur die Lymphgefässe betrifft, kann eine Lymphangiektasie nicht erzeugen, weil die Lymphe dadurch gar nicht gestaut würde, indem noch freier Abfluss derselben durch die Venen möglich ist.

Ich möchte hier noch die Anschauung Besnier's streifen, der die Fälle von Schmidt und Török nicht als reines Lymphangioma ansieht, sondern dieselben für Haemangiome hält, deren Inhalt eine „seröse Transformation" erfahren.

Dem widerspricht aber der histologische und klinische Befund. Denn erstens ergab die Untersuchung der ganz frischen

Effloreszenzen an der Peripherie niemals das Bild eines Haemangioms, indem die erweiterten Räume sich immer von Lymphe mit Lymphkörperchen erfüllt zeigten, und andererseits schossen ja unter unseren Augen frische Effloreszenzen auf dem Boden des bestehenden Haemangioms auf, die sich ebenfalls als nicht mit Blut gefüllt erwiesen. Man könnte vielleicht den Einwand erheben, dass gerade dieser unser Fall beweisend für die Besnier'sche Anschauung ist, und das mit Recht, wenn thatsächlich das Haemangiom verschwunden und aus ihm ein Lymphangiom entstanden wäre. Dagegen spricht aber die mikroskopische Untersuchung des Hautstückchens dieser Stelle. Es fanden sich nämlich dort, wo makroskopisch von dem Haemangiom gar nichts mehr zu sehen war, im mikroskopischen Bilde deutliche Gefässektasien, die aber durch die dichte Aneinanderlagerung der über ihnen entstandenen Lymphgefässerweiterungen im klinischen Bilde vollständig verdeckt worden waren.

Ich möchte nach dem soeben Auseinandergesetzten die vorliegende Neubildung, nachdem die Lymphgefässwucherung das Primäre ist, als echtes Lymphangiom bezeichnen, jedoch auch darauf hinweisen, dass die Lymphstauung bei der Entstehung und dem Wachsthum dieser Geschwülste eine wichtige Rolle spielt.

Erklärung der Abbildungen auf Taf. IX u. X.

Taf. I. Aufnahme der Kranken Mitte December 1898.
Taf. II. Aufnahme der Kranken Mitte Januar 1899.

Literatur.

1. Török L. & Noyes: Lymphangioma circumscriptum, Monatshefte für prakt. Dermatologie, 1890, Bd. II.

2. Schmidt. Beiträge zur Kenntniss der Lymphangioma. Archiv für Dermatologie und Syphilis, 1890, pag. 529.

3. Freudweiler. Lymphangioma circumscriptum s. cystoides cutis. Archiv für Dermatologie und Syphilis, 1897, Bd. XLI.

4. Langhans, citirt bei Nasse.

5. Esmarch & Kulenkampf, citirt bei Nasse.

6. Nasse. Archiv für klinische Chirurgie, XXXVIII, 1888.

7. Rindfleisch. Lehrbuch der pathol. Histologie, Leipzig, 1886, pag. 149.

8. Wegner. Ueber Lymphangioma. Langenbeck's Archiv, 1876, Band XX.

9. Virchow's Archiv VII.

10. Billroth. Beiträge zur patholog. Histologie, Berlin, 1858.

11. Winiwarter, Langenbeck's Archiv XII.

12. Weichselbaum. Virchow's Archiv LVIV.

13. Unna. Histopathologie der Hautkrankheiten, pag. 932.

14. Besnier & Doyon. Pathologie et traitement des maladies de la peau par Kaposi, 1891, Bd. II.

15. Pawlow. Ein Fall von Lymphangioma circumscriptum der Haut. Monatshefte f. prakt. Dermatologie. Bd. XXIX.

Waelsch: Über das Lymphangioma cysticum.

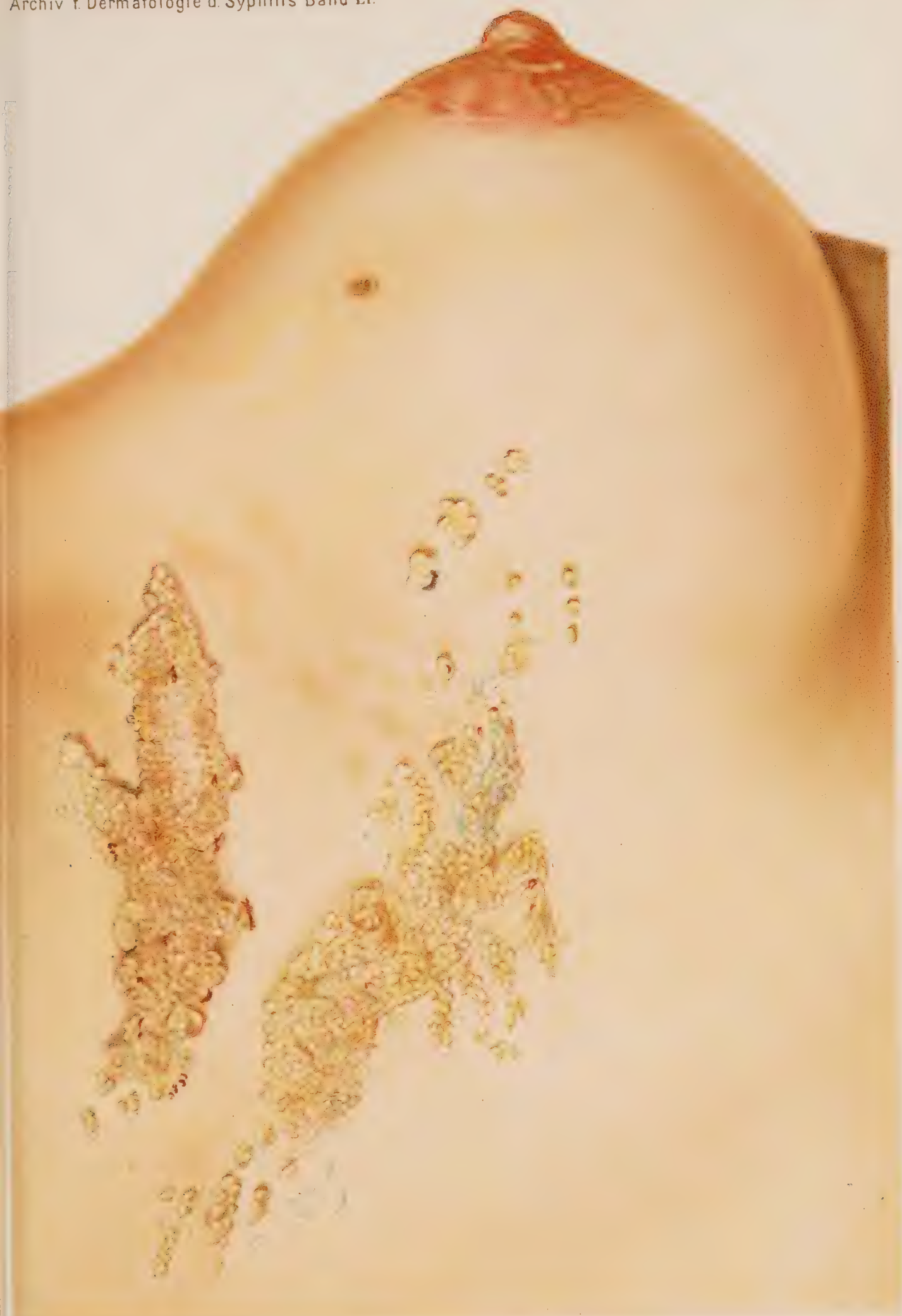

Waelsch: Über das Lymphangioma cysticum.

K.u.k. Hoflithogr. A. Haase, Prag.

Aus der dermatologischen Universitätsklinik zu Bonn.

Beitrag zur Pityriasis rubra (Hebra).

Von

Doutrelepont.

Die Pityriasis rubra (Hebra) ist eine sehr seltene Erkrankung, so dass der Einzelne meist nur über einige wenige Fälle Erfahrungen sammeln konnte. Kaposi gibt in der neuesten Auflage seines Lehrbuches an, dass Hebra sen., welcher zuerst die Krankheit genauer beschrieben und von anderen unterschieden hat, nur 15 Fälle, er selbst nur 14 Fälle gesehen habe. Jadassohn[1]) hat in seiner ausgezeichneten und gründlichen Arbeit über Pityriasis rubra nur über eigene drei Fälle berichten können, von welchen der eine nach seiner Auffassung nur mit grosser Wahrscheinlichkeit als Pityriasis rubra diagnosticirt werden konnte, und stellt tabellarisch 16 Fälle von sicherer Pityriasis rubra zusammen, denen er auf einer zweiten Tafel 9 Fälle, bei denen die Diagnose nicht sicher, aber sehr wahrscheinlich ist, hinzufügt. Die Krankheit ist also eine seltene und nicht immer leicht zu erkennen, weil andere Erkrankungen zum Theil ähnliche Bilder geben können und die Pityriasis selbst mehr negative als positive Symptome aufweist. Zu diesen Schwierigkeiten kommt noch, wie Jadassohn auch hervorhebt, hinzu, dass die Mängel der dermatologischen Nomenclatur, wie bei vielen anderen Hautkrankheiten, so auch hier vor allem die internationale Verständigung erschweren.

[1]) Archiv für Dermatologie 1891 und 1892.

Man braucht nur den klaren historischen Ueberblick, den Jadassohn gibt, zu lesen, um zu erkennen, wie schwer eine Verständigung ist, wenn eine Krankheit eine grosse Zahl Benennungen hat und noch neue hinzugefügt werden, oder wie es vor der kritischen Arbeit Brocq's geschehen und jetzt auch noch geschieht, verschiedene Erkrankungen, acute und chronische, welche einige gemeinschaftliche Symptome aufweisen, zusammen geworfen werden, wodurch dem einzelnen Forscher die Beurtheilung der betreffenden Fälle immer mehr erschwert wird, besonders da auch die beste Beschreibung nie die Beobachtung des Falles selbst ersetzen kann. Ich glaube wir kämen weiter, wenn wir immer vom Feststehenden ausgehend nur eine neue Bezeichnung für eine Krankheit wählten, wenn es durchaus nothwendig ist. Kleine Modificationen erlaubt sich die Natur immer und hält sich nicht an die von uns vorgeschriebenen Schemata und solche kleine Veränderungen im Bilde einer Krankheit, wenn sie nicht das Wesen derselben treffen, dürften uns nicht veranlassen, neue Namen und neue Krankheiten daraus zu machen.

Was bei der Pityriasis rubra auch noch verwirrend eingewirkt hat, ist die ungünstige Prognose, welche die meisten Fälle ergeben haben.

Jadassohn sagt mit Recht, „dass man Fälle, die wie Pityriasis rubra aussahen, aber nicht zum Exitus kamen, sich zu publiciren scheute aus Furcht vor dem so naheliegenden Einwand, es könne sich um ein universelles Eczem gehandelt haben". Jadassohn erinnert auch an den Spott des amerikanischen Autors, „welcher meinte, man dürfe die Diagnose auf diese Krankheit nur dann stellen, wenn die Patienten an einem mit allgemeiner Hautröthung und Schuppung einhergehenden Leiden sterben". Ich möchte hier noch daran erinnern, dass die ungünstige Prognose, die Hebra anfangs seinem Lichen ruber zuschrieb, zu ähnlicher Verwirrung in der Diagnose des Lichen ruber beigetragen hat.

Ich will im Folgenden die zwei Fälle von Pityriasis rubra, welche ich zu beobachten Gelegenheit hatte, kurz besprechen, weil ich glaube, dass bei der Seltenheit der Krankheit jeder Fall seine Bedeutung hat und das Interesse beanspruchen

darf. Ich habe diese Fälle genau in der Klinik beobachten können, den zweiten besonders lange. Beide sind geheilt worden; der erste leichtere ist bis jetzt ohne Recidiv geblieben, bei dem zweiten Falle habe ich den Anfang der Erkrankung beim Auftreten des Recidivs beobachten können.

In beiden Fällen habe ich ferner durch Exstirpation von Hautstücken histologische Untersuchungen anstellen können, welche bis jetzt auch nicht in grosser Zahl vorliegen.

1. Marg. B., 17 Jahre alt, aus Schlebusch, wurde am 25./II. 95 in die Hautklinik aufgenommen. Pat. stammt aus gesunder Familie und will selbst nie ernstlich krank gewesen sein. Ihre jetzige Erkrankung begann am Kopfe, die Haut wurde roth, schuppte und es trat Haarausfall hinzu; nachdem dieser Zustand längere Zeit gedauert hatte, bemerkte Pat. 5 Monate vor ihrer Aufnahme in die Klinik geringes Nässen, zuerst am linken, dann am rechten Ohr, während die Haut sich dort röthete. Die Hautaffection breitete sich weiter aus und befiel Brust und Bauch, indem die Haut sich röthete und schuppte. Bläschen bildeten sich dort nie, die Haut zeigte bald weisse Schuppen und nässte nie. Die Haut der Oberschenkel, des Rückens und der Arme wurde auch allmälig von der Erkrankung ergriffen, indem sie sich röthete und schuppte. Im Allgemeinen sind die Angaben der Patientin, was die Entstehung betrifft, ziemlich unbestimmt; Nässen will dieselbe nur an den Ohren beobachtet haben, darüber hat sie immer bestimmte Angaben gemacht.

Pat. ist ein grosses, schlankes, gut gebautes Mädchen. Ihr Allgemeinbefinden ist gut, kein Fieber, Herz- und Lungenbefund normal, der Harn frei von Eiweiss und Zucker. Das Haupthaar ist sehr spärlich, ebenso Scham- und Achselhaare.

Die Haut des behaarten Kopfes ist leicht geröthet, nicht infiltrirt und mit kleinen Schuppen bedeckt, ebenso sind die Ohren und der Nacken geröthet und schuppend.

Abwärts von einer Linie, welche ungefähr in der Höhe der 2. Rippe vorn horizontal verläuft und sich durch beide Achselhöhlen nach dem Rücken hinzieht, ist die Haut des Rumpfes kaum infiltrirt, hochroth und mit theils grossen, theils kleinen, meist kleienförmigen Schuppen bedeckt, unter denen nirgends nässende Stellen auch nicht nach Ablösen der Schuppen zu finden sind.

Nach oben geht die erkrankte Haut mit ziemlich scharfer Abgrenzung in die gesunde Haut über.

Die Affection erstreckt sich hinten von dem Rücken gleichmässig über die Glutäalgegend bis über die Mitte des Oberschenkels hinaus, vorne über den ganzen Oberschenkel bis unter die Kniescheiden und von hier aus in continuo auf die oberen Partien der Waden hin. Die Haut ist an den unteren Extremitäten dunkler geröthet und mit grösseren Schuppen

besetzt. Bei Ablösen derselben, was leicht gelingt, ist nirgends Secretion der Haut zu entdecken; die Haut ist überall trocken.

An den unteren Partien der Oberschenkel und so weit die Erkrankung auf die Unterschenkel reicht, ist die Haut nicht diffus geröthet, sondern zeigt nur kleinere oder grössere rothe, meist runde erkrankte Stellen, welche kleienförmige Schuppen aufweisen.

Eine ähnliche Beschaffenheit zeigt die Haut der Oberarme und einige Stellen der Vorderarme.

Hände und Füsse, sowie die Nägel zeigen keine Erkrankung.

Pat. klagt über Juckreiz, trotzdem sind Kratzeffecte nicht vorhanden.

Die Behandlung bestand in warmen Bädern, Einreiben der erkrankten Haut mit 2% Salicyllanolin und 10% Salicylpuder; innerlich wurden Carbolpillen (à 0·01) dargereicht. Anfangs wurde dreimal täglich 1 Pille gegeben, später wurde mit der Dosis gestiegen, zuletzt nahm Patientin 0·2 Carbolsäure pro die und vertrug das Mittel sehr gut.

Unter dieser Behandlung änderte sich der Zustand anfangs nicht viel, erst allmälig bei Steigerung der Carbolsäuregaben wurde die Röthung blasser und die Schuppenbildung nahm ab. Das Jucken verminderte sich allmälig, um bald vollständig zu verschwinden.

Am 7. März wurde ein Hautstück von dem Oberschenkel zur histologischen Untersuchung herausgeschnitten.

Pat. wurde am 24. April auf ihren Wunsch entlassen. Unter der oben angegebenen Behandlung war die Röthe immer mehr zurückgegangen, ebenso hatte die Schuppenbildung abgenommen, so dass bei der Entlassung die Haut weich und kaum geröthet erschien: nur an den Oberschenkeln war noch geringe Röthung und Schuppung vorhanden.

Pat. stellte sich noch am 5. Mai und am 27. Juli in der Poliklinik vor. Die Haut war zuletzt ganz normal.

Am 10. April 1899 sah ich die Patientin wieder. Ein Recidiv war nicht eingetreten. Die Haut überall normal, die Haare waren wieder vollständig gewachsen.

Als ich die Patientin sah, habe ich in der Diagnose nicht lange geschwankt. Sie bot fast über den ganzen Körper die positiven Merkmale der Pityriasis rubra dar: Röthe und kleienförmige Abschuppung der ergriffenen Haut, die kaum infiltrirt war, nirgends waren nässende Partien, Bläschen oder Knötchen nachzuweisen, auch nicht an den zuletzt erkrankten Hautstellen oder an ihrer Peripherie. Nach bestimmten Angaben der Patientin waren letztere Erscheinungen nie beobachtet worden, nur an den Ohren ist, nachdem längere Zeit die Affection am Kopfe bestanden hatte, intercurrent eine eczematöse Erkrankung eingetreten, die bald schwand, um nie wieder zu erscheinen. Die Krankheit selbst hinterliess nur Röthung und Schuppung.

Am Rumpfe und den Extremitäten ist nie Secretion beobachtet worden, weder früher, die Aussage der Patientin war hierüber sehr bestimmt, noch während der Beobachtung in der Klinik.

Die gleichmässige Röthung und Schuppung der kaum infiltrirten Haut, mit ziemlich scharfer Abgrenzung gegen die gesund gebliebene Haut, das Ausfallen der Haare am Kopfe, in der Achselhöhle und am Mons veneris sind charakteristische Symptome der Pityriasis rubra; eine Erkrankung der Nägel trat nicht ein.

Eczem, Psoriasis, Lichen, Pityriasis rubra pilaris, Pemphigus foliaceus müssen ausgeschlossen sein, es fehlen die charakteristischen Symptome dieser in der langen Zeit des Bestandes der Krankheit. Gegen eine Dermatitis exfoliativa generalisata Brocq's sprechen der chronische Verlauf, das langsame Fortschreiten des Processes, der Mangel an acuten entzündlichen Erscheinungen, das Fehlen einer Nagelerkrankung und der massigen lamellösen Abschuppung.

Ich betrachte also unseren Fall als einen sehr mild verlaufenden und geheilten Fall von Pityriasis rubra, ohne mit Brocq aus solchen Fällen eine eigene Krankheitsgruppe zu bilden. Ich schliesse mich darin ganz Jadassohn an, welcher schreibt:

„Ich glaube nicht, dass das nothwendig ist und dass es weiter führt. Diejenigen Fälle, welche das Bild der P. r. darbieten, deren klinische Symptome in nichts bestehen, als in Röthung und Schuppung, die von dem bekannten und geläufigen Bilde auch des universellen Eczems vor allem durch die Gleichförmigkeit ihres Verlaufs, durch den vollständigen Mangel der eigentlichen eczematösen Efflorescenzen abweichen, diese Fälle müssen als P. r. (Hebra) auch dann bezeichnet werden, wenn sie in Heilung übergehen und es braucht im System nicht eigens hervorgehoben zu werden, dass es mildere und schwerere Fälle der Erkrankung gibt." Ein Typhus, der mild verläuft, ist doch auch ein Typhus.

Das Nässen an den Ohren, welches in unserem Falle von der Patientin angegeben wird, war schnell vorüber und ich kann es nur als eine nicht zur Krankheit gehörige intercurrente Er-

krankung ansehen. Auch F. Hebra selbst hat Nässen beobachtet und Krüstchen und Krusten, ebenso haben Hebra jun. und Jadassohn in seinem 3. Falle Nässen der Ohren beobachtet.

Kaposi hat zuerst die Carbolsäure innerlich gegen Pit. rubra empfohlen, in Folge dessen gaben wir gleich Carbolsäure in steigenden Dosen und unter dieser Behandlung schwand zuerst das Jucken und allmälig auch die anderen Erscheinungen der Pit. rubra. Oertlich wurde neben Bädern nur 2% Salicyllanolin und 10% Salicylpuder angewendet.

2. Catharina W., 40 Jahre alt, Fabrikarbeiterin aus Kessenich, wurde am 19. April 1897 in die Hautklinik aufgenommen. Sie gab an, mit Ausnahme geringer Furunculose, an der sie vor ihrem 10. Jahre gelitten hat, stets gesund gewesen zu sein und stammt aus gesunder Familie. Hautausschläge sollen in derselben nicht vorgekommen sein. Vor 4 Jahren gebar Pat. ein Kind, welches gesund geblieben ist. Seit ungefähr einem Jahre bemerkte sie das Auftreten der jetzt bestehenden Hautaffection. Wie und wo dieselbe angefangen hat, weiss sie nicht anzugeben. Sie klagt nur über Brennen und Jucken an den erkrankten Stellen, was sie bis jetzt in der Fabrikarbeit nicht gestört hat. Patientin ist kräftig gebaut, ziemlich gut ernährt; an ihren inneren Organen sind keine krankhaften Erscheinungen nachweisbar. Urin ist frei von Zucker und Eiweiss. Kein Fieber. Die Haut der Hände und Füsse, besonders die Palmar- und Plantartheile, ist stark livid geröthet, wenig oberflächlich infiltrirt und schuppend; die Schuppen sind zum Theil in grösseren Lamellen abzuziehen, in der Hohlhand zeigen sich einige Rhagaden, welche sehr schmerzhaft sind. Wo die Epidermis sich in grossen Lamellen abhebt, sitzen diese in der Mitte noch fest, lassen sich aber ohne Blutung und Nässen entfernen. Die Finger werden wegen der Spannung der Haut gebeugt gehalten. Die Röthe und Schuppung erstreckt sich von den Händen bis ungefähr zum Ellbogen, vor diesem setzen sie sich mit scharfer Grenze ab und die angrenzende Haut zeigt normale Beschaffenheit. Von den Füssen gehen ebenfalls die intensive Röthe und Schuppung auf die Unterschenkel über und setzen sich an diesen etwa an der Grenze des unteren Drittels ebenfalls scharf ab.

Vereinzelte Flecken lassen sich nicht auffinden; Bläschen oder Knötchen sind nirgends vorhanden, ebenso fehlen Nässen und Borken. An der Innenseite der Oberschenkel und an beiden grossen Labien ist die Haut ähnlich erkrankt, dunkel geröthet und stark schuppend. Die Labien sind in toto etwas verdickt, ödematös und zeigen an der Innenseite geringe Mengen eingetrockneten Smegmas. An diesen Stellen ist der Juckreiz besonders intensiv.

Die Erkrankung der Haut geht nach unten bis zur Grenze des oberen Drittels der Oberschenkel und setzt sich auch hier scharf ab, nach

oben erstreckt sie sich bis auf den Mons veneris und die Inguinalgegenden. Die Schuppen der erkrankten Haut lassen sich auch hier leicht entfernen, ohne dass Nässen oder Blutung entsteht.

Auch in den Achselhöhlen, an einigen Stellen des Rückens und auf dem behaarten Theile des Kopfes entdeckt man runde, grössere oder kleinere Stellen der kaum infiltrirten Haut, die ganz ähnlich Hyperämie und kleienförmige Abschuppung aufweisen. An allen erkrankten Stellen, welche symmetrisch auf beiden Körperseiten vertheilt sind, klagt Patientin über sehr starken Juckreiz.

Einige Drüsen der Inguinalgegend sind zu fühlen, aber kaum erbsengross. Die Nägel an Händen und Füssen zeigen normale Beschaffenheit.

Wo die Schuppenansammlung sehr stark war, besonders an Händen, Vorderarmen, Füssen und Unterschenkeln, wurden Umschläge mit Salicylsäurelösung applicirt, wodurch die Schuppen leicht entfernt wurden; die Haut war dann glatt, glänzend, stark geröthet. Die Schuppen sammelten sich jedoch schnell wieder an. Es wurden dann nacheinander und abwechselnd neben allgemeinen Bädern alle möglichen Mittel, von denen eine Einwirkung auf den Process zu erwarten war, örtlich applicirt; ich nenne nur Salicylsalben (2—10%), Liq. lithantracis acetonici, Ol. Cadini, weisser Paecipitat-, Zink-, Tanninsalben, Salicylschwefelsalben, Chrysarobin- sowie Pyrogallussäure, ohne dass eine bessernde Wirkung dieser Mittel zu entdecken war; ein schädlicher Einfluss wurde auch nicht beobachtet. Dann wurden Ergotin-Injectionen versucht, später Natrium salicylicum längere Zeit gereicht. Auch diese Mittel erzielten keine Besserung; zwar waren die erkrankten Hautstellen zuweilen nach Application obengenannter Mittel, besonders von Chrysarobin und Pyrogallus blasser, die Schuppenbildung geringer geworden, aber sehr bald trat trotz fortgesetzter Anwendung der alte Zustand wieder ein.

Auch das Fortschreiten der Krankheit konnte durch dieselben nicht aufgehalten werden; die noch normale Haut erkrankte allmälig auch, indem entweder von den schon befallenen Stellen aus die Röthe und Schuppung sich weiter in continuo fortpflanzte, oder indem sich in der normalen Haut neue hyperämische Stellen von runder oder unregelmässiger Form und Grösse entwickelten, bald schuppende Oberfläche zeigten und meist confluirten. Besonders im Rücken und an den Oberschenkeln war letztere Art des Fortschreitens vorherrschend, während vom behaarten Theile der Kopfhaut der Process gradatim immer mehr ins Gesicht fortkroch, ähnlich wie sonst ein Erisypel sich im Gesicht verbreitet, aber nur sehr langsam.

Bei der Ausdehnung der Erkrankung auf die Kopfhaut und Gesicht fielen die Haare und die Augenbrauen stark aus, ebenso wie in den Achselhöhlen und am mons Veneris fast vollständige Kahlheit entstanden war.

An einigen Stellen wurde noch die Lassar'sche Schäl-Paste versucht; sie wurde gut vertragen, hatte aber nur geringen, sehr bald vorübergehenden Erfolg.

Auf das Jucken hatten hauptsächlich die Theerpräparate einen günstigen Einfluss, konnten jedoch dasselbe nur mildern, nicht ganz beseitigen.

Am 20. December wurden Carbolpillen 3mal täglich 0·05 gereicht und mit der Dosis allmälig gestiegen, so dass Patientin von Mitte Februar an 20 Pillen gleich 1 Gramm Carbolsäure täglich einnahm. Oertlich waren abwechselnd noch Theerpräparate, Salicylumschläge und 10% Salicylpflaster angewendet worden. Bei dieser Behandlung hatte der Juckreiz sehr abgenommen, die Röthe und starke Schuppung entschieden sehr nachgelassen, aber der Process hatte trotzdem noch einige normale Stellen der Haut ergriffen, so dass fast die ganze Haut mit Ausnahme des unteren Theils des Gesichts und nur fleckenweise die Rückenhaut erkrankt war.

Die Carbolpillen waren gut vertragen worden, nur hier und da bot der Urin geringe Phenolreaction, Eiweiss wurde nie nachgewiesen.

Anfangs April 1898 bot der grössere Theil des Körpers die charakteristischen Veränderungen, indem dort, wo noch vereinzelte kleinere Flecken vorhanden waren, diese confluirten und mit den diffus erkrankten Stellen sich vereinigten. Die Beine waren bis hinauf zur crista ilei vollständig erkrankt, in ihren unteren Partien etwas ödematös geschwollen; die Haut lebhaft geröthet und stark schuppend. Der Rumpf mit Ausnahme der Mammagegend, der Schultern, der Sternalgegend und der unteren Halspartien erkrankt. An den oberen Extremitäten ging die Affection bis zur Mitte der Oberarme hinauf, hier mit scharfer Grenze endigend. Die wenigen, verhältnissmässig freien Hautstellen zeigten doch disseminirte kleinere oder grössere hyperämische und schuppende Flecken, welche grosse Tendenz sich zu verbreiten und zu verschmelzen aufwiesen.

Am 17. April wurde zuerst an den Unterarmen eine 20% Salicylamylumlanolinpaste aufgepinselt, welche Anfangs stark brannte, aber nachher gut vertragen wurde; es wurde deshalb die Paste auch auf die Beine applicirt. Am 20. April musste aber die Paste rasch entfernt werden, da Patientin ziemlich schnell starke Dyspnoe, starkes Ohrensausen und Schwerhörigkeit, Hallucinationen und grosse Unruhe zeigte; sie redete wirr. Der Urin war klar, enthielt aber reichliche Mengen von Salicylsäure, kein Eiweiss. Weder die Percussion noch die Auscultation konnte an den Lungen und am Herzen eine Erkrankung nachweisen, trotz sehr beschleunigter Athmung und sehr beschleunigten Pulses. Die Carbolpillen wurden natürlich auch gleich beim Auftreten dieser Symptome ausgesetzt.

Dieser Zustand dauerte zwei Tage und Nächte, dann liessen die Erscheinungen allmälig nach, am 23. April waren Puls und Respiration wieder normal, die Patientin fühlte sich wieder wohl und war geistig ganz klar.

Die Unterarme waren entschieden abgeblasst, zeigten keine Schuppung, ebenso waren die anderen Stellen, welche mit Paste belegt worden waren, nicht mehr so geröthet und mit Schuppen bedeckt. Am 24. April war der Urin frei von Salicylsäure.

Die Besserung, welche eingetreten war, hatte nach Aussetzen der Salicylpaste keinen langen Bestand, die Röthung und Schuppung nahmen bald wieder zu, der Kopf wurde noch stärker befallen, die Haare fielen immer mehr aus und die Erkrankung machte im Gesichte weitere Fortschritte, so dass Mitte Mai der ganze Körper gleichmässig von der Krankheit eingenommen war. Nur Nase, Lippen, Kinn und die halbe Stirn waren noch frei, an den Grenzen der Erkrankung schritt jedoch der Process, wenn auch langsam, weiter.

Zur mikroskopischen Untersuchung wurde ein Stück Haut im Rücken und vom Gesicht an der Grenze der erkrankten und gesunden Haut exstirpirt; die Wunden wurden genäht und mit Jodoform verbunden. Am Rücken trat eine Jodoformdermatitis auf, welche umschrieben blieb und die Heilung der Wunde nicht hinderte. Jodoform war durch Dermatol ersetzt.

Nun wurde wieder eine Salicylpaste, aber nur von 10% und bald nur von 5% auf Arme und Beine applicirt, die übrige Haut wurde mit Salicyllanolin (2%) oder Salicylsulfurlanolin eingerieben. Die Paste wurde längere Zeit gut vertragen und übte einen guten Einfluss aus, denn am 25. Juni hatte die Röthe an den damit behandelten Stellen bedeutend nachgelassen und die Schuppenbildung war wesentlich geringer geworden. Die Schuppen waren nicht mehr grosslamellig, sondern nur kleienförmig.

Am 30. Juni musste die Paste wieder ausgesetzt werden, da eine allgemeine Salicylwirkung wieder begann.

Am 2. Juli verordneten wir wieder die Carbolpillen (3mal täglich 0·05 Acid. carbolicum). Vom 20. Juli an nahm Patientin 6 Pillen (= 0·3 Carbols.); örtlich wurde abwechselnd an einem Tage die 5%ige Salicylpaste, am folgenden nur Lanolin eingerieben.

Im Gesichte breitete sich der Process nicht weiter aus, die Haare aber fielen immer mehr aus, ohne dass die Röthung und Schuppung der Kopfhaut eine Zunahme erfuhr.

Von Ende Juli ab nahm die Röthe stetig aber langsam ab unter der schon angegebenen äusseren Behandlung. Ausserdem bekam Patientin täglich 0·35 Carbolsäure.

Diese Therapie wurde bis zum Schlusse der Behandlung in der Klinik fortgesetzt; eine tägliche Anwendung der 5%igen Salicylpaste rief bald Ohrensausen hervor, deshalb wurde sie nur jeden zweiten Tag eingepinselt, am anderen Tage nur eine 2% Salicylsalbe angewendet. Die Carbolpillen wurden gut vertragen.

Ende October erschienen zuerst innerhalb der rothen Haut an den Vorderarmen unregelmässige blasse Stellen, die fast normal aussahen.

Die Schuppenbildung und Röthe waren im Allgemeinen viel geringer. Gleiche Inseln normaler Haut zeigten sich allmälig auch an den übrigen befallenen Stellen, die ersteren wurden wesentlich grösser.

Mitte November war die Haut der Vorderarme fast völlig blass mit geringer kleienförmiger Abschuppung, an dem Handrücken war die Besserung noch nicht so weit fortgeschritten.

An den unteren Extremitäten nahmen die blässeren Stellen auch mehr an Ausdehnung zu. Anfangs December zeigte nur noch die Hälfte der Haut geringe Röthung und Schuppung. Die normal aussehenden Stellen betrafen fast symmetrisch angeordnete Hautpartien.

Patientin musste am 5. December die Klinik verlassen, trat jedoch am 24. December wieder ein. Trotzdem, dass sie während dieser Zeit die Behandlung aussetzte, hatte sich der Zustand nicht verschlimmert.

Nach ihrer Wiederaufnahme in die Klinik wurde die vorige Therapie wieder regelmässig durchgeführt und gut vertragen. Unter dieser Behandlung schritt die Besserung, wenn auch langsam, immer fort. Ende Januar war die Kopfhaut auch wieder blass und zeigte nur noch geringe Schuppenbildung, die Haare fingen wieder an zu wachsen. Patientin klagte noch über geringes Jucken. Erst im März war letzteres beseitigt. Von hier an wurde die Haut nur mit 2%igem Salicyllanolin eingerieben und mit 10%igem Salicylpuder bestreut; nur auf dem Rücken der Hand und der Streckseite der Vorderarme, wo noch geringe Röthung und Abschuppung vorhanden war, wurde noch die Salicylpaste angewandt.

So bildete sich der Process unter dieser Behandlung immer weiter zurück und Pat. konnte am 24. April aus der Klinik entlassen werden.

Damals waren als Rest der Erkrankung an der Streckseite des linken Vorderarms noch einige linsengrosse, leicht schuppende und gering hyperämische Stellen, die übrige Haut war vollständig normal, nirgends Zeichen von Atrophie derselben wahrnehmbar; die Haare waren wieder gewachsen, ebenso dicht wie vor der Erkrankung, kein Juckreiz mehr, an den Nägeln keine Abnormität, das Allgemeinbefinden vorzüglich.

Bei der Entlassung wurde der Patientin 2% Salicyllanolin und 10% Puder zur weiteren Anwendung mitgegeben und sie angewiesen, die Carbolpillen nur allmälig auszusetzen, indem sie täglich nur eine Pille weniger nehmen sollte. Am 18. Mai stellte sich Patientin wieder vor, es war alles gut geblieben.

Die Heilung sollte jedoch nicht von langer Dauer sein. Am 7. August zeigte sich die Patientin, weil ein Recidiv begann. Sie gab an, dass schon seit längerer Zeit am linken Unterarme, zwischen Daumen und Zeigefinger der linken Hand und am Oberschenkel die gerötheten, schuppenden, markstückgrossen und grösseren Stellen entstanden seien. Dieselben waren ziemlich livid geröthet, mit theils kleienförmigen, theils lamellösen Schuppen bedeckt und zeigten scharfe Abgrenzung gegen die gesunde Haut. Die Stellen waren kaum infiltrirt.

Am 13. August waren an der Aussenseite der rechten Hüfte zwei confluirte thalergrosse, runde, durch Ansammlung der Schuppen leicht erhabene, mit grosslamelligen Schuppen bedeckte Stellen vorhanden. Die Schuppen liessen sich leicht ablösen, ohne eine Blutung zu hinterlassen. Ausserdem fanden sich am linken Vorderarme neue inselförmige erkrankte Stellen; am Rücken der linken Hand waren die früheren Stellen vergrössert und die einzelnen Kreise confluirt. Von hier aus setzte sich die Affection in continuo nach der Vola manus, besonders auf den Daumen-

ballen diffus fort. Am 9. September, wo wir die Patientin wieder sahen, war der Zustand ziemlich gleich geblieben, nur waren einige neue Stellen auf dem Rücken der rechten Hand und in der linken Vola manus entstanden.

Es wurde wieder ein Stück Haut an der Grenze der grösseren Plaque der Hüfte so excidirt, dass das exstirpirte Stück auch gesunde Haut enthielt.

Der Patientin wurde wieder die Aufnahme in die Klinik dringend angerathen, dieselbe fand jedoch erst am 14. December statt, wo der Process schon viel grössere Ausdehnung angenommen hatte.

Das Allgemeinbefinden der Patientin ist gut; sie hat ohne viele Beschwerden in der Jutespinnerei bis jetzt gearbeitet. Sie klagt nur über heftiges Jucken an den befallenen Stellen.

Auf dem behaarten Theile des Kopfes befinden sich einige runde rothe Flecken mit Abschuppung. In den Achselhöhlen einzelne runde Herde, die in der linken schon confluirt sind. Unter beiden Mammae je ein grosser Kreis, welcher halb die Haut der Mammae selbst einnimmt. In der Kreuzbein- und unteren Lendenwirbelgegend ein grosser, rautenförmiger Fleck. Von der linken Hand, welche mit Ausnahme der Fingerspitzen ganz von der Krankheit befallen ist, erstreckt sich der Process diffus besonders auf die Beugeseite des Vorderarms; in der Umgebung dieser Stellen sieht man eine Anzahl neuer runder Flecken, die anfangen mit einander zu verschmelzen. Der Rücken der rechten Hand zeigt drei confluirte Herde, ebensolche finden sich auf der Streckseite des Vorderarms; die Vola manus dextr. viel weniger erkrankt als links.

Der Flecken an der rechten Hüfte ist sehr vergrössert. Um die Genitalien ist die Haut des Mons veneris, der Inguinalgegenden, sowie die inneren Flächen der Oberschenkel in gleichmässiger Verbreitung stark geröthet und schuppend. Sonst sind die unteren Extremitäten kaum befallen, an den Plantae pedum verschiedene schuppende Flecke, ebenso am rechten Fussrücken ein kreisförmiger Fleck.

Haarausfall ist noch nicht zu constatiren.

Alle Stellen der erkrankten Haut sind geröthet, an den Armen sehr livid geröthet und zeigen eine kleienförmige oder lamellöse Abschuppung. Die Schuppen sitzen ziemlich lose auf, beim Abkratzen entstehen keine Blutpunkte. Die Haut ist nirgends deutlich infiltrirt.

Nirgends ist Secretion oder Bläschen und Knötchen zu sehen. Die erkrankte Haut ist überall ganz trocken.

Die eingeleitete Behandlung besteht in Darreichung von Carbolpillen 0·05 täglich drei Stück und Bepinselung der erkrankten Stellen mit 5% Salicylpaste, wie früher.

Ueber den weiteren Verlauf dieses Recidivs werde ich später berichten.

Unsere zweite Patientin muss als ein typischer Fall von Pityriasis rubra angesehen werden. Als Patientin zu uns kam,

bestand das Leiden schon wenigstens 6 Monate und zeigte einen ganz chronischen Verlauf. Die Symptome bestanden nur in Röthe der Haut mit theils kleienförmiger, theils lamellöser Abschuppung; ein Theil der Haut war noch nicht befallen. Wir konnten das Fortschreiten des Processes genau beobachten. Dasselbe geschah dadurch, dass die noch gesunde Haut allmälig durch Fortkriechen der Erkrankung in den Process einbezogen wurde, ähnlich wie man es acut bei Erisypelas beobachtet, oder dadurch, dass in der gesunden Haut inselförmig neue runde oder unregelmässige Herde entstanden, welche langsam wachsend mit einander und mit der schon befallenen Haut confluirten.

Bei beiden Ausbreitungsarten des Processes traten nie andere Erscheinungen auf, als Hyperämie der Haut und die gleich folgende Abschuppung. Wir haben nie während der langen Beobachtungszeit eczematöse oder lichenoide Symptome gesehen, auch beim Auftreten des Recidivs nach der Heilung haben wir nie Bläschen, Knötchen, Rhagaden erblickt. Das Recidiv trat wieder auf in Form von inselförmigen rothen, scharf abgegrenzten Herden, ohne deutliche Infiltration, welche mit theils kleienförmiger, theils lamellöser Abschuppung bedeckt waren und sehr bald confluirten, ganz sowie wir es beim Fortschreiten des Processes in die noch gesunde Haut früher beobachten konnten.

Die Symptome und der Verlauf der Krankheit sprechen für Pityriasis rubra (Hebra). Man konnte nur die vollständige Rückbildung des Processes — vollständige Heilung können wir nicht sagen, da ein Recidiv eingetreten ist, dessen Ausgang wir nicht kennen — gegen die Diagnose noch anführen, ich brauche mich darüber nicht weiter auszusprechen, da ich es oben schon gethan habe. Eczem, Psoriasis, Lichen ruber, Pemphigus foliaceus und Dermatitis exfoliata generalisata müssen wir ausschliessen; gegen diese Erkrankungen sprechen die charakteristischen Symptome, der Mangel an weiteren Erscheinungen, der ganze chronische Verlauf der Erkrankung.

Ob die zuletzt eingeschlagene Therapie 20%, später 10% und 5%ige Salicylpaste neben innerer Darreichung von ziemlich starken Dosen von Carbolsäure zur Rückbildung des Processes

beigetragen hat, will ich nicht mit Bestimmtheit behaupten. Bei Anwendung von Carbolsäure hat Kaposi einen Fall heilen sehen, unser erster Fall ist auch unter Einwirkung der Carbolsäure geheilt. So viel ist sicher, dass die Besserung in unserem Falle mit der Anwendung der Salicylpasten, nachdem eine Menge anderer Mittel vorher ohne Erfolg angewendet worden waren, zusammenfiel.

Als interessant müssen wir noch die allgemeine Salicylvergiftung, die wir bei der Patientin bald nach der äusseren Application der hochdosirten Salicylpaste beobachteten, hervorheben. Die Salicylsäure wurde durch die kranke Haut sehr stark resorbirt, daher die starke allgemeine Wirkung des Mittels und der grosse Gehalt des Urins an Salicylsäure, welche noch mehrere Tage nach Abbaden der Paste im Urin nachgewiesen werden konnte.

Von der ersten Patientin war ein Hautstück vom Oberschenkel; von der zweiten zuerst vom Rücken mitten aus der erkrankten Haut, dann von der Gesichtshaut, wo der Process im Fortschreiten begriffen war, so dass die eine Hälfte des Stückes erkrankte, die andere gesunde Haut betraf, ausgeschnitten worden. Ebenso wurde vom Recidiv das Hautstück so exstirpirt, dass es auch gesunde Haut enthielt.

Die von beiden Patientinen excidirten Hautstücke wurden in Alkohol, Sublimat, Formalin und Müller'scher Flüssigkeit gehärtet, theilweise in Celloidin eingebettet, theilweise nach Einlegen in Anisöl erfroren mit dem Microtom geschnitten. Die Schnitte wurden in den verschiedensten Farbflüssigkeiten gefärbt, ich nenne nur Methylenblau, Triacid, Saffranin, Vesuvin, Dahlia, Picrocarmin, Haematoxylin, van Gieson etc.

Bis jetzt sind nur wenige Fälle von Pityriasis rubra histologisch untersucht worden, ich verweise auf den Aufsatz von Jadassohn, in welchem die Resultate der Untersuchungen von Hebra jr., Carl Cohn, Elsenberg, Tommasoli, Petrini genau referirt sind.

Meine Resultate stimmen mit denen von Jadassohn überein, meine Fälle waren auch nicht so weit fortgeschritten, dass das letzte Stadium der Krankheit, die Atrophie der Haut erreicht war, welche bei der Untersuchung sich auch nicht constatiren liess.

In beiden Fällen war der Befund ungefähr derselbe, so dass ich beide zusammen beschreiben kann.

Bei schwacher Vergrösserung erkennt man gleich, dass der Process hauptsächlich in der Epidermis und im Papillarkörper sich abspielt. Die interpapillaren Epithelzapfen sind länger und mächtiger als normal, der Papillarkörper zeigt hauptsächlich um die Gefässe kleinzellige Infiltration, was in Schnitten, welche normale neben erkrankter Haut enthielten, sehr deutlich zu erkennen ist. Die Hornschicht ist an vielen Schnitten sehr wenig erhalten, was sich durch die Desinfection vor der Exstirpation der Hautstücke erklärt; nur in einigen sieht man noch lose aufliegend einige Lamellen des Stratum corneum erhalten. Diese Befunde sprechen für die schwache Verbindung der Schuppen mit dem Rete.

Bei starker Vergrösserung sieht man, dass das erhaltene Stratum corneum in seinen Zellen kaum noch gefärbte Kerne enthält, an anderen Stellen sind die Zellgrenzen noch ziemlich deutlich zu erkennen und die Zellen enthalten noch gefärbte flache Kerne.

Das Stratum corneum liegt direct auf dem Rete auf, ohne dass sich zwischen beiden ein Stratum granulosum nachweisen lässt, nur vereinzelt findet man auf dem Rete auch eine oder zwei Lagen wenig gekörnter Zellen; in den Schnitten mit noch gesunder Haut ist der Unterschied sehr deutlich wahrnehmbar.

Das ganze Rete zeigt normale Zellen, welche sich gut färben lassen, es ist jedoch sehr reich an Kerntheilungsfiguren, die sich besonders schön durch Carbolfuchsin, Safranin auch durch Dahlia, Biondi-Heidenheim etc. in den Schnitten, welche in Sublimat gehärtet waren, darstellen liessen.

Diese Mitosen finden sich am zahlreichsten in dem untersten Theile der Epidermiszapfen, aber auch weiter hinauf bis zur Höhe der Papillen; es finden sich die verschiedenen Kerntheilungsfiguren, am meisten waren die Sternformen und Knäuelformen vertreten.

Die Palissadenschicht war gut erhalten, weist jedoch an den erkrankten Hautstellen keine Pigmentirung auf, während in der gesunden nicht wuchernden Epidermis in den Schnitten, die noch gesunde Haut enthielten, die Palissadenzellen stark pigmentirt waren.

In dem erkrankten Rete war nirgends Pigment, aber in geringer Zahl in den interspinalen Räumen Leukocyten nachzuweisen.

Die Papillen sind entsprechend der Wucherung der Epithelzapfen verlängert und zeigen eine geringe Rundzelleninfiltration, welche die Gefässe begleitet. Neben diesen Rundzellen fanden sich in sehr grosser Zahl auch den Gefässen folgend Ehrlich-sche Mastzellen, welche durch Methylenblau, Dahlia und Carbolfuchsin gut gefärbt waren. Dieselben finden sich auch zahlreicher um die Hautfollikel und die Schweissdrüsen. Letztere sind sehr gut erhalten und zeigen keine Abnormitäten. Lanugohaare und Talgdrüsen waren nur vereinzelt in den zahlreichen Schnitten, die ich untersucht habe, aufzufinden. Die Talgdrüsen waren, wenn vorhanden im atrophischen Zustande, ihre Zellen waren meist nicht fettig verändert, sie stellten nur Klumpen von Epithelzellen in der Nähe der Hautfollikeln dar; in dem gesunden Theile der Haut in der Nähe der erkrankten Haut erschienen sie normal.

Die glatten Muskelbündel waren zahlreich und gut entwickelt in den verschiedensten Schnitten. An den elastischen Fasern habe ich durch die Weigert'sche Färbung keine Abnormität weder an Quantität noch an Qualität nachweisen können, ebenso waren die Bindegewebsfibrillen nicht verändert, die fixen Zellen in der Cutis etwas gegen die Norm vermehrt; die Vermehrung dieser Zellen nahm gegen das subcutane Gewebe ab.

Die Gefässe der oberen Cutis sind geschlängelt und besonders in den Präparaten, welche in Formalin und Müller-scher Flüssigkeit fixirt waren, mit rothen Blutkörperchen stark angefüllt und ausgedehnt. Diese Erscheinung erstreckt sich bis in die Spitzen der Papillen hinauf.

Das subcutane Gewebe erscheint normal mit kaum erkennbarer Vermehrung der Kerne.

In den Schnitten, welche vom Recidiv des zweiten Falles stammten, habe ich hier und da vereinzelt eosinophile Zellen zwischen den Rundzellen beobachtet.

Was aber noch hervorgehoben werden muss, ist die Pigmentansammlung in der Cutis. Während, wie oben schon hervorgehoben worden ist, das Rete in allen Schichten frei von

Pigmentirung ist, finden sich besonders in den Papillen und in dem subpapillären Theile der Cutis Pigmentanhäufungen.

Dieses Pigment besteht aus gelblich-braunen Körnern, welche theils in Zellen, welche noch einen schwachgefärbten Kern in der Mitte aufweisen, theils in Haufen zwischen dem Bindegewebe liegen. In den Papillen begleiten die Pigmentzellen, ähnlich den Mastzellen die Gefässe. Die Theile der gesunden Haut, welche Pigment in den Palissadenzellen zeigten, wiesen in den Papillen und der subpapillären Cutis keine Pigmentanhäufungen.

Meine Befunde bestätigen vollständig die wesentlichen Veränderungen, welche Jadassohn in seinen Fällen constatirt hat. Ich hebe besonders die grosse Zahl der Mastzellen, hervor, auf welche Jadassohn zuerst hingewiesen hat, den Befund zahlreicher Mitosen im Rete Malpighii und auf den Mangel an Pigment in demselben, während dieses sich im Papillarkörper und der subpapillären Cutis zahlreich findet. Ich muss auf diesen Befund weiter noch eingehen, trotzdem ich ihn mit Jadassohn nicht in Beziehung zum Wesen der Pityriasis rubra bringen will, schon deshalb nicht, weil im ersten Falle zwar das Rete auch pigmentlos war, die Cutis jedoch keinen abnormen Pigmentreichthum aufwies.

In meinem zweiten Falle war der Befund sehr deutlich, weil ich erkrankte und gesunde Haut in denselben Schnitten vergleichen konnte; dort Mangel an Pigment in der Palissadenschichte der Epidermis und Anhäufung desselben in der papillären und subpapillären Cutis, hier Pigment in den Cylinderzellen des Rete und nur geringer Gehalt an Pigment in der Cutis.

Jadassohn hat im VII. Theile seiner Abhandlung, in welchem er die Pigmentverschleppung aus der Haut behandelt, seine Befunde von Pigmentirung der Lymphdrüsen mit dem Pigment, welches er in der Cutis gefunden hat, in Zusammenhang gebracht. Er spricht sich dafür aus, dass die Pigmentirung der Drüsen durch Verschleppung des Hautpigments entstanden ist. Er hebt besonders hervor, dass das Fehlen des Pigments im Epithel und das Vorhandensein einzelner Pigmenthäufchen auch in tieferen Theilen der Cutis den Gedanken fast unabweislich macht, dass das in der Cutis fertig gebildete Pigment statt

nach aussen nach innen fortgeschafft wird. Diese Umkehrung des meist eingeschlagenen Weges führt Jadassohn auf die fortdauernde Circulationsstörung zurück.

Meine Befunde in meinem zweiten Falle, besonders wo ich in den Schnitten gesunde und erkrankte Haut vor mir hatte, bestätigen diese Ansicht von Jadassohn. In dem gesunden Theile der Haut der einzelnen Schnitte finden wir die Palissadenschicht der Epidermis stark pigmentirt, dagegen kaum Pigment in der Cutis selbst, während umgekehrt in der kranken Haut die Epidermis vollständig pigmentlos, die Cutis sehr viel Pigment theils in Zellen, theils in Häufchen ziemlich tief aufwies. Man kann diesen Befund nicht anders erklären, als dadurch, dass das Pigment der Epidermis durch die Wucherung der Epidermis respective durch die Entzündung und Circulationsstörung der oberflächlichen Cutis nach innen wieder verschleppt worden ist.

Da ich keine Gelegenheit hatte, Drüsen zu untersuchen, kann ich nicht angeben, ob diese Verschleppung, wie in dem Falle von Jadassohn, bis in die Drüsen stattgefunden hat.

Die Drüsen in unseren zwei Fällen waren nicht besonders geschwollen, so dass wir eine Complication mit Tuberculose für unsere Fälle nicht constatiren können. Auch jetzt bei dem schon weit ausgedehnten Recidiv unserer zweiten Patientin sind die Drüsen nicht geschwollen.

Auch wiesen beide Patientinen bis jetzt keine weiteren Erkrankungen dar. Eine Beziehung der Pityriasis rubra zur Tuberculose kann ich deshalb nach meiner Erfahrung nicht bestätigen.

Andere ätiologische Momente zur Entstehung der Pityriasis rubra habe ich bei meinen Patientinnen auch nicht auffinden können.

Beide waren sonst gesunde Personen, auch von Seiten des Nervensystems war nichts krankhaftes zu eruiren, der Ernährungszustand war bei beiden Kranken gut.

Ebensowenig habe ich irgend einen Anhalt dafür gefunden, dass die Pityriasis rubra eine Infectionskrankheit wäre. Wir müssen auch hier wie bei vielen anderen Hautkrankheiten unsere

Unkenntniss über die Aetiologie, wie F. Hebra es schon gethan hat, bekennen.

Meine klinischen ebenso wie meine histologischen Befunde veranlassen mich, der Ansicht von Jadassohn (ich verweise auf Capitel VII über das Wesen der Pityriasis rubra l. c. 1892, pag. 283) beizustimmen, dass die Pityriasis rubra eine primäre Erkrankung der Epidermis mit secundärer entzündlicher Infiltration des Papillarkörpers ist.

Bericht über die Leistungen

auf dem

Gebiete der Dermatologie und Syphilis.

Erste internationale Conferenz zur Bekämpfung der Syphilis und der venerischen Krankheiten,

abgehalten zu Brüssel vom 4.—8. September 1899.

Bericht von Dr. **A. Blaschko**, Berlin.

Seit dem ersten internationalen medicinischen Congress zu Paris 1867, wo Crocq und Rollet über die Bekämpfung der Prostitution und die Prophylaxe der Syphilis Bericht erstatteten (s. Pick: dieses Archiv 1869, pag. 561), ist diese Frage nicht mehr von der Tagesordnung der medicinischen und dermatologischen Congresse gewichen. Wir finden sie 1873 in Wien, 1890 in Berlin auf den grossen internationalen Congressen, wir begegnen ihr zu wiederholten Malen auf den deutschen Naturforscherversammlungen, den italienischen und ungarischen Aerztetagen, zuletzt noch auf dem dermatologischen Congress zu Strassburg — aber sie bildet immer nur einen Punkt einer an wichtigen Fragen überreichen Tagesordnung, zwar oft in geistreicher und gehaltvoller Weise behandelt und zu einer angeregten Discussion führend, aber doch nie als Hauptzweck der ganzen Tagung in allen ihren Theilen von Grund aus vorbereitet und sorgfältig durchgearbeitet, so wie es uns die Brüsseler Internationale Conferenz in geradezu mustergiltiger Weise geboten hat. Aus jedem Culturlande Europas (ausser Oesterreich!) eine sorgfältige Enquête über den Stand der Prostitutionsfrage, sowie über die Verbreitung und Bekämpfung der venerischen Krankheiten — alles das in einem mächtigen Bande von über 900 Seiten niedergelegt, ein weiterer, ebenso starker Band, enthaltend die Berichte über die sechs zur Discussion gestellten Fragen, ein dritter Band mit werthvollen Mittheilungen aus den zu erörternden Gebieten. das war für die Mitglieder der Conferenz eine vielsagende Begrüssung; und Niemand hätte sich durch diese enorme Fülle von Material — thatsächlichem und kritischem — durchzuarbeiten vermocht, hätte nicht der vielgewandte Dubois-Havenith die meisten dieser Berichte schon lange vor Eröffnung der Conferenz, so wie sie erschienen, in Form loser Blätter den Mitgliedern zugesandt und durch diese wöchentlichen Sendungen förmlich zum Studium der Berichte angefeuert.

Und dieser monatelangen ernsten Arbeit, die so zu einem bleibenden Denkmal fachgenössischen Fleisses geworden ist, folgten Tage angestrengter, rühriger Discussionen innerhalb und oft noch ausserhalb der Sitzungen der Conferenz, bei denen die Geister oft leidenschaftlich

aufeinander platzten. War doch neben den eigentlichen Fachmännern — den Medicinern und Polizeibeamten — das im abolitionistischen Lager vorwiegende Laienelement auf der Conferenz sehr stark vertreten und verfocht seine Sache mit grosser Wärme.

Es hat unter uns Medicinern nicht an Stimmen gefehlt, die mit der Anwesenheit dieses Laienelementes nicht recht zufrieden waren und die inter pocula ihrer Unzufriedenheit deutlich genug Ausdruck gaben: „Diese Leute hätten auf einer Conferenz von Sachverständigen nichts zu suchen; sie hätten kein Urtheil über die medicinische Seite der Frage und gäben sich nicht einmal die Mühe, etwas davon zu verstehen". Nun, so einfach liegen, wie ich glaube, die Dinge doch nicht. Wenn schon andere Fragen der öffentlichen Hygiene oft in Gebiete des öffentlichen Lebens hinübergreifen, wo nicht der Mediciner allein das entscheidende Wort hat, so gilt das in viel höherem Grade von der Hygiene der venerischen Krankheiten, wo bei fast jeder Frage ethische, sociale, ökonomische, religiöse und politische Interessen neben den hygienischen in Frage kommen, so dass nur ein vorsichtiges Abwägen aller dieser Interessen zu vernünftigen Massnahmen führen kann. Und da den Wenigsten von uns Kenntnisse auf allen diesen Gebieten zu Gebote stehen, so scheint mir gerade hier das Zusammenwirken von Vertretern verschiedenartiger Kreise zweckdienlich, ja nothwendig. Von diesem Gesichtspunkte aus war sogar das Fehlen des nationalökonomischen und socialpolitischen Elementes auf der Conferenz ein entschiedener Mangel; die anwesenden Laien repräsentirten mehr einen — freilich nicht zu unterschätzenden — Theil der öffentlichen Meinung, als dass ihre Argumente stets von überzeugender Beweiskraft gewesen wären.

Die Verhandlungen selbst wurden von dem Staatsminister Lejeune, einem berühmten belgischen Juristen, in hervorragend geschickter Weise geleitet. Ein für uns Deutsche sehr fühlbarer Mangel war die fast bei allen Ausländern zu beobachtende Unkenntnis der deutschen Sprache. Darunter litten zweifellos die Deutschen am meisten, denn jeder Redner hatte das unangenehme Bewusstsein, von dem grössten Theil der Zuhörerschaft nicht verstanden zu werden. Meines Erachtens hätte man ruhig die Concession machen sollen, französisch, meinetwegen selbst schlecht französisch zu sprechen. Das Nationalbewusstsein, das bei einem internationalen Congresse am Platze sein mag, hätte auf der intimeren Conferenz dem praktischen Bedürfnis nach einer allgemein verständlichen Verhandlungssprache weichen sollen.

Von den sechs zur Discussion gestellten Fragen nahm die erste, welche sich mit der Wirksamkeit der üblichen Reglementirungssysteme beschäftigte, naturgemäss den weitesten Raum bei den Verhandlungen ein. Nicht nur, dass ihr die zwei ersten Verhandlungstage gänzlich gewidmet wurden, auch späterhin kamen die Redner immer wieder darauf zurück, mit Argumenten und Statistiken der eine die Wirksamkeit, der andere die Erfolglosigkeit der Reglementirung oder der Bordelle zu beweisen, und das, obwohl von allen Seiten zugegeben wurde,

dass die Statistik für die Beurtheilung dieser Frage leider keine ausreichende Unterlage bietet. Für seine Statistik glaubt natürlich Jeder eine Ausnahme machen zu müssen. Soviel lässt sich aber als das Schlussergebnis dieser mehrtägigen Debatten sagen, dass es zu der glänzenden Rechtfertigung der Reglementirung, die Manche von der Conferenz erwartet hatten, keinesfalls kam. Nicht nur, dass die Berichte, die aus den einzelnen Staaten eingelaufen waren, sehr wenig zu Gunsten derselben sprachen; auch in der Discussion wurden die dürftigen Resultate der heutigen Ueberwachung der Prostitution fast allseitig zugegeben. Die Abolitionisten gründeten hierauf ihre alte Forderung: gänzliche Abschaffung der Reglementirung. Unter ihren Anhängern befanden sich diesmal nicht wenige namhafte Aerzte, von den Franzosen nahmen Fiaux und Augagneur (der Nachfolger Diday's an der Antiquaille), von den Italienern Tommasoli, von den Norwegern der Stadtphysikus von Christiania, Behtzen, ihre Partei. Auch Hutchinson verwies auf die Fortschritte, die in England ohne Reglementirung gemacht seien; er schob dieselben auf die Hebung des allgemeinen intellectuellen und ethischen Niveaus der Bevölkerung, das wachsende Verantwortlichkeitsgefühl der männlichen Jugend, den zunehmenden Respect vor dem weiblichen Geschlecht, auf die bessere Vorbildung der Aerzte und die zunehmende hygienische Erkenntnis im Volke — er verspricht sich von solchen indirecten, langsam aber sicher wirkenden Mitteln mehr als von Polizeimassregeln, die in ihrer Wirkung oft unberechenbar sind.

Auf der anderen Seite kämpften in erster Linie Fournier und seine Schüler — die Aerzte von Dispensaire und von St. Lazare — für die Reglementirung, freilich in der von Fournier vorgeschlagenen gemilderten Form. Auch die Bordelle fanden noch einige Verfechter: Wolff (Strassburg), Troisfontaines (Lüttich) und Galewski legten eine Lanze für sie ein. Ueberraschend und fast wie eine neue Entdeckung wirkte die schon von Sperk längst gefundene, diesmal aber von mehreren Schülern Fournier's glänzend bestätigte Thatsache, dass weitaus die meisten und infectiösesten Manifestationen der Syphilis bei den jugendlichen, noch gar nicht oder erst kurze Zeit eingeschriebenen Prostituirten zu finden sind, während das Gros der Eingeschriebenen relativ gesund ist. Die Polizei lässt eben die jugendlichen Anfängerinnen, die „Halben", gewöhnlich laufen, weil sie (und zwar bei vielen mit Recht) annimmt, dass sie noch besserungsfähig sind, schreibt nur die zweifellos gewerbsmässigen Prostituirten ein und untersucht diese jahraus, jahrein, obwohl sie den Höhepunkt der Gefährlichkeit längst überschritten haben.

Man würde es gar nicht verstehen, weshalb die Polizei ein solches Quantum verhältnismässig wenig lohnender Arbeit an diese Prostituirten verschwendet, wenn sie nicht ein ausserordentlich lebhaftes sitten- und criminalpolizeiliches Interesse an diesen Mädchen hätte. Das gibt auch eine Erklärung für die Hartnäckigkeit, mit welcher die Polizei an der jetzigen Form der Ueberwachung — der Einschreibung — festhält und sich allen Reformen, welche die rein hygienische Seite der Ueberwachung in den Vordergrund stellen, widersetzt.

Dank dem Geschick Fournier's, der jedesmal, wenn die Gegensätze zwischen Reglementaristen und Abolitionisten in schrillen Misston auszuklingen drohten, eine Wendung fand, die hüben und drüben acceptabel schien, gingen für diesmal die feindlichen Brüder leidlich friedlich auseinander. Sieht man freilich die gefassten Resolutionen näher an, so bemerkt man, dass die eigentliche Kernfrage der Conferenz — die Ueberwachung der Prostitution — mit grosser Vorsicht umgangen und auch nicht mit einem einzigen Worte erwähnt wurde.

Statt dessen bewegen sich die gefassten Resolutionen alle auf neutralem Gebiet und fordern viele schöne Dinge, die zum Theil wohl noch lange fromme Wünsche bleiben werden.

So fordert Resolution I von den Regierungen die „absolute" Unterdrückung der Prostitution der Minderjährigen „mit allen Mitteln". Wie die Regierungen das machen sollen, ist schwer zu sagen. Sollen sie alle Minderjährigen, die im Verdacht der Prostitution stehen, bis zur Grossjährigkeit einsperren und sie erst dann, nachdem sie nunmehr für dies schöne Gewerbe die nöthige Reife erlangt haben, auf das Publicum loslassen? Ein etwas kostspieliges Experiment, dessen Durchführung wohl einigen Schwierigkeiten begegnen dürfte und, wenn gelungen, blos den Erfolg hätte, das Durchschnittsalter der Marktwaare um ein paar Jahre heraufzuschrauben. Oder soll man die gewerbliche Unzucht Minderjähriger bestrafen? Und wenn, wen soll man bestrafen? Die minderjährigen Mädchen selbst, die Männer, die sich mit ihnen abgeben, die Eltern und Vormünder, denen sie davon gelaufen, die Hauswirthe, bei denen sie sich eingemiethet — oder alle zusammen? Und soll man die Mädchen ein für alle mal oder für jeden Einzelfall bestrafen, und inzwischen Tag und Nacht auf Strassen und Gassen ihren Lebenswandel verfolgen?

Nur wenig mehr in die Tiefe geht Resolution IV, welche von den Vormündern verlangt, dass sie sich nicht nur um die materiellen Interessen ihrer Mündel, sondern auch um deren moralische Erziehung kümmern und dass Eltern, Lehrer und Erzieher der Jugend Selbstbeherrschung und Respect vor dem weiblichen Geschlecht beibringen sollten.

Auch Resolution VII, welche Unterweisung der Jugend über die Gefahren der Prostitution und der ökonomischen Krankheiten, Resolution V, welche strenge Bestrafung der Zuhälter fordert, treffen alle nicht den Kernpunkt der Frage: Solange das Bedürfnis nach Prostitution unvermindert bleibt, solange wird dieses Bedürfnis in irgend einer Form nach Befriedigung lechzen; und jedes Bestreben, die Prostitution zu vermindern, kann nur davon ausgehen, dieses Bedürfnis herabzusetzen. Hier kommen neben den wirthschaftlichen Verhältnissen, die ja das Ausschlaggebende sind, tausende von Imponderabilien in Betracht, die wir meist gar nicht beeinflussen können. Mit kleinen Mittelchen ist hier gar nichts gethan.

Von den übrigen Resolutionen der Conferenz verdient besondere Erwähnung Resolution VIII, welche, von der Erkenntnis ausgehend,

dass die bisherigen Statistiken wegen ihres Mangels an Einheitlichkeit und wegen der vielfach angewandten schlechten Rechnungsmethoden eine richtige Vorstellung über die thatsächlichen Verhältnisse meist gar nicht ermöglichen, fordert, dass für alle Länder die Statistik der venerischen Krankheiten nach einheitlichen Grundsätzen zu führen sei. Dass hierbei der von Sperk eingeschlagene Weg der Zählung mittelst individueller Zählkarten der einzige sei, der zu fehlerlosen Ergebnissen führe, wurde allgemein zugegeben.

Resolution II fordert auf Fournier's Vorschlag die Gründung einer „Societé de Prophylaxie sanitaire et morale" mit dem Sitz in Brüssel, dreijährig wiederkehrenden Vereinigungen (die nächste 1902 zu Brüssel) und einem eigenen, alle drei Monate erscheinenden Organ. Resolution VI ist nur eine Wiederholung einer gleichlautenden Resolution der British Medical Association, welche Erhebungen über die Frequenz der venerischen Krankheiten und über die Massnahmen zu ihrer Bekämpfung fordert.

Resolution III ist eine alte, stets wiederkehrende und leider noch immer nicht zur Verwirklichung gelangte Forderung unserer Fachgenossen: Obligatorischer Unterricht der Mediciner in der Syphilidologie, sowie Prüfung in diesem Fach beim ärztlichen Staatsexamen und zwar durch einen Syphilidologen.

Wollte man die Leistungen der Conferenz nach den gefassten Resolutionen beurtheilen, so würde man ein sehr falsches Bild von ihr bekommen. Ihre Hauptleistung war — nächst der Ansammlung eines grandiosen statistischen Materials — eine gründliche Kritik dieser Statistik; es wird in Zukunft nicht mehr möglich sein, in der bisher leider noch vielfach geübten und beliebten Weise Statistik der venerischen Krankheiten zu treiben. Zu einer eingehenden Kritik der Mängel der heutigen Reglementirung — auf administrativem und medicinischem Gebiet — kam es während der Verhandlungen nicht, während die Berichte von Fiaux, Finger, Jadassohn u. A. in dieser Beziehung eine Fülle von werthvollem, kritisch verarbeitetem Material enthielten. Auch die zahlreichen Reformvorschläge, die in den einzelnen Berichten niedergelegt waren, wurden leider gar nicht ernsthaft discutirt. Die meisten Vorschläge bewegten sich in der Richtung, die in Frankreich von Fournier, in Deutschland von Neisser und mir stets vertreten wurde: Loslösung der sanitätspolizeilichen Ueberwachung von der sittenpolizeilichen, Umgestaltung dieser Ueberwachung in einen rein ärztlichen Act durch Verlegung der Untersuchung in die Hospitäler, Verbindung derselben mit klinischer und ambulatorischer Behandlung, Unterstellung der ganzen Untersuchung unter den behandelnden Krankenhausarzt.

Radicaler sind Vorschläge wie der Mireurs, der die casernirte Prostitution sehr streng, die freiwohnende überhaupt nicht überwacht wissen will — damit das Publicum wisse, wo es gesunde Waare finde — der Stern's, der den venerischen Prostituirten die Beibringung von Gesundheitsattesten, ausgestellt von besonders dazu angestellten Specialisten, auferlegt, eine

Forderung, die neuerdings von verschiedenen Seiten (z. B. von Severus in seiner Brochüre: Prostitution und Staatsgewalt) erhoben worden ist, die aber den allgemein herrschenden Tendenzen, Untersuchung und Behandlung in einer Hand zu centralisiren, entgegenwirken würde. Auch Kromayer wiederholte seinen utopistischen Vorschlag, jeden Syphilitischen, Mann oder Weib, mit einem medicinischen Steckbrief zu versehen und einer ärztlich-polizeilichen Aufsicht zu unterwerfen. An derartigen Vorschlägen, die unter fröhlicher Ignorirung der realen Verhältnisse einen nirgendwo realisirbaren hygienischen Idealzustand construiren, war überhaupt kein Mangel. Mehr Beachtung verdient schon der im Auftrage der norwegischen Regierung von einer Specialcommission ausgearbeitete Gesetzentwurf, der in diesem October dem Storthing zur Berathung vorgelegt werden sollte. Nach diesem Entwurf sind alle Personen beiderlei Geschlechtes einer zwangsweisen Untersuchung unterworfen, die zu einer Freiheitsstrafe verurtheilt, in Haft genommen, oder wegen Trunkenheit arretirt sind; ferner können derselben unterzogen werden Personen, die angeklagt sind wegen Uebertragung einer Geschlechtskrankheit, Ent- oder Verführung Minderjähriger, Kuppelei, Verletzung der öffentlichen Sittlichkeit oder Vagabondage. Andere Personen, die als venerisch denuncirt werden, müssen ein ärztliches Attest beibringen. Für die geschlechtskrank Befundenen kann die Gesundheitscommission regelmässige Untersuchungen, eventuell zwangsweise Hospitalisirung anordnen. Aus den Krankenhäusern gebessert Entlassene können veranlasst werden, weiterhin regelmässige Gesundheitsbescheinigungen beizubringen. Die Aerzte haben die Pflicht, bei ihren Patienten jedesmal die Infectionsquelle zu ermitteln und sie der Gesundheitscommission mitzutheilen. — Diese und ähnliche Bestimmungen sind in der Praxis noch nicht erprobt; für unsere grossen Weltstädte würden sie wohl schwerlich durchführbar sein.

Auf die zahlreichen übrigen Vorschläge einzeln einzugehen, würde zu weit führen; wir müssen schon auf die im Druck niedergelegten und hoffentlich demnächst auch im Buchhandel erscheinenden „Verhandlungen" der Conferenz verweisen, deren Studium ohnehin für jeden, der sich in Zukunft mit der Syphilisprophylaxe beschäftigen will, unerlässlich sein wird. Besonders hervorheben will ich heute nur noch die beiden ausgezeichneten Referate von Finger und Jadassohn, welche zahlreiche wohl discutirbare Neuerungen enthielten. Freilich haben auch diese beiden Autoren einen Vorschlag allen Ernstes wieder aufgenommen, der in den letzten Jahren schon wiederholt aufgetaucht, aber noch nie mit einer solchen Gründlichkeit verfochten worden ist: Die Unterbringung der syphilitischen Prostituirten während der Dauer der Infectiosität (nach Finger für 2 Jahre) in besondere Asyle; Jadassohn, der sich diesem Vorschlage anschliesst, plaidirt auch für die Unterbringung schwer oder nicht heilbarer tripperkranker Prostituirter in diese Asyle.

Es verlohnt sich, einmal dieses Project etwas näher zu beleuchten, nicht nur, weil es diesesmal von so fachkundiger Seite vertreten wird, sondern weil es — utopistisch, wie es ist — mir besonders charakteristisch scheint für die Art und Weise, wie wir Dermatologen manchmal Weltverbesserungspläne machen.

Nehmen wir z. B. die Stadt Berlin mit ihren 5000 eingeschriebenen Prostituirten, von denen jährlich 1000, in 2 Jahren also fast 2000 an Lues erkranken. Wenn man die unheilbar Gonorrhoischen hinzurechnet, müsste somit ein solches Asyl für mindestens 2000 Personen Platz haben. Nehmen wir an, die Stadt Berlin würde sich den Luxus leisten, ein solches Asyl für venerische Dirnen zu schaffen, eine Anstalt, deren Einrichtung viele Millionen verschlingen und weiterhin alljährlich mindestens 3—4 Millionen Mark Unterhaltungskosten erfordern würde — welchen Charakter würde wohl solch eine Anstalt haben? Man kann füglich 2000 körperlich sonst gesunde Mädchen nicht jahrelang herumlaufen lassen, ohne sie zur Arbeit anzuhalten; wir hätten also — wie wir es auch einrichteten — schliesslich doch das „Arbeitshaus", in dem beständig 40% der Prostituirten auf ihre Immunität warteten. Würden die Prostituirten sich nicht mit allen Mitteln dieser für sie geradezu entsetzlichen Strafe zu entziehen, und, einmal eingefangen, mit List oder Gewalt auszubrechen suchen? Ohne ein Heer von bewaffneten Aufsehern würde es da nicht abgehen; Zuhälter- und Verbrecherthum würden dadurch geradezu gezüchtet werden. Und man könnte sich, wenn man überhaupt etwas erreichen will, gar nicht einmal darauf beschränken, die eingeschriebenen Dirnen dem Asyl zuzuführen, sondern müsste (siehe die obigen Ausführungen) gerade die gelegentlich aufgegriffenen Anfängerinen, die kaum die Bahn des Lasters betreten haben, auf Jahre hinaus mit diesen zusammen einsperren (Berührungen sind da gar nicht zu vermeiden) und diesen so jede Möglichkeit nehmen, zu einem ehrlichen Berufe zurückzukehren. Oder soll gleichzeitig mit der physischen Besserung auch eine moralische Besserung verquickt werden? Nun, ich glaube nicht, dass man sich davon viel versprechen dürfte. Für die Oeffentlichkeit aber würden diese Institute mehr noch als die heutige Reglementirung — und auch mit grösserem Rechte — dem Vorwurf ausgesetzt sein, dass sie nur dazu dienten, der männlichen Jugend gesunde Waare zuzuführen. Keine politische Partei würde je die gesetzliche Grundlage für eine solche Anstalt schaffen, keine Stadtverwaltung je die Mittel dafür bewilligen. Aber angenommen, es liesse sich irgendwo in der Welt die Einrichtung solcher Asyle durchsetzen, was wäre damit für die Syphilisprophylaxe erreicht? Da mit der Sequestrirung von 40% der Prostituirten in einer beliebigen Grossstadt das Bedürfnis nach Prostitution noch nicht um 40% herabgesetzt wäre, so würde dies Bedürfnis zum kleineren Theile durch die restirenden 60% gedeckt. Diese 60% würden natürlich auch stärker in Anspruch genommen und schneller durchseucht werden. Zum grösseren Theil würde das Bedürfnis gedeckt werden, indem aus der nicht gewerbsmässigen Prostitution und aus den

jüngeren Altersclassen frisches (d. h. bisher gesundes) Material nachströmte. Wir hätten also in dieser Sequestrirung ein vorzügliches Mittel zur Vermehrung der Prostitution. Wenn Jadassohn meint, das stimme nur für die beiden ersten Jahre; wenn nach 2 Jahren die nunmehr gesunden Mädchen wieder entlassen werden, so würde sich das wieder ausgleichen — so ist das natürlich ein Rechenfehler. Es sind eben beständig 40% der Prostituirten sequestrirt, die für den Markt nicht in Betracht kommen; auf die Dauer richtet sich dieser so ein, als ob die fehlenden 40% nicht da wären. Und dabei bleibt es immer noch zweifelhaft, ob nicht die männliche Jugend dem jungen Nachwuchs den Vorzug vor dem im Asyl conservirten Material geben wird — und man müsste (damit die Rechnung stimmt) hoffen und wünschen, dass keine der Asylistinnen sich inzwischen durch die im Asyl vorgenommenen moralischen Besserungsversuche ihrem Gewerbe hat abspänstig machen lassen.

Aber das Wichtigste: die eingesperrten Mädchen sind gar nicht so gefährlich, wie sie geschildert werden. Sie sind infectiös ja nur in relativ kurzen Zeiträumen, wo sie nässende Haut- und Schleimhautplaques haben (und während dieser Zeit werden sie ja auch jetzt schon internirt); in den langen freien Intervallen sind sie nicht nur wenig gefährlich, sondern selbst ungefährlicher als die Gesunden; denn sie sind immun und können nicht wie diese von syphilitischen Männern inficirt werden. Also auch von rein hygienischem Standpunkt eine Massregel von höchst zweifelhaftem Werth!

Es liessen sich noch zahlreiche Argumente gegen diese Syphilisasyle vorbringen, Einrichtungen, die in socialer Beziehung meines Erachtens geradezu Ungeheuerlichkeiten darstellen würden; aber ich denke, das Gesagte wird genügen, ernste Zweifel an der Realisirbarkeit derselben zu erwecken.

Aber man muss zu solchen Utopien kommen, wenn man — und dieser Vorwurf trifft uns Alle in gleicher Weise — die Syphilis immer nur als pathologisches und nicht als sociales Phänomen zu betrachten gewohnt ist und wenn man in dieser einseitigen Betrachtungsweise Heilmittel und Reformen einzig aus dem Wesen des Krankheitsbildes herausconstruirt ohne Rücksicht auf den socialen Organismus, an dem die Syphilis leider einen ebenso bösartigen wie integrirenden Bestandtheil bildet.

Aus diesem Grunde kann ich auch in der Anwesenheit von Nichtmedicinern auf der Conferenz kein so grosses Unglück erblicken. Mögen ihre Argumente auch oft nicht sehr stichhaltig sein, die Nothwendigkeit sie zu widerlegen, sich in die Denk- und Anschauungsweise der Laien hineinzuversetzen und mit ihr zu rechnen, kann nur günstig wirken. Das Studium der Conferenzacten wird nach dieser Richtung hin manchem von uns neue Gesichtspunkte entrollen; und wenn die nächste Conferenz — anno 1902 — noch mehr Nichtdermatologen in Brüssel sehen sollte, so weiss ich noch nicht, ob ihr das zum Schaden gereichen würde.

Bericht über die Verhandlungen der 71. Versammlung Deutscher Naturforscher und Aerzte zu München.

Von

Dr. **A. Jesionek**, München.

I. Combinirte Sitzung der Abtheilung für Dermatologie und der für innere Medicin am 19. September.

1. **Jessner**, Königsberg: „Ueber die Beziehungen innerer Vorgänge zu den Pigmentanomalien der Haut".

Das Thema ist dahin zu begrenzen, dass einerseits die regressiven Pigmentveränderungen und die homologen Hyperchromasien unter Ausschluss der heterologen (Icterus, Argyrie u. s. w.) in Frage kommen, andererseits Pigmentanomalien, die in Folge innerer Vorgänge auf directem Wege ohne Zwischenstufe irgend einer Dermatose zu Stande kommen, behandelt werden. Vorausgeschickt wird vom Redner eine kurze Darstellung der Abhängigkeit der normalen Pigmentbildung von der Blutversorgung und der Innervation. Die verschiedenen Anschauungen über die Pigmentbildung aus dem Hämoglobin, die diesbezüglichen histologischen, embryologischen, chemischen Beweise werden erörtert, die Abgrenzung des Hämosiderin, der Schwefelgehalt des Melanin in ihrer Bedeutung gewürdigt. In gleicher Weise wird die Abhängigkeit der Pigmenterzeugung von der Innervation unter Berücksichtigung der Beobachtungen am Thier kurz skizzirt. Bei der Behandlung der Hauptfrage: „Welche inneren Leiden können Pigmentanomalien bewirken und auf welchem Wege?" bespricht Redner zunächst die sogenannten Blutkrankheiten: Chlorose, Leukämie, Pseudoleukämie, und schliesst daran von sicher hämatogenen Pigmentanomalien die Malaria-Melanose und den Diabète broncé, zwei sichere Hämosiderosen, wenn auch die Eisenreaction im Pigment nicht immer gelingt. Neurogen entstehen Farbenveränderungen der Haut bei zahlreichen Leiden des Cerebrospinalsystems: Tabes, progressive Muskelatrophie, Hirntumor, periphere Neuritis, Syringomyelie, Chorea u. s. w. Fast stets handelt es sich um Pigmentschwund, nur die Hemiatrophia facialis zeigt zuweilen auch Pigmentvermehrung.

Atrophie des Pigments und der Haut gehen nicht immer parallel. Als neurogen gelten auch die Flecke beim Chloasma uterinum (Reflex?) Dasselbe gilt auch von den Flecken bei Influenza, Typhus etc., während die bei Lepra auftretenden wahrscheinlich meistens Folgen einer minimalen leprösen Infiltration sind, die secundär die Neuritis auslöst. Ob die Pigmentflecke und die Leukopathie bei der Syphilis, soweit sie ohne vorausgegangene Efflorescenzen entstehen, neurogen sind, ist schwer zu entscheiden. Nach einem kurzen Hinweis auf die Pellagra bespricht der Redner die Melanodermie bei dem Morbus Addisoni, erörtert die hämatogenen und neurogenen Theorien und warnt vor der Erklärungsweise, die darauf hinausgeht, die Nebennieren ganz auszuschalten und lediglich das Nervensystem verantwortlich zu machen.

2. **Schuster**-Aachen: „Mercureinreibungen und Mercureinathmungen. Redner wendet sich gegen die in letzter Zeit vielfach vertretene Anschauung, dass die Einreibungscur nichts anderes sei als eine Einathmungscur. Auf Grund eigener experimenteller Untersuchungen, durch welche er die Absorption des Quecksilbers durch die Haut unabweislich erwiesen zu haben glaubt, gelangt Sch. zu dem Resultat, dass die Einreibungscur durch Einathmung vielleicht unterstützt und verbessert werden kann, niemals aber durch dieselbe ersetzt werden wird.

In der **Discussion** zum Vortrage Schuster's erinnert Matzenauer-Wien an den histologischen Nachweis des in die Haut eingeriebenen Quecksilbers in den Follikeln seitens Neumann. Auch auf Grund klinischer Beobachtungen stellt sich Matzenauer auf den Standpunkt, dass die Hg-Einreibungscur nicht eine einfache Hg-Inhalationscur sei.

II. Combinirte Sitzung der Abtheilung für Dermatologie und der Abtheilung für Gynaecologie und Geburtshilfe.

3. **Neuberger**-Nürnberg: „Gonorrhoe und Eheconsens".

N. betont zunächst, dass in der neueren Zeit durch die Veröffentlichungen von Behrend und Kromeyer die alte und bis dahin allgemein anerkannte Neisser'sche Lehre etwas erschüttert worden sei. Trotzdem müsse an derselben unbedingt festgehalten werden. Nur der mikroskopische Nachweis der Gonococcen in zahlreichen, immer wieder vorzunehmenden Untersuchungen kann über die mehr oder weniger fortgeschrittene Heilung einen Aufschluss geben. Auch die Ansicht der Endoskopiker, dass lediglich durch die Endoskopie eine richtige Behandlung einer Gonorrhoe möglich sei, ist nicht richtig. Es wird gewiss Fälle geben, wo die Endoskopie unerlässlich ist, aber es sind das gewiss nur sehr wenige. Was die Dehnungsbehandlung bei frischer Gonorrhoe anlangt, so ist dieselbe durchaus nicht gleichgiltig, es ist nicht unwahrscheinlich, dass durch eine solche Dehnung die Gonococcen aufs neue in das Gewebe hineingebracht werden. Der Eheconsens muss von dem Ausfall der mikroskopischen und bacteriologischen culturellen Untersuchung abhängig gemacht werden. Man braucht nicht so weit zu gehen

wie Finger und auch das Fehlen von Eiterkörperchen zur Bedingung zu machen, denn es gibt fraglos auch Urethritiden ohne Gonococcen, welche also auch keine Gonorrhoe zu erzeugen vermögen. N. hebt hervor, dass die Gonococcen allerdings sehr versteckt sitzen können, so dass sie sehr schwer zu finden sind. Er macht besonders auf die von ihm zuerst betonten alveolär gebauten Schleimflocken, gewöhnlich kommaförmiger Gestalt aufmerksam, in welchen sich fast stets noch Gonococcen nachweisen lassen. Der Eheconsens ist also fraglos nur von dem Ausfalle der mikroskopischen Untersuchung abhängig zu machen. Nur wenn diese viele Male wiederholt unter Beobachtung der angeführten Punkte kein Resultat ergibt, dann kann der Fall als ungefährlich betrachtet werden.

Wertheim-Wien: „Ueber das Verhalten des Gonococcus auf künstlichen Nährböden".

Dem Redner ist der grosse Unterschied zwischen der so verhängnissvollen, klinisch festzustellenden Widerstandsfähigkeit der Gonococcen und ihrer angeblichen Hinfälligkeit bei künstlicher Züchtung aufgefallen. Zunächst unterwarf er die Widerstandsfähigkeit gegen hohe Temperaturen einer eingehenden Prüfung und fand, dass der Gonococcus auf geeigneten Nährböden Temperaturen von 38 bis 42 Grad gut erträgt. Demnach dürfte die von einigen Autoren beobachtete Beseitigung der Gonorrhoe bei gleichzeitig bestehender fieberhafter Erkrankung auf eine Toxinwirkung, nicht auf die erhöhte Temperatur zurückzuführen sein. Der Nährboden muss aus menschlichem Serum und Fleischwasser-Peptonagar bestehen. Nicht jedes Serum ist geeignet, hier kann nur Ausprobiren zum Ziele führen; ebenso kommt es ungemein auf den Peptongehalt des Agar an. Genauere Angaben darüber zu machen ist Redner nicht in der Lage. Des weiteren untersuchte W. die Lebensdauer der Gonococcen. Die Untersuchung hat ergeben, dass die Culturen 8—10 Monate lebensfähig bleiben können. Diese Lebensdauer gilt nicht als Regel, aber sie ist beobachtet. Voraussetzung für die lange Lebensdauer der Culturen ist, dass sie vor Austrocknung bewahrt bleiben. Redner fand nun bei derart alten Culturen, welche sich sehr wohl noch weiterimpfen liessen, mikroskopisch keine Gonococcen mehr vor, sondern die oft beschriebenen Involutionsformen, so dass er zu dem Schlusse kommen musste, es gibt noch lebende Involutionsformen, welche aber mikroskopisch nicht als Gonococcen agnoscirbar sind. Diese Thatsache wäre von der allerhöchsten Bedeutung für die Beurtheilung der Heilungsresultate und würde allerdings unsere Sicherheit sehr untergraben. Dann könnte man vielleicht von einer latenten Gonorrhoe sprechen, unsere therapeutischen Massnahmen müssten dann ganz andere werden.

Discussion zu diesen beiden Vorträgen: Barlow-München bezweifelt, dass die von Wertheim gefundenen Involutionsformen beim Menschen eine Gonorrhoe erzeugen können; das müsse erst durch eine Impfung erwiesen sein, eher habe man keine Veranlassung, sich um diese Formen sonderlich zu kümmern.

Broese-Berlin findet durch Wertheim's Untersuchungen seine schon früher mitgetheilten Ansichten vollauf bestätigt. Wertheim-Wien hält eine Impfung auf den Menschen nicht für nöthig. Er gibt zu, dass den aus den Involutionsformen sich entwickelnden Gonococcen eine geringere Virulenz eigen sein könne, es ist aber nicht ausgeschlossen, dass sich diese Virulenz im Laufe der Zeit wieder herstelle.

III. Sitzung der Abtheilung für Dermatologie am 19. September.

5. **Rille**-Innsbruck: „Ueber Leukoderma in Folge von Psoriasis vulgaris."

Vortragender hat sein Augenmerk darauf gerichtet, festzustellen, ob das Leukoderma wirklich allein Folge einer syphilitischen Erkrankung sei oder ob es auch als Begleiterscheinung anderer Krankheiten vorkomme, eine Frage, die deshalb von grosser Bedeutung ist, weil das Leukoderma heute noch als unabweisliches charakteristisches Zeichen für Lues angesehen zu werden pflegt. Redner hat bisher 10 Fälle beobachtet, wo das Leukoderm seine Ursache nicht in einer luetischen Erkrankung, sondern in einer bestehenden Psoriasis hatte. Redner schildert ausführlich das klinische Bild und weist auf die differential-diagnostische Bedeutung hin. Der Vortrag wurde durch eine grosse Reihe sehr schöner bildlicher Darstellungen des in Frage stehenden Krankheitsbildes erläutert.

Caspary-Königsberg hat jüngst auch einen Fall von Leukoderma psoriaticum beobachtet; er weist auf die grossen Differenzen hin, welche sich bei der Auffassung des Leukoderma syphiliticum zeigen. Dasselbe kann entstehen nach voraufgegangenen syphilitischen Effloreszenzen; es kann sich um eine theilweise Pigmentanhäufung handeln.

Matzenauer-Wien zeigt die bildliche Darstellung eines Falles von Psoriasis mit ausgedehnten vitiligoartigen Flecken; ferner einen Fall von Psoriasis nigra, beruhend auf einer gleichzeitig bestehenden Malaria-Melanose. Des Weiteren weist Redner auf die von den Franzosen beschriebene sogenannte Pigmentsyphilis hin, bei welcher es sich nicht um Leukoderma, sondern um Melanoderma handelt. Redner glaubt, dass sich das Leukoderma nur an den Stellen entwickle, wo früher syphilitische Effloreszenzen ihren Sitz hatten.

Neuberger-Nürnberg hat einen Fall von Pigmentsyphilis gesehen und einen Fall von Pigmentirung nach Lichen planus.

Jessner-Königsberg betont, dass es interessant sei, festzustellen, ob das Leukoderma psoriaticum nur dann auftritt, wenn Arsen gebraucht war, denn es sind nach Arsengebrauch auch einzelne Fälle von Leukopathien beobachtet worden.

Löwenheim-Breslau: An der Breslauer Klinik sind mehrere Fälle von Leukoderma nach Psoriasis beobachtet worden, welche nicht einer Arsenbehandlung, sondern einer Chrysarobinbehandlung unterworfen worden waren.

Unna-Hamburg: Ich habe mir die Weisse der Flecken auf Contrastwirkung zurückgeführt, aber unterscheide streng eine Pigmentsyphilis, die vollkommen unabhängig ist von präexistirenden entzündlichen Efflorescenzen und ihren eigenen Decursus mit intermediären netzförmigen Pigmentbildungen besitzt, von der localisirten Depigmentirung syphilitischer Efflorescenzen. Nur diese letztere Form entspricht der von Rille geschilderten Depigmentirung nach Psoriasiseffloreszenzen, welche er nach eigenen sporadischen Fällen seinerseits vollinhaltlich, soweit es das klinische betrifft, bestätigt.

Rille-Innsbruck: Den von Matzenauer in Abbildung gezeigten Fall glaube ich als Vitiligo neben Psoriasis und nicht durch Psoriasis ansehen zu müssen, doch lässt sich ohne Besichtigung des Falles selbst dies schwer sagen. Bezüglich der Genese des Leukoderma syphiliticum möchte ich daran festhalten, dass es sich im Anschluss an specifische Efflorescenzen entwickelt. Die differential-diagnostische Bedeutung der Depigmentirung nach Psoriasiseffloreszenzen ist namentlich dann wesentlich, wenn Combinationen von Syphilis und Psoriasis, wie nicht selten, vorliegen.

6. **Risso**-Genua: „Ueber Sphagnol bei einigen Hautkrankheiten."

Sphagnol ist Corba-Oel, gewonnen bei der Destillation der Corba, von schwarzer Farbe, von unangenehmem Geruche, von der Consistenz der Vaselina alba; bei 37° wird es dünnflüssig; es besteht hauptsächlich aus Benzol, Anthracen, Naphta, Phenol, Chresilol und Chreosol. Den Namen Sphagnol gaben die Engländer dem Oele nach einem Bestandtheile der Corba, dem Sphagnum; die Engländer haben eine 10%ige Sphagnolseife hergestellt und dieselbe gegen Acne, Herpes tonsurans, Rosacea, Eczem und Psoriasis empfohlen. Auf Grund seiner Untersuchungen der chemischen Bestandtheile und der Eigenschaften des Sphagnols sah sich R. veranlasst, klinische Untersuchungen anzustellen bei der Therapie der Scabies, des Eczems, der Trichophytie, des Favus und der Psoriasis. Bei Scabies lässt er an zwei Tagen hintereinander das Oel tüchtig einreiben, eine Stunde lang, bei den Pilzaffectionen und bei Psoriasis mit einem groben Pinsel wiederholt jeden zweiten Tag auftragen wie Chrysarobin. Er unterscheidet zweierlei Arten, das „schwere Sphagnol", das Oel mit allen seinen Paraffinen und das Sphagnol. turbinat., das von den Paraffinen vollkommen befreit ist. Das erstere zieht er für die Scabiesbehandlung vor. Auf Grund zahlreicher Beobachtungen kommt er zu dem Resultate, dass das Sphagnol bei Scabies in den Spitälern dem Perubalsam vorzuziehen sei, da es rascher wirke als dieses und ausserdem billiger sei. Nicht nur tödtet es sehr rasch die Milbe, sondern bewirkt auch ein promptes Abheilen aller eczematöser Reizung, der Excoriationen u. s. w. In der Behandlung des chronischen Eczems ist Sphagnol als gleichwerthig zu betrachten den bisher bekannten besten Mitteln, Theer und Ichthyol. Gegen die Pilzaffectionen der Haut bringt es denselben Nutzen wie das Chrysarobin, ohne dessen reizende Nebenwirkung zu entfalten. Schmerzlindernd und heilend hat es sich erwiesen bei Brandwunden. Von der beträchtlichen antiseptischen Eigenschaft des Präparates verspricht sich

R. grosse Resultate. Doch sind die diesbezüglichen Untersuchungen noch nicht abgeschlossen.

7. **Kopp**-München stellt ein Mädchen vor mit „spontaner Gangrän der Haut einer Hand."

Es handelt sich um ein junges, offenbar sehr hysterisches Mädchen, welches schon seit langer Zeit auf dem linken Handrücken eine nicht zur Heilung zu bringende Wunde von 5 Cm. Durchmesser hat, auf welcher sich stets wieder von Neuem brandige Schorfe abstossen.

Unna-Hamburg hält die Affection für arteficiell und empfiehlt suggestive Behandlung.

IV. Combinirte Sitzung der Abtheilung für Kinderheilkunde und der für Dermatologie am 19. September.

8. **Rille**-Innsbruck: „Ueber die Behandlung des Eczems im Kindesalter."

In grossen Zügen schildert R. die Behandlung des Kindereczems, wie sie sich ihm selbst als die beste bewährt hat, ohne auf die zahllosen sonst noch angegebenen therapeutischen Methoden einzugehen. Vor allem stellt er die Prognose als eine durchwegs gute hin. Das grösste Gewicht legt er auf die Application der bezüglichen Verbände u. s. w. durch den Arzt selbst. Hinsichtlich der Streupulver gibt er bei Kindern entschieden den mineralischen den Vorzug vor den aus dem Pflanzenreiche stammenden. Von den Salben bevorzugt er die Hebra'sche Diachylon-Salbe und die Salicylsalben, ebenso die Lassar'sche Zinkpaste nach der Modification Kaposi's. Für geeignete Fälle empfiehlt er den Leberthran, welchem in steigender Dosis Theer zugesetzt werden kann. Als zur Zeit bestes Ersatzmittel für den Theer erachtet er einen Anthrarobinfirniss. Eingehende Erörterung erfahren schliesslich noch die besonderen Localisationen des Eczems, soferne sie eine specielle Technik erfordern.

Discussion: Trumpp-München sieht den Hauptgrund, weshalb oft die beste Eczemtherapie in der Privatpraxis scheitert, darin, dass die Eltern sich nicht entschliessen können, die Kinder so zu fesseln, dass ein Kratzen im Gesicht, am Rumpf nicht möglich ist. T. empfiehlt die Anwendung der von Eversbusch-Erlangen in die Therapie eingeführten Schutzärmel. Zwischen zwei entsprechend lange, vom unteren Drittel des Oberarms bis zum Handgelenk reichende Stücke groben Tuches werden zwei oder drei mässig starke Holz- oder Fischbeinstäbe eingenäht. Die Schutzärmel werden mittelst Haften und Schnur befestigt und so angelegt, dass die Stäbe in die Ellenbeuge zu liegen kommen. Damit ist die Möglichkeit des Kratzens den Kindern benommen.

Hochsinger-Wien unterscheidet in der Eczemtherapie zwischen Säuglingen und älteren Kindern. Bei Säuglingen hält er die Prognose für wesentlich besser als bei den älteren Kindern. Nässenden Intertrigo behandelt er nicht mit Puder, sondern zuerst mit Zinköl und später mit dem Schiff'schen Ichthyolphilmogen. Das seborrhoische Kopfeczem heilt

ganz einfach mit Oel und Guttaperchaauflage. Von Jodoform und Carbolsäure muss bei Säuglingen ganz abgesehen werden. Das Ekthyma gangraenosum heilt durch Verbände mit ¼%igem Ichthyolwasser.

Neuberger-Nürnberg hat durch interne Arsengaben die günstigsten Resultate erzielt und legt in vielen Fällen keinen Werth auf locale Behandlung.

von Ranke-München berichtet über die günstigen Resultate, die er an seiner Klinik erzielt mit einem ganz einfachen Verfahren. Er lässt zuerst Bleiwasserumschläge machen und zieht dann die Lassar'sche Zinkpaste in Anwendung. Die durchschnittliche Dauer der Behandlung bis zur Heilung beträgt 12 Tage. Auch Fälle von Eczema pediculosum hat er nach Abscheeren der Haare in ähnlicher Weise behandelt und dabei Heilung bei durchschnittlicher Behandlungsdauer von 11 Tagen erzielt.

Baginsky-Berlin hält gleichfalls eine einfache Behandlung für vollkommen ausreichend. Es gibt wohl Fälle, wo man zu den von Rille erwähnten Mitteln greifen muss. Er selbst hat auch günstigen Erfolg von der Anwendung des Naftalans gesehen. Unter keinen Umständen aber könne er sich entschliessen, Eczem bei Kindern mit Arsen zu behandeln.

Sonnenberger-Worms erkennt vom Standpunkte des praktischen Arztes als die Hauptsache in der Behandlung des Eczems nicht die Wahl des Mittels, sondern die Art und Weise, wie das Mittel angewendet wird. Zur richtigen Anwendung der Mittel kann der Arzt die Mutter gewöhnlich nicht bringen.

Unna-Hamburg empfiehlt den Schwefel als Zinkschwefelpaste und Zinkichthyolsalbenmull in festem Zinkleimverband und Manschetten zum Fixiren der Kindesarme.

Soltmann-Leipzig stellt als Princip auf, trockene Eczeme behandle man feucht, nässende Eczeme behandle man trocken. Bei Eczem der Augenlider hat sich ihm Ungt. ophthalmicum bewährt und vor Allem auch die Kopfdouche, namentlich gegen Blepharospasmus, mit überraschendem Erfolge. Für sehr zweckmässig hält er die Anwendung von Karlsbader Salz und von Molken.

Aus dem Schlussworte Rille's sei noch hervorgehoben, dass er Schwefelpräparate nicht gerne anwende, da diese selbst häufig arteficielle Eczeme hervorzurufen vermögen.

V. Sitzung der Abtheilung für Dermatologie am 19. September, nachmittags.

Unna-Hamburg: „Ueber Tuberculinseifen."

U. stellte Versuche an, die subcutanen Tuberculininjectionen bei den äusseren Formen der Tuberculose durch Einreiben mit einer Tuberculinseife zu ersetzen, deren Grundlage eine überfettete Kaliseife ist. Seine Resultate waren sehr günstige. Die Allgemeinwirkung fällt fort, die günstige Localwirkung dagegen entspricht genau der bekannten schwachen oder starken Reaction nach Tuberculininjectionen. Redner

empfiehlt diese einfache und sichere locale Behandlung überall dort, wo die sonstigen Behandlungsarten unzureichend sind, als vor allem gegen den stark fibrösen Lupus mit hässlichen entstellenden Narben, bei sehr sensiblen Personen, an den Schleimhäuten und Schleimhauteingängen, Mundgegend, Nase und äusserem Ohr. Auch bei alten sclerotischen tertiären Syphilisproducten äussert die Tuberculinseifen-Behandlung eine entschieden günstige Wirkung in Combination mit der sonstigen specifischen Behandlung in Fällen, wo diese nicht ausreicht. Eine schädliche locale oder allgemeine Wirkung trat auch bei ausgedehnter monatelanger Behandlung niemals hervor. — Auf eine Anfrage Schumacher's-Aachen, ob die Methode schmerzhaft sei, stellt Unna dies in Abrede. Er betone aber, dass es zweckmässig erscheine, allmälig die Dosis zu steigern.

10. **Unna**-Hamburg: „Ueber Impetigo vulgaris und Impetigo circinata."

Neben der unter den armen Kindern der grossen Städte am häufigsten vorkommenden Impetigoform, der Impetigo vulgaris, kommt als zweithäufigste Form in Hamburg eine circinäre vor, welcher der Vortragende bereits 1894 den Namen Impetigo circinata gab und eine selbstständige Stellung einräumte. Localisation, acuten Verlauf, Narbenlosigkeit und mangelnden Uebergang in flächenhaft sich ausbreitendes Eczem haben beide Formen gemeinsam. Die Impetigo circinata zeichnet sich vor der Impetigo vulgaris hauptsächlich aus durch die Einheitlichkeit, oberflächliche Lage der Blasen, Armuth an serösem Exsudat, schwache Tendenz des letzteren zur Gerinnung, schuppige Natur der secundären Producte, periphere Ausbreitung unter centraler rascher Abheilung bis zu Handtellergrösse, mehr sporadisches Vorkommen, häufiges Befallensein von Erwachsenen, häufige Localisation am Rumpf. Ihr liegt eine andere, obwohl ähnliche Coccenart zu Grunde, mit welcher Unna auf sich selbst die Krankheit erzeugen konnte. Die histologischen Differenzen beider Impetigoformen werden an mikroskopischen Präparaten demonstrirt.

In der **Discussion** hiezu theilt Matzenauer-Wien eine Reihe von Fällen mit, welche durch ausgezeichnete farbige Bilder erläutert werden, und bei welchen er die Beobachtung machen konnte, dass sich die circinäre Form der Impetigo aus der gewöhnlichen herausentwickeln kann. Er glaubt daher, der Unna'schen Auffassung nicht beistimmen zu können und hält es nicht für richtig, die Impetigo circinata als besondere Krankheitsform zu unterscheiden.

Unna kann trotz der Ausführungen des Vorredners nicht an dem Resultate seiner Untersuchungen schwankend werden. Die Unterschiede im histologischen Bau beider Formen sind so prägnante, dass von einer Identität nicht wohl die Rede sein kann.

11. **Freund**-Wien: „Ueber die Radiotherapie der Hautkrankheiten."

Redner erinnert zunächst an die Analogie der Resultate bei Anwendung der Arsonval'schen Hochfrequenzströme, der statischen Elektricität und der X-Strahlen. Das gemeinsame therapeutisch wirksame Princip repräsentiren die bei jeder Funkenentladung auftretenden elektrischen

Wellen, welche sich aber durch die Intensität ihrer Wirkung differenciren. Aus der genauen Erkenntniss und Beurtheilung der physikalischen Vorgänge resultirt für den Radiotherapeuten die Möglichkeit der exacten Dosirung seines Mittels. Nach dreijähriger Arbeit ist es Freund und Schiff nunmehr gelungen, sich mit den einzelnen Momenten vertraut zu machen, welche die Qualität des Effectes zu beeinflussen im Stande sind, so dass sie jetzt nur reine, durch keine fatalen Nebenerscheinungen getrübten Erfolge aufzuweisen haben. Ueber die Methode, welche die Autoren jetzt beobachten, sind von ihnen in der letzten Zeit Mittheilungen erfolgt. Vorzügliche Resultate erzielten Freund und Schiff bei der Hypertrichosis im Gesicht der Frauen. Es handelte sich hier meist um Damen, welche schon alle möglichen Curen durchgemacht hatten und sehr befriedigt waren, wenn sie nach 17 bis 24 Sitzungen, die ihnen keinerlei Unannehmlichkeiten bereitet hatten, sich von ihrem Leiden befreit sahen. Dauererfolge, gibt Redner unumwunden zu, sah er nur in vereinzelten Fällen. Aber die Recidive sind durch wenige Nachsitzungen rasch wieder beseitigt. Wie bei Lupus haben sie günstige Resultate erzielt bei Sycosis, Favus, chronischem Eczem, Furunculosis, Herpes tonsurans, Acne. Richtige Dosirung vermeidet alle Unannehmlichkeiten, welche noch vielfach die Radiotherapie in Misscredit bringen. Der Umstand, dass Recidive auftreten können, dürfte nicht von vorneherein gegen die Methode sprechen. Redner ist überzeugt, dass der therapeutischen Anwendung der X-Strahlen noch ein grosser Wirkungskreis offen steht, und das umsomehr, als durch die Verbilligung der Apparate es jedem Arzte möglich werde, sich ein geeignetes Instrument anzuschaffen.

VI. Sitzung der Abtheilung für Dermatologie am 20. September.

12. **Dommer**-Dresden: „Urethrale Faradisationselektroden."

Redner bezeichnet den faradischen Strom als die günstigere Stromart; der constante Strom kann schon in mässiger Stärke eine Verschorfung bewirken. D. hat zwei Elektroden construiren lassen: Die eine, die urethrale Elektrode, hat die Form der Dittel'schen Sonde, an ihrem vorderen Ende besteht sie aus Metall, während der gerade Theil der Sonde durch Hartgummi isolirt ist. Die rectale Elektrode ist aus Isolirmaterial gearbeitet und in dieselbe ist eine Metallplatte eingelegt, welche auf die Prostata zu liegen kommt. Die Vortheile dieser Instrumente sieht Redner in der leichten Handhabung, ferner darin, dass dieselben die hintere Harnröhre, deren Adnexe und Muskelpartien isolirt zwischen sich fassen; endlich darin, dass beide Elektroden gleichzeitig angewendet werden und zwar in der für den Kranken bequemsten Stellung, im Sitzen. Die Stärke des Stromes hat sich nach der subjectiven Empfindung des Pat. zu richten, ebenso die Dauer der Einwirkung; im Allgemeinen genügen fünf bis acht Minuten. Indicirt hält Redner die Anwendung seiner Elektroden bei Impotentia coeundi, bei Enuresis, Neurasthenia sexualis. Bezüglich der Prostatahypertrophie sind eingehendere Untersuchungen abzuwarten.

Im Verlauf der **Discussion** empfiehlt Kollmann-Leipzig die Dommer'schen Instrumente, besonders für den nicht endoskopirenden Praktiker. Auch er warnt vor der Galvanisation der Harnröhrenschleimhaut mittelst Metallelektroden; Galvanisation darf nur mit indifferenten Elektroden vorgenommen werden.

13. **Schlagintweit**-München-Bad Brückenau: „Ein neues Cystoskop und neuere urologische Techniken."

Vortragender empfiehlt zunächst bei der Cystoskopie und zur Blasenspülung statt der Kolbenspritzen leicht auskochbare Gummiballonspritzen oder die bekannten aus einem Stück rothen Gummi gefertigten Ventil-Clysopompen, welche er mit dem Dunlop-Ventil der Fahrradpneumatik versehen hat, und so das Eindringen auch der kleinsten Luftblase vermeidet. Dann demonstrirt er die von ihm angegebene Methode der Einführung des Kraus'schen Gleitmittels durch Zinktuben mit Tripperspritzenkopfstücken direct in die Fossa navicularis.

Die unangenehmen Zwischenfälle und Umständlichkeiten, welche den bisher gebrauchten Cystoskopen anhaften, haben den Vortragenden veranlasst, ein neues Cystoskop zu construiren. Bei demselben ist folgendes Princip durchgeführt: Der Katheter trägt Lampe und Lichtleitung und in sein eines Auge passt das Prisma des völlig selbständigen optischen Apparates. Man führt das zusammengesteckte Instrument, welches äusserlich und in der Handhabung sich von einem gewöhnlichen einfachen Cystoskope gar nicht unterscheidet, ein, zieht den optischen Theil heraus und klärt die Blase durch das nun offene Fenster, schiebt dann den optischen Apparat ohne jede Belästigung des Kranken wieder ein und beginnt die Besichtigung. Eine Störung kann von nun an nur durch Versagen der Lampe erfolgen. Trübung, Blut auf dem Prisma, Harndrang ist sofort durch Herausziehen der Optik zu beseitigen, bedeutet aber nicht völliges Misslingen der ganzen Untersuchung. Durch Variationen im Bau des Instrumentes eröffnen sich noch weitere Perspectiven. Für den einmal vorhandenen optischen Apparat können stärkere und stärkste Katheter mit grossen Lampen gebaut werden, welche zu gleichzeitiger Nachschau und Evacuation nach der Lithotripsie oder zur Aspiration von Grieskörnern dienen. Das niederste ohne wesentliche Verkleinerung des Gesichtsfeldes erreichbare Kaliber ist 19 Charrière. Redner ist der Ansicht, dass durch das neue Instrument die Cystoskopie ein ebenso einfacher und namentlich kurz dauernder Eingriff geworden ist wie irgend eine Blasenspülung; er vermuthet, dass man häufig a priori den Lichtkatheter zur Blasenspülung verwenden wird, damit man eventuell auch gleich cystoskopiren kann. Es dürfte somit das neue Instrument durch die häufige Gelegenheit, die es uns zum Betrachten der Blasenwand ohne jede Belästigung des Kranken bietet, vielleicht nicht ganz bedeutungslos für die genaue Erkenntniss dieser Körperregion sein.

In der **Discussion** zu Schlagintweit's Vortrag äussert sich Frank-Berlin über zwei Mängel, welche dem Instrument anhaften: erstens fliesse in dem Augenblick des Herausziehens Flüssigkeit ab, zweitens

werde der Patient beim Einschnappen der Optik in den Katheter einen unangenehmen Schmerz empfinden.

Mankiewicz-Berlin glaubt, dass die Optik des vorgeführten Instrumentes nur ein beschränktes Gesichtsfeld gewähren kann.

Goldberg-Köln erblickt bei dem gezeigten Instrument einen Hauptvortheil darin, dass man auch langschnablige Katheter verwenden kann. Es gäbe Prostatahypertrophien, welche mit kurzschnabeligen Instrumenten nicht passirbar seien.

14. **Wossidlo**-Berlin: „Eine neue Centrifuge."

Diese Centrifuge ist nach dem Princip der Kreiselcentrifugen gebaut, nur mit dem Unterschiede, dass dieselbe nicht an einen Tisch angeschraubt zu werden braucht. Sie steht fest genug durch ihre eigene Schwere. Die Schleuderscheibe dreht sich horizontal. Der Antrieb geschieht mittels Schnurabzuges. Dieselbe Centrifuge hat Wossidlo auch mit einem kleinen Elektromotor in Verbindung bringen lassen, welcher eine ungemein bequeme Handhabung ermöglicht. Die Tourenzahl bei der ersten Form mit Handbetrieb beträgt etwa 1500 pro Minute, lässt sich natürlich bei der elektrischen beliebig steigern. Ein grosser Vortheil ist die Geräuschlosigkeit des Betriebes.

15. **Kollmann**-Leipzig berichtet über seine weiteren Erfahrungen mit den von ihm angegebenen Instrumenten für die Intraurethrotomie bei weiten Stricturen. Vor allem empfiehlt Redner nochmals ausdrücklich die Benützung von gewöhnlichen endoskopischen Tuben, behufs Aufsuchens des vorderen Einganges von Stricturen; diese sind nach seiner Meinung hiezu noch nützlicher als das bougie à boule mit olivenförmigem Ende. Die K'schen Instrumente, welche mit auswechselbaren Knöpfen versehen sind, lassen sich für Stricturen, die ein engeres Kaliber haben, als 18 Char. nicht verwenden, weil es nicht gut möglich ist, den Umfang der Instrumente noch mehr zu reduciren; nach oben zu ist aber das Gebiet ihrer Anwendung viel weniger beschränkt. Ursprünglich waren dem Instrumentarium nur beigegeben die Knopfnummern bis zu 32 Char. Kollmann würde aber nicht zögern, in geeigneten Fällen noch weit höher hinaufzugehen. Die K'schen Instrumente lassen eine verschiedene Anwendungsart zu. Man kann damit verfahren wie bei dem inneren Schnitt von engen Stricturen, wo man zumeist auf einmal die geplante definitive Heilung herstellt. Dies ist aber bei weiten Stricturen nicht besonders empfehlenswerth, da dann stets klinische Behandlung erforderlich ist. K. hat in seinen bisher beobachteten Fällen immer ambulante Behandlung durchführen können. Er verfährt ganz ähnlich, wie bei der Oberländer'schen Dilatation von Stricturen es geschieht, wo man bekanntlich nicht auf einmal brüsk erweitert, sondern im Laufe von Wochen und Monaten ganz langsam bis zu der Dilatationshöhe vorschreitet, die man sich als Endziel setzte. Asepsis und Antisepsis verstehen sich von selbst. Zur Ausspülung vor und nach dem Schnitte benützt K. warme Borlösung. Redner erwähnt zum Schlusse, dass man sein Instrumentarium auch für elektrolytischen Schnitt einrichten lassen kann.

K. sieht jedoch vorläufig hievon ab, da die durch die gewöhnlichen Messer erzeugten Incisionen ihm vollkommen genügten und er selbst an wesentliche Vortheile der Elektrolyse nicht glaubt.

Discussion: Wossidlo-Berlin hat sehr gute Erfahrungen mit den Kollmann'schen Instrumenten gemacht. Er hat nie heftige Blutungen noch Infectionen erlebt.

Frank-Berlin kann an der Hand von zehn Fällen die Vortheile der K'schen Instrumente bestätigen; die von ihm angegebene Modification, um unter Beleuchtung arbeiten zu können, hat mehr Werth für den Unterricht.

Goldberg-Köln hält die Urethrotomia interna für ganz ungefährlich und gibt bei entstehenden traumatischen Stricturen nur einer unterlassenen curativen Dilatation die Schuld.

Im Schlussworte erwähnt Kollmann noch, dass die Instrumente sämmtlich nur für Eingriffe in die vordere Harnröhre bestimmt sind. Ueble Zufälle, Urininfiltration, stärkere Blutungen habe er bis jetzt nicht erlebt.

16. **von Notthaft**-München: „Ueber Verminderung der Widerstandsfähigkeit des Körpers gegen Infectionskrankheiten durch Krankheiten der Haut und der Harnwege".

Nach einem Ueberblick über die bisher beobachteten Thatsachen einer Förderung der Entstehung von Infectionskrankheiten des übrigen Körpers durch viele Erkrankungen der Haut und der Harnwege und über die wenigen bisher vorliegenden Versuche einer experimentellen Herbeiführung verminderter Widerstandsfähigkeit berichtet Vortragender über eigene Versuche, welche er zu gleichem Zwecke angestellt. Er verwendete eine abgeschwächte Pneumococcencultur und inficirte Versuchsthiere (Kaninchen) und Controllthiere mit derjenigen Menge, welche gerade nicht mehr im Stande war, beim gesunden Thiere Sepsis zu erzeugen. War das Versuchsthier zu narcotisiren oder ihm die Bauchhöhle zu eröffnen, so wurde in gleicher Weise mit dem Controllthiere verfahren. Es wurden folgende Versuche ausgeführt: Erzeugung schwerer diphtheritischer Cystitis durch eingelegte Cantharidentragakanthkugeln, von Nephritis durch tägliche subcutane Injectionen von Tinct. Canth., von Uraemie durch Ureterenunterbindung, von acuten Dermatitiden durch Senf-, Crotonöl und Canthariden und von schweren Verbrennungen dritten Grades. Ausserdem wurden zwei schwer seborrhoische Thiere inficirt. Das Ergebniss der Impfung war, dass die Cystitisthiere, ferner die Thiere mit Crotonöl- oder Senföldermatitis und die seborrhoischen nicht einer Sepsis erlagen, während die urämischen, die nephritischen, die verbrannten und die mit Cantharidendermatitis behafteten rasch septisch endeten. Den Grund für den verschiedenen Ausfall der Dermatitis-Versuche sieht Redner in den bei den Cantharidendermatitiden gleichzeitig auch immer noch gegebenen Nierenentzündungen, welche deletär wirkten. Die letzte Ursache der Dispositionserhöhung sucht Redner in Blutveränderungen. Er hat gefunden, dass einerseits acute und schleichende

Vergiftungen mit den Blutgiften Pyrogallol und Toluylendiamin, die künstliche Alkalescenzverminderung des Blutes durch Säuredarreichung und der wiederholte Aderlass die Disposition des Kaninchens für Pneumococcensepsis steigerten; er hat ferner bei seinen urämischen Thieren Alkalescenzverminderung des Blutes, bei den leichten Cantharidenvergiftungen dagegen keine constanten Blutveränderungen gefunden, während man bei der Nephritis des Menschen Eiweissverarmung, grösseren Wasserreichthum und Zunahme der eosinophilen Zellen beobachtet hat und eine Retention giftiger Stoffe im Blute auf jeden Fall anzunehmen ist. Die Blutuntersuchungen bei Cystitis, Crotonöl- und Senfdermatitis haben nur bei Cystitis und Crotonöldermatitis eine leichte Vermehrung der Leukocyten ergeben. Bei den verbrannten Thieren wurden die bekannten Veränderungen der rothen Blutkörperchen gesehen, andere nennen als Blutveränderung bei Verbrennungen Wasserverlust und Ptomainbildung. Es haben also gerade diejenigen Experimente, die Veränderungen des Blutes zeigen die Widerstandsfähigkeit des Kaninchens gegen Pneumococceninfection herabgesetzt. Andererseits konnten die Pneumococcen bei denjenigen Krankheiten, welche ohne Blutveränderungen einhergehen, keine Sepsis erzeugen. Redner ist nicht im Stande, einem bestimmten Bluttheile einen schützenden Einfluss zuzuschreiben.

Er betont ausdrücklich, dass man die gewonnenen Ergebnisse nicht verallgemeinern dürfe, da Thier und Mensch sich ja verschieden verhalten, hält sie aber für gut übereinstimmend mit den zuerst skizzirten Erfahrungen der Dermatologen und Urologen und meint, es läge nahe, daran zu denken, dass die Herabsetzung der Widerstandsfähigkeit des Körpers vielleicht ebenfalls in einer Alterirung des Blutes ihren Grund hat.

17. **Siebert**-München: „Ueber Syphilis infantilis und die Behandlung nach Welander".

Auf Grund der negativen Ergebnisse, welche Versuche über das Resorptionsvermögen der gesunden Haut ergeben haben, und auf Grund anderweitiger Erwägung wurde Welander zu der Annahme geführt, dass die Inunctionscur im wesentlichen eine Einathmungscur sei. Auf diesem Gedanken fussend hat Welander versucht, die mancherlei Schwierigkeiten und Unannehmlichkeiten der Schmiercur dadurch zu umgehen, dass er das Quecksilber auf andere Weise zur Einathmung bringt. Er macht das in der Weise, dass er die Patienten mehrere Stunden des Tages und während der Nacht in der Bettwärme Säcke tragen liess, deren Innenseite er mit grauer Salbe bestrichen hatte. Die Wirksamkeit der Welander'schen Methode bei der hereditären Lues zu erproben, lag sehr nahe, zumal mehrere Gründe sie von vorneherein bei Kindern besonders wirksam und angebracht erscheinen liessen.

Erstens stellt diese Methode an die Anstelligkeit des Wartepersonals gar keine Anforderung. Ist man sich bei Patienten aus bemittelten Ständen nie klar, ob und wie eine Schmiercur durchgeführt wird, so noch vielmehr bei unbemittelten Leuten, welche die Poliklinik aufsuchen.

Zweitens ist man nicht gezwungen, stark wirkende Mittel den Müttern in die Hand zu geben, wie es bei Sublimatbädern oder innerlichen Medicationen der Fall ist.

Drittens sind die Patienten fortwährend in der Bettwärme, welche auf die Verdunstung des Quecksilbers befördernd wirkt.

Viertens ist es beim Kinde eine verhältnissmäsig grössere Oberfläche als beim Erwachsenen, welche die Verdunstung besorgt.

In der letzten Zeit sind von Welander's Schülern Versuche veröffentlicht worden, welche mit Mercuriol, einem Quecksilberamalgam, angestellt worden sind. Auch Redner ist von der Ansicht ausgegangen, dass aus einem trockenen Substrat das Quecksilber besser verdunste als aus einem fetten, und bediente sich deshalb statt der grauen Salbe des Hydrargyrum cum creta, welches eine Zusammenreibung von 40 Quecksilber und 60 Kreide darstellt. Den Müttern wurde ein Stück Lint mitgegeben, einfach zusammengefaltet, die Mullseite nach aussen, die Wollseite nach innen. Der Apotheker verstreicht dann zwischen die Blätter 6 bis 10 Gr. Hydrargyrum cum creta, welches von den Wollfäserchen in feiner Vertheilung erhalten wird. Die Säckchen werden dann an den drei offenen Seiten zugenäht. Alle 4 bis 6 Tage wird das Säckchen gewechselt. Längere Zeit dasselbe zu tragen empfiehlt sich nicht, weil nach einigen Tagen sich das Hg zusammenballt und in Form von Kügelchen zwischen den Fadenzügen zum Vorschein kommt. Welander hat nachgewiesen, dass mit dieser seiner Methode wirklich Quecksilber dem Körper einverleibt wird. Siebert glaubte deshalb auf Urinuntersuchungen verzichten zu dürfen, umsomehr als unter poliklinischen Verhältnissen man nur unregelmässig Urin geliefert erhält und Katheterismus der Säuglinge in der Poliklinik ohne zwingende Gründe doch lieber vermieden wird. Wohl aber hatte S. Gelegenheit von der Resorption des Quecksilbers sich zu überzeugen an ein paar Fällen, welche typische Stomatitis mercurialis zeigten. Die Resultate der Behandlung mit den Welander'schen Säckchen fasst Vortragender dahin zusammen, dass die Methode bei Kindern eine äusserst praktische und einfache sei, dass sie eine sehr wirksame Cur sei, wenn sie auch an Heilungsdauer der Schmiercur nachstehe, dass sie endlich eine verhältnissmässig milde Cur darstelle.

Discussion: Zu diesem Vortrage Siebert's bemerkt Barlow-München, dass er in einer kleinen Anzahl von Fällen, welche er nach der Welander'schen Methode behandelt habe (Erwachsene), kein Hg im Urin nach mehrwöchentlichem Tragen des Säckchens habe nachweisen können; auch habe er einen therapeutischen Erfolg nicht zu verzeichnen.

18. **Müller,** J.-Wiesbaden: „Beitrag zur Behandlung der Gesichtsacne".

Die in Deutschland am weitesten verbreitete Methode der Behandlung der Gesichtsacne ist, wie es sich auf dem Congress der dermatologischen Gesellschaft zu Strassburg ergeben hat, die mit Schälpaste und zwar vorzugsweise mit der Resorcinschälpaste. Nachtheile derselben

sind, dass sie am zweckmässigsten in Kliniken durchgeführt wird, dass meistens bald die Geduld der Patienten erlahmt und dass dieselbe sehr theuer ist. Bequemer, reinlicher, billiger und in ihren Resultaten vorzüglich ist die Behandlung mit medicamentösen Seifen. Die Anwendungsform ist eine fünffache:

1. einfaches Waschen mit warmem Wasser;
2. Einreiben und Eintrocknenlassen des Schaumes;
3. der Seifenschaum wird mit trockenem Tuche in die Haut eingerieben;
4. der aufgetragene Seifenschaum wird mit wasserdichter Bedeckung fixirt;
5. man schabt etwas Seife ab, rührt sie mit wenig lauwarmem Wasser an und trägt diese „Schälpaste“ auf.

Diese Applicationsformen in Verbindung mit den auszuwählenden alkalischen, überfetteten, neutralen Seifensorten lassen dem Individualisiren genügend Spielraum. Mit den beiden ersten Applicationsformen kommt man meistens aus. Die fünfte thut gute Dienste bei kleinen umgrenzten hartnäckigen Eruptionen.

Am empfehlenswerthesten sind folgende drei Seifen:

1. Schwefelcampherperubalsamseife;
2. Salicyl-Resorcin-Schwefelseife;
3. $\frac{1}{2}$ und 1% Sublimatseife.

Die erstere verwendet man, wenn die Comedonen überwiegen, die zwei, wenn die Acne auf dem Boden einer Seborrhoe aufgeschossen ist, die dritte, wenn wir es mit impetiginösen Begleiterscheinungen, mit Folliculitiden und Perifolliculitiden und dem ganzen Schwarm der secundären Eiterinfection zu thun haben.

Sehr wichtig ist jedoch, dass all diese Anwendungen der Seifen nur mit warmem bis heissem Wasser geschehen, je heisser desto besser. Wer von den ebenfalls sehr gut wirkenden Schälpasten nicht ganz lassen will, wird jedenfalls die Seifenmethode mit Vortheil alternirend und ganz besonders als Nachbehandlung verwenden.

Redner bezweckt mit seinem Vortrage erstens auf die Seifenbehandlung bei der Acne aufmerksam zu machen, auf ihre Reinlichkeit, Bequemlichkeit und Billigkeit, auf ihre gute Wirkung im allgemeinen, zweitens eine schärfere Indication aufzustellen der en bloc empfohlenen Seifen.

VII. Demonstrationssitzung im allg. städt. Krankenhause I. d. J. am 21. September.

19. **Kopp**-München demonstrirt einen Fall von Naevus verrucosus vasculosus faciei (Darier).

Die massenhaften nävusähnlichen kleinen Gebilde und Tumoren im Gesichte der jetzt 22 Jahre alten Patientin sind entstanden, nachdem dieselbe als Kind mit acht Jahren Scharlach überstanden hatte. Der

Fall ist histologisch untersucht und dabei ergab sich, dass es sich durchaus nicht um sogenannte Adenomata sebacea handelte, sondern um Neubildungen, die theils dem mikroskopischen Bilde des Naevus verrucosus pigmentosus, theils dem multipler kleiner Angiome entsprechen, theils um lymphatische Geschwülstchen. Man kann vielleicht annehmen, dass eine congenitale Anlage zur Entwicklung derartiger Neubildungen vorhanden war, welche durch die acute Infectionskrankheit gewissermassen den ersten Anstoss zur Entwicklung empfieng. Thatsächlich ist ähnliches auch bei dem von Darier beobachteten Falle zu constatiren gewesen. Die vorwiegend entstellenden verrucösen und pigmentirten Neubildungen, sowie grössere Teleangiektasien wurden theils elektrolytisch, theils mit dem Mikrobrenner, die in den Nasolabialfurchen sitzenden halbkugelig prominenten lymphangiektatischen Geschwülstchen theilweise durch Excision und nachträgliche galvanocaustische Verschorfung entfernt. Bei der massenhaften Entwicklung der nävoiden Gebilde sind aber noch genügend vorhanden, um den Fall als interessantes und seltenes Demonstrationsobject erscheinen zu lassen.

2. Einen Fall von Lues serpiginosa nasi, welcher trotz häufig wiederholter Quecksilber- und Jodkali-Behandlung fortwährend recidivirt; Vortragender hatte nun an die Möglichkeit der Annahme eines Lupus vulgaris gedacht, doch bestand ausser einer correspondirenden Anamnese gleichzeitig charakteristische Ozaena und eine tief eingesunkene Narbe am harten Gaumen.

3. Einen Fall von doppelseitiger Psoriasis plantaris pedis mit interdigitalen nässenden Condylomen. Anderweitige Symptome auf Haut und Schleimhäuten bestehen nicht. Der Fall war ausserhalb der Poliklinik als Hyperidrosis pedum angesehen und behandelt worden.

4. Einen Fall von diffuser Psoriasis vulgaris. Der Fall ist längere Zeit hindurch mit Naftalan behandelt worden. Das Naftalan ist zwar kein Heilmittel der Psoriasis; ein solches besitzen wir bis heute noch nicht; Naftalan ist aber nach Ansicht des Vorstellenden sehr brauchbar; es vermindert den Juckreiz, mildert die Hyperämie und vermindert die Schuppenbildung. Vortragender hat zwei Fälle von inveterirter Psoriasis bei alten Herren seit Jahren in Behandlung, und diese Patienten erklärten wiederholt, dass ihnen keine Behandlung so angenehm und wirksam erschienen sei als die Naftalanbehandlung.

5. Einen Fall von Dystrophia unguium bei einem jungen Kaufmann, der in Folge seines Berufes etwas Alkoholist ist. Kein Trauma vorangegangen, keine Entzündung im Nagelbett, weder Lues, noch Eczem, noch Psoriasis, noch Lichen ruber. Die Nägel sind verdickt, hart, leicht splitternd, unten rauh, schmutzig verfärbt, auf der Oberfläche zahlreiche kleine Grübchen aufweisend. Unter dem aufgehobenen Nagelrande keine Auflockerung der Nagelsubstanz. Kopp hält den Fall für eine Trophoneurose, bei welcher vielleicht der Alkoholismus nicht unbetheiligt ist.

Unna glaubt den Fall für eine eigenthümliche Nagelerkrankung halten zu dürfen, welche er zuerst als Scleronychie beschrieben hat und empfiehlt lang dauernde Arsenbehandlung.

20. **Barlow**-München stellt vor 1. einen Fall zur Diagnose. Es handelt sich um eine eigenthümliche Hautaffection an beiden Hand- und Fusstellern; die Haut erscheint trocken und verdünnt, das Leiden besteht schon seit ca. 3 Jahren; an den Händen besteht niemals Schwitzen; an den Füssen ist mässige Hydrosis der Zehen zu beobachten. Jegliche Therapie ist bis jetzt nutzlos gewesen.

In der **Discussion** zu diesem Falle hebt Spiegler-Wien hervor, dass die Schwierigkeit der Diagnose darin begründet sei, dass das klinische Bild durch seinen Sitz in den Flachhänden eine besondere Form gewinnt. Betrachtet man die benachbarten Stellen, so zeigt es sich, dass sich das Bild mit dem als Atrophia cutis propria beschriebenem deckt: die Cutis dünn, die Epidermis schilfernd, mit Recht zerknittertem Cigarettenpapier verglichen. Auch die Hyperidrosis ist hierdurch verständlich, indem wir dieselbe ja habituell dort finden, wo dieselbe als Folge mangelhafter Herzthätigkeit bei anämischen Individuen so häufig beobachtet wird. Die Schweissdrüsen gehen bei dieser Hautatrophie erst dann zu Grunde, wenn der Process der Atrophie vollendet ist. In diesem Falle hält Spiegler daher den entzündlich atrophischen Vorgang für das primäre, die Hyperidrosis für die Folge der localen Cyanose.

Glück-Sarajevo: Berücksichtigt man die Thatsache, dass bei der idiopathischen Hautatrophie die Schweissdrüsen schon frühzeitig schwinden und dass daher die Schweisssecretion auf ein Minimum reducirt wird, so könne er sich der Anschauung Spiegler's nicht anschliessen, um so weniger als hier eine sehr starke Hyperidrosis pedum vorhanden sei und eine mässige Hyperidrosis der Handflächen also gerade der am meisten veränderten Partien.

2. Einen Fall von Lichen ruber planus, behandelt mit subcutanen Arsenikinjectionen.

3. Einen Fall von Eczema chronicum palmae manus.

21. **Jesionek**-München stellt vor einen Fall von

1. Analgonorrhoe. Es handelt sich um ein 13jähr. Mädchen, welche der Abtheilung zugelegt worden war wegen einer Anzahl weicher contagiöser Schankergeschwüre um die Analöffnung herum. Während dieselben in normaler Weise zur Reinigung und Vernarbung gekommen sind, wurde wiederholt Ausfliessen dünnflüssigen Eiters aus dem Anus beobachtet. Die Untersuchung des Eiters ergab vereinzelte gonococcenähnliche Diplococcen; die Untersuchung mit dem Finger und mit dem Rectalspiegel ergab eine ausgedehnte Geschwürsfläche an der Schleimhaut des Rectums. Die wiederholten Untersuchungen mit dem Finger und mit dem Spiegel sind der Kranken schliesslich unangenehm geworden, bis sie eines Tages erklärte, sie könne „alles herausthun", dann brauche man ihr nicht wehe zu thun. Und thatsächlich stülpt die Kranke, wie die Demonstration es zeigt, willkürlich die ganze Rectalschleimhaut nach aussen, so dass vor der Analöffnung gelagert ein nahezu faustgrosser Tumor sich repräsentirt, dessen gesammte Oberfläche bis auf eine schmale Randzone oberflächlichen geschwürigen Zerfall aufweist. Unter dem Ein-

fluss der Behandlung mit Argentum nitricum hat die Geschwürsfläche die jetzige günstige Beschaffenheit angenommen, während ursprünglich torpide, schlaffe hämorrhagische Granulationen den Geschwürsgrund bedeckten, in demselben streifenförmig necrotische Partien sich differenzirten, die Ränder unterminirt, livide, schlaff, das langsame, serpiginöse Weiterkriechen des Processes erkennen liessen. Nach der ersten Ueberpinselung mit 1% Arg. nitr.-Lösung waren charakteristische, typisch gelagerte Gonococcen in Menge nachzuweisen, deren Identität noch das Gram'sche Verfahren und die Cultur feststellte. Die Anamnese hat ergeben, dass die jugendliche Patientin angeblich bereits seit ihrem 6. Lebensjahre den Coitus per anum an sich ausüben lässt. Die Gelegenheit, ein gonorrhoisches Geschwür in dieser Weise ad oculos demonstrirt zu sehen, dürfte selten geboten sein, der Fall wohl ein Unicum darstellen.

2. Einen Pemphigus vulgaris, einen 76jährigen Mann, der wegen seines Blasenausschlages seit längerer Zeit in Behandlung steht. Prolongirte Bäder üben einen ungemein günstigen Einfluss auf die Hautaffection aus, wie auch das Allgemeinbefinden des Kranken durch diese und die ständige Spitalpflege sich wesentlich gehoben hat, was Kopp bestätigt, der den Kranken von früher her kennt.

3. Einen Fall von Dermatitis herpetiformis, einen 12jähr. Knaben, welchen Barlow vor einigen Monaten auf die Klinik gebracht hatte; damals schien obige Diagnose voll und ganz gerechtfertigt, durch den ausgesprochenen Polymorphismus der Erscheinungen an der Haut. Im weiteren Verlauf kamen aber schliesslich nur mehr blasige Effloreszenzen zur Beobachtung: vereinzelte grössere, isolirt stehend auf vollkommen normaler Haut und an Zahl überwiegend Gruppen, Ringe, Halbringe von Bläschen. Und gerade diese letzteren immer im Bereich, das heisst an der Grenze der älteren Krankheitsherde, so dass der ganze Process sich schliesslich in nichts von dem Pemphigus serpiginosus Kaposi's unterschied. Zur Zeit bestehen nur ganz wenige Blasen und Bläschengruppen; an Stelle der früheren Krankheitsherde sind jetzt intensive, ausgedehnte Pigmentflecke zu constatiren, von grauschwärzlicher Farbe, wohl zurückzuführen auf die ausgiebige Arsenmedication, welche bei dem Kranken stattgehabt hatte. Im Anschlusse hieran macht Jesionek Mittheilung über die in der letzten Zeit an der Posselt'schen Klinik übliche Methode der Arsenikinjectionen. Die Lösung wird nach folgender Vorschrift, wie sie von Ziemssen angegeben hat, hergestellt.

Rp. Acid. arsenic. 1·0
Coque c. liq. Natr. caust. 4% 5·0
ad solut. Liq. refigerat.
dilue c. aq. dest. ad 100·0.

Die Lösung wird in kleine Gläschen zu 2 Ccm. vertheilt und vor dem Gebrauche sterilisirt. Täglich wird eine Injection gemacht und zwar die ersten paar Male eine halbe Pravazspritze injicirt, dann eine ganze, schliesslich zwei Spritzen. Die Injectionen sind ursprünglich subcutan, später intramusculär in die mm. glutaei gemacht worden. Diese

Arsenikinjectionscur ist zur Durchführung gekommen bei 53 Fällen (Pemphigus, Dermatitis herpetiformis, Ichthyosis, Lichen ruber planus, Prurigo, Psoriasis vulgaris, Eczem, subacute und chronische Formen mit ausgesprochener Tendenz zu Recidiven). Daneben hat eine anderweitige Therapie nicht stattgefunden, abgesehen von Bädern und der eventuellen Application von schützenden Verbänden. Die Resultate sind als äusserst günstige zu bezeichnen. Irgend welche unangenehme Störungen sind niemals beobachtet worden. Im Verlaufe der Behandlung sind bei zwei weiblichen Kranken (Psoriasis und Eczema circumscriptum chronicum) Zostereruptionen beobachtet worden mit abortivem Verlauf. Bei acht Kranken ist intensive Pigmenthypertrophie zur Beobachtung gekommen an der Stelle der ursprünglichen Krankheitsherde (bei 1 Lichen ruber planus, 1 Dermatitis herpetiformis, 3 Psoriasis, 3 Eczema chron.).

In der **Discussion**, welche sich an diesen Fall knüpft, vertritt Bettmann-Heidelberg die Ansicht, dass für die Diagnose des Pemphigus, resp. der Dermatitis herpetiformis Duhring ein excessiver Gehalt des Blaseninhaltes an eosinophilen Zellen zu verwerthen sei. Diese Gebilde werden zwar bei den verschiedensten blasenbildenden Affectionen beobachtet; sie erreichen aber kaum jemals annähernd so grosse Mengen wie beim Pemphigus und der Dermatitis herpetiformis (50% und mehr aller Zellen).

Rille-Innsbruck fand eosinophile Zellen gerade beim Pemphigus, zumal beim P. foliaceus, aber auch beim Pemphigus acutus der Kinder, dann in Herpesbläschen und verwerthet diesen letzteren Befund sogar diagnostisch in Fällen zweifelhafter Genitalaffectionen. Falls man bei Färbung zweifelt, ob man wirklich eosinophile Zellen vor sich habe, vergleiche man mit dem ungefärbten Präparat. Für Färbung im Gewebe empfiehlt sich namentlich Härtung in Müller'scher Flüssigkeit.

Matzenauer-Wien erwähnt, dass sich ihm die folgende Methode bewährt hat, um im Schnitt die eosinophilen Zellen nachzuweisen: Ueberfärbung mit einer 1% Säurefuchsinlösung durch 1 Stunde bei Zimmertemperatur oder ¼ Stunde im Brutofen, hierauf Entfärbung mit stark verdünnter Ammoniaklösung (etwa einige Tropfen conc. Ammoniaklösung in einer Eprouvette Wasser), hierauf nach gründlichem Auswaschen Nachfärbung mit wässrigem Methylenblau. Dabei treten nicht bloss die eosinophilen Zellgranulationen, sondern alle rothen Blutkörperchen und selbst die kleinsten Bruchstücke zu Grunde gegangener Erythrocyten leuchtend roth hervor.

Jesionek erwähnt Bettmann gegenüber, dass er seinerseits eine wesentliche Differenz der Menge eosinophiler Zellen bei den verschiedenen Blasenaffectionen der Haut nicht habe constatiren können; auch Unna stellt sich auf diesen Standpunkt und betont, dass das Auffinden der eosinophilen Zellen eben ganz abhänge von der Methode der Färbung, welche zur Anwendung gebracht worden ist.

Des weiteren demonstrirt Jesionek 4. einen Fall von Raynaud'scher Gangraen. Der Patient, ein Herr Anfangs der fünfziger Jahre, war zugegan-

gen mit symmetrischer umschriebener oberflächlicher Necrose auf beiden oberen Augenlidern, mit den Erscheinungen localer Asphyxie, Oedem, Cyanose, herabgesetzte Temperatur, Parästhesien, pemphigusartigen Blasen zum Theil mit hämorrhagischem Inhalt, auf beiden Handrücken. Daneben bestanden heftige Kopfschmerzen und Schwindelgefühl. Zur Zeit bestehen noch die symmetrischen Narben an den Augenlidern, fleckförmige livide Verfärbungen der Haut an den Händen, an den Endphalangen des zweiten und dritten Fingers jeder Hand nicht unerhebliche Verschmächtigung der Knochen. Recente Erscheinungen sind nunmehr aber schon seit Monaten nicht mehr zu constatiren, und der ganze Krankheitsprocess scheint abgeschlossen. Die Therapie bestand in protrahirten Bädern, bis zu sechs Stunden im Tag, in Verbänden über Nacht mit zehnprocentiger Ichthyolpaste und innerlicher Verabreichung von Jodrubidium. Jodkali hatte Pat. schon früher verordnet bekommen, aber schlecht vertragen. (Jodrubidium 5·0 auf Aqua dest. 200·0 täglich 3mal 1 Esslöffel.) Irgend ein Anhaltspunkt für eine frühere luetische Infection war nicht vorhanden. Auf die ursprünglich eingeleitete Arsenikinjectionscur war eine Reaction nicht zu erkennen gewesen. Während die Erscheinungen von seiten der Haut, resp. von seiten der trophoneurotischen Störung immer mehr zum Schwinden gebracht worden sind, so dass Pat. zum Beispiele nunmehr wieder vollkommen seinem Berufe als Zahntechniker nachgehen kann, haben sich immer mehr und mehr schwere asthmatische Beschwerden eingestellt, welche bei dem Fehlen jeglichen objectiven Befundes an Herz und Lungen als rein nervöser Natur aufzufassen sind.

5. Einen Fall zur Diagnose: eine Frau, 41 Jahre alt, mit einer pustulösen und ulcerösen-crustösen Affection der Nase und deren nächsten Umgebung, welche J. als Acne necrotisans anzusprechen geneigt ist, während Unna dieselbe als eine luetische Affection, Spiegler und Rille als Lupus vulgaris erklären.

6. Einen Fall zur Diagnose: ein 20jähriges Mädchen hatte die Affection, wie sie jetzt besteht, vor ein paar Monaten, ganz plötzlich, angeblich über Nacht, bekommen und zwar im Anschluss an eine Injection eines Quecksilberpräparates in die mm. glutaei der rechten Seite. Sie war damals anderenorts wegen Lues in Behandlung gestanden; der Krankheitsherd erstreckt sich in eigenthümlich gewundener Anordnung von der rechten Hinterbacke, der Gegend des rechten Sitzknorrens an, in der Mitte des Oberschenkels von der äusseren Seitenfläche über die Vorderfläche an die innere Seitenfläche tretend und verlaufend bis an die Innenfläche und in die Gelenkbeuge des Knies. Es handelt sich um gruppenweis angeordnete braunrothe, unregelmässig gestaltete Flecken. Neuberger-Nürnberg hält die Affection für Lichen ruber planus.

7. Ein 22jähriges Mädchen, welches im Anschluss an ein nahezu universelles miliarpapulöses Syphilid von grösster Aehnlichkeit mit Lichen ruber planus und acuminatus ausgedehnte Pigmentirungen an der Körperoberfläche aufweist, welche noch deutlich die Anordnung der einzelnen papulösen Knötchen erkennen lassen. Die Kranke ist nach der We-

lander'schen „Säckchenmethode“ behandelt worden. Die Application derselben geschieht auf der Posselt'schen Klinik in der Weise, wie Welander sie ursprünglich angegeben hat, mit Ungt. ciner. Die Resultate sind günstige, sie decken sich in jeder Beziehung mit den durch die Injectionscur zu erzielenden Erfolgen. 28 Kranke mit den verschiedenen Symptomen der secundären Periode sind dieser Therapie unterzogen worden. Die durchschnittliche Dauer der Behandlung bis zur temporären Heilung betrug 24—30 Tage. Von 13 Kranken ist wiederholt der Urin auf Hg untersucht worden, stets mit positivem Erfolge; auch ist Stomatitis mercur. zur Beobachtung gekommen.

8. Einen Fall von Ulcera cruris utriusque varicosa, Scabies, Pediculosis, combinirt mit Tetanus. Welche der zahllosen Excoriationen und der Geschwüre die Eingangspforte für die Tetanusinfection gebildet hatte, war mit Sicherheit nicht zu constatiren gewesen. Mit grösster Wahrscheinlichkeit muss angenommen werden, dass der Process von den Geschwüren des linken Unterschenkels ausgegangen ist. Dieselben erschienen, als der Kranke auf der Abtheilung zuging, in hohem Grade vernachlässigt, mit mächtigen hämorrhagischen Krusten bedeckt, nach deren Ablösung dünnflüssiger Eiter von foetidem Geruch in Masse abströmte. Die Erscheinungen von Seiten des Tetanus waren deutlich ausgeprägt: Trismus, Schluckbeschwerden, starre Contraction der Brustmusculatur, vor allem der Rückenstrecker, hochgradiger Opisthotonus, auch die Musculatur der unteren Extremitäten in mässigem tonischem Krampfe; hochgradig gesteigerte Reflexerregbarkeit u. s. w. Es sind Tetanusantitoxin-Injectionen gemacht worden; je 250 Tetanus-Immunisirungseinheiten sind intravenös in die Oberarmvenen injicirt worden, schliesslich noch 250 TJ-Einheiten subcutan in das Unterhautzellgewebe des rechten Oberschenkels. Auf die drei Injectionen erfolgte eine prompte Reaction, Nachlass der subjectiven und objectiven Erscheinungen, so dass Patient zur Zeit als vom Tetanus geheilt betrachtet werden kann. Eine gewisse Spannung ist in einzelnen Muskelgruppen noch vorhanden, vor allem sind auch die Reflexe noch gesteigert, aber es besteht weder Trismus noch Opisthotonus. Schlucken und Sprechen gelingt ohne Störung. Die Ulcera cruris sind unter Borsäureverbänden gereinigt und in Heilung begriffen.

9. Eine Frau, welche im Anschluss an ein Erysipelas faciei gangraenosum eine äusserst druckempfindliche, wulstartig vorspringende, wahrscheinlich keloid sich umgestaltende Narbe über dem linken Schläfenbein aufweist, von welcher aus immer wieder aufs neue Erysipelnachschübe sich geltend machen; mitunter handelt es sich nur um Erythemflecke, die, ohne weitere Störung des Allgemeinbefindens, von flüchtigem Bestande ein Erysipelrecidiv vortäuschen.

10. Zwei Fälle von Lupus vulgaris. Recidive bei Kranken, welche einer eingehenden Tuberculinbehandlung unterzogen gewesen waren. Von 11 Fällen von Lupus des Gesichtes und der Extremitäten,

welche die TR-Behandlung an der Posselt'schen Klinik durchgemacht haben, haben die beiden vorgestellten Kranken sowie eine dritte die „Immunisirungsdosis" von 20 Mg. Trockensubstanz gleich 2 Originalfläschchen injicirt erhalten. Alle drei Kranke weisen zur Zeit ausgedehnte Recidive auf. Die eine dieser 3 Kranken ist jener Fall, von dessen temporärer Heilung von Ziemssen auf dem Moskauer Congress berichtet hatte. Gerade diese Kranke, welche nach dem Abschluss der ersten Injectionscur (bis 10 Mg. Trockensubstanz) von ihrem Lupus vollkommen befreit erschien, zeigte während des Verlaufes einer zweiten Tuberculinbehandlung, welche ein nach viermonatlichem Intervalle aufgetretenes Recidiv im Bereich der alten Krankheitsherde zur Folge gehabt hatte, derartige bedrohliche Reactionserscheinungen von Seiten der Lungen, des Periostes einzelner Röhrenknochen, der Sehnenscheiden, der Lymphdrüsen und ausserdem ausgedehnte lupöse Geschwüre an den früheren Stellen der Affection im Gesicht und an den Extremitäten, dass an der dermatologischen Klinik einstweilen von der bisher geübten Tuberculinbehandlung Abstand genommen wird. Bei dem einen der vorgestellten Kranken macht Jesionek darauf aufmerksam, dass während der Injectionscur ein ungemein günstiger Einfluss des Tuberculins auf einen umschriebenen Lupus der Schleimhaut des unteren Lides am rechten Auge beobachtet werden konnte, dass dort an Stelle der papillomatösen Wucherung sich eine schöne, gesund aussehende Narbe entwickelt hatte, und gerade dieses Augenlid weist jetzt ausgedehnten geschwürigen Zerfall auf. Auch bei all den anderen mit TR injicirten Lupösen soll eine vorübergehende, allerdings deutlich sich documentirende, scheinbare locale Besserung, resp. Heilung circumscripter Herde nicht in Abrede gestellt werden; ein wirklicher Dauererfolg ist aber nicht erzielt worden, Recidive sind aufgetreten, und bei einzelnen Kranken vor allem sind tuberculöse Erkrankungen der Lunge und der Knochen aufgetreten, und dort, wo solche schon vorhanden waren, haben dieselben eine ganz wesentliche Verschlechterung erfahren.

11. Einen Fall von Naevus verrucosus pigmentosus, welcher eine grosse Aehnlichkeit mit dem klinischen Bilde der Acanthosis nigricans aufweist.

Im Anschluss an die Demonstrationen spricht noch

22. **Spiegler**-Wien: „Beitrag zur Therapie des chronischen Localeczems." Redner macht Mittheilung über eine Methode, mit welcher es möglich ist, gewisse Arten des chronischen Eczems mit Sicherheit der Heilung zuzuführen. Es sind dies chronische Localeczeme von vorwiegend squamösem aber auch papulösem Charakter, welche mit besonderer Vorliebe an den Extremitäten, wohl aber auch an anderen Körperstellen sitzen. Solche Eczeme bestehen bei langsamster Ausbreitung viele Jahre, manchmal Decennien, haben aber keine Tendenz zu universeller Ausbreitung, sondern werden selten über handtellergross. Dieselben werden durch die üblichen therapeutischen Massnahmen zwar wesentlich gebessert, recidiviren aber, sobald dieselben ausgesetzt werden, so dass

die Kranken schliesslich der Behandlung müde sich in ihr Schicksal ergeben. Folgende Methode führt mit Sicherheit zur Heilung: die betreffenden Stellen werden zunächst mit Seife gründlich abgewaschen, abgetrocknet, hierauf mit folgender Lösung mittelst eines mit Watte umwickelten Holzstäbchens aufs energischste abgerieben:

Kal. caust.
Aqu. dest. aa. p. aeq.

Hierdurch werden alle eczematösen Hautstellen zerstört und das dazwischen liegende gesunde Gewebe bleibt intact. Die Stelle wird hierauf am besten mit fliessendem Wasser abgespült, um das überschüssige Kali zu entfernen, und dann durch sanften Druck mit steriler Watte abgetrocknet. Hierauf wird die Stelle mit folgender Lapislösung nachgepinselt:

Arg. nitr.
Aqu. dest. aa. p. aequ.

Die Stelle wird dann sofort mit steriler Watte verbunden. Der Verband bleibt so lange liegen, bis die Heilung unter dem Schorfe vollendet ist, was nach der Tiefe des gesetzten Defectes ein bis zwei Wochen dauert. Um die Heilung zu erreichen, braucht in der Regel diese Procedur nur ein einziges Mal vorgenommen zu werden, nur in einem Falle, in welchem das Eczem mehr als zwanzig Jahre bestanden hatte, war eine zweite Aetzung nothwendig. Es ist sehr wichtig mit dem Kali sehr intensiv abzureiben, wenn Recidive vermieden werden sollen. Die zurückbleibende Narbe entspricht der Tiefe des gesetzten Substanzverlustes, diese beträgt aber nie mehr als einen höchstens zwei Millimeter. Sp. hat diese Methode in dreissig Fällen immer mit dem gleich günstigen Resultate erprobt. Das Jucken hört augenblicklich nach der Aetzung auf. Die Methode ist im Allgemeinen nicht sehr schmerzhaft, nur bei Eczemen circa anum treten stärkere Schmerzen auf. Bei dieser Localisation ist auch Bettruhe nöthig, während die Behandlung sonst ambulant durchgeführt wird. Sollten die Schorfe durch nachträglichen Austritt von Serum abgehoben werden, so muss die Behandlung unter einer 3%igen Borsalbe zu Ende geführt werden. Diese Behandlung unterscheidet sich wesentlich von einer seinerzeit von F. von Hebra empfohlenen, bei welcher in 10—12wöchentlichen Cyklen Aetzungen mit Kali allein vorgenommen wurden als auch von der Brockhardt's, bei welcher zuerst scarificirt wird. Schliesslich warnt S. eindringlichst davor, diese Methode bei solchen Eczemen anzuwenden, welche acute oder subacute Form haben.

23 **Kopp**-München: Schlusswort.

Buchanzeigen und Besprechungen.

Gilles de la Tourette: Formes cliniques et traitem en des Myélites syphilitiques. Paris, Baillière et fils 1899. 90 S. ca r tonn. Frc. 1.50.

Diese Monographie des den Neurologen rühmlichst bekannten Autors bildet einen Theil der neuen Publicationsserie der „Actualités médicales", eine Sammlung von Einzeldarstellungen wichtigerer und zeitgemässer Themata, etwa nach Art der Volkmann'schen Sammlung klinischer Vorträge. Getreu den Traditionen der Charcot'schen Schule legt Gilles de la Tourette in der Darstellung das Schwergewicht auf das klinische Bild der verschiedenen Formen, unter welchen die Syphilis das Rückenmark befällt, jedoch immer unrer Heranziehung der anatomischen Befunde. Er bespricht unter Anführung zahlreicher eigener Beobachtungen die syphilitische Compressionsmyelitis, die intravertebralen Gummen, die Syphilis maligna praecox des Nervensystems, die acuten und chronischen Myelitiden. Eine eingehende Erörterung erfahren auch die spinalen Läsionen der hereditären Lues, sei es praecox, sei es tarda; in ausführlicher Weise wird sodann die Therapie der verschiedenen Formen, besonders auch die bei Kindern besprochen. So ist diese Monographie sehr geeignet, den Bedürfnissen des Praktikers in klinischer und therapeutischer Beziehung entgegenzukommen. Friedel Pick (Prag).

J. K. Proksch: Ueber Venensyphilis. Bonn, P. Hanstein. 1898. 107 S.

In dieser Monographie bietet der Verfasser, dem die Geschichte und Bibliographie der Syphilis schon so viel verdankt, eine mit der an ihm gewohnten Gründlichkeit und Literaturkenntniss ausgearbeitete Darstellung eines der wenigst berücksichtigten Capitel der Syphilislehre. Die einleitende Casuistik enthält 107 einschlägige Fälle aus den letzten 50 Jahren, woran sich dann eingehende Besprechungen der Pathologie und Therapie anschliessen. So wird auch diese Monographie für Jeden, der in dieses relativ wenig erforschte Gebiet einen tieferen Einblick zu gewinnen sucht, ein unentbehrliches Hilfsmittel bilden.

Friedel Pick (Prag).

Mabboux: La station de Contrexéville et sa source du pavillon. 102 S Paris, Maloine, 1899.

In dieser ausführlichen Studie erörtert M. in wissenschaftlicher, über den Rahmen badeärztlicher Reclameschriften weit hinausgehender Weise die Zusammensetzung und Anwendung der Mineralquellen von Contrexéville, dem französischen Wildungen; er verschweigt auch nicht die Gefahren planloser Anwendung und bespricht eingehend die verschiedenen Indicationen der Quellen bei Gicht, Steinkrankheiten und den Erkrankungen der Niere, Blase und Prostata. Jedem, der sich über diese, über die Grenzen Frankreichs hinaus berühmten Quellen orientiren will, wird diese sachliche und eingehende Beschreibung willkommen sein.

Friedel Pick (Prag).

Originalabhandlungen.

Istituto dermosifilopatico della R. Università di Siena.

Ueber das Verhalten der Milz bei erworbener Syphilis.

Von

Prof. **P. Colombini,**
Vorstand der dermosyphilopath. Klinik der kgl. Universität in Sassari.

Heute kann kein Zweifel mehr darüber bestehen, dass alle allgemeinen Infectionskrankheiten, besonders aber die syphilitische Infection einen deutlichen Einfluss auf die Milz ausüben; dass aber die Milz eine Volumsvermehrung während der Secundärperiode der Syphilis erfährt, ist jedoch nur von einigen Autoren nachgewiesen worden. Auch bestehen über das Verhalten der Milz bei erworbener Syphilis noch jetzt viele strittige Punkte, und mannigfache, einander widersprechende Ansichten werden von den verschiedenen Autoren noch vertreten, insofern sie in letzter Zeit versuchten, jenes neue Symptom der Syphilis zu erklären, welches Fournier als das ganz besonders „latente" bezeichnete, da es vom Patienten nicht bemerkt werden kann und ihm daher unbekannt bleibt.

Fournier[1]) befasst sich in seiner ausgezeichneten Abhandlung über die Syphilis auch mit der Milzvergrösserung in der Secundärperiode, und indem er die Resultate der wenigen Forscher, welche sich mit diesem Gegenstande befasst haben, anführt, hebt er hervor, dass wir uns über diesen Gegenstand in anatomischer und histologischer Beziehung noch vollständig

[1]) Alfred Fournier. Traité de la syphilis. Période primaire, période secundaire. — J. Rueff. Paris, 1899.

in Unkenntniss befinden, da bisher keine Nekropsien vorgenommen wurden, welche Licht hätten hereinbringen können; wie wir ferner nur wissen, dass die Milz in Folge der Syphilis allein eine mehr oder minder bedeutende Vergrösserung erfahren kann, während jedoch über den Zeitpunkt des Auftretens dieser Milzvergrösserung sowie über den Grad, welchen dieselbe erreichen kann, unter den Autoren durchaus keine Uebereinstimmung herrscht.

Doch betreffen die Meinungsverschiedenheiten der Autoren nicht nur diesen Punkt allein. „Est-ce là un symptôme qui se relie plus particulièrement à tel ou tel ordre de syphilis?“ so frägt Fournier, und die Antwort, welche er uns gibt, ist fürwahr wenig tröstlich: „On l'ignore,“ sagt er, und um zu beweisen, dass auch über diesen Punkt heute noch vollständiges Dunkel herrscht, fügt er hinzu: „Théoriquement, on a dit que cette splénomégalie devait se rattacher surtout aux syphilis de forme anémique et cachexiante. Mais cela s'accord peu avec cette autre opinion d'après laquelle elle serait un symptôme „constant“ de syphilis secondaire, donc un symptôme commun à tous les cas.“ Und in der weiteren Darlegung unserer Unkenntniss fortfahrend, sagt Fournier: — — onn' est guère mieux renseigné sur sa durée, non plus que sur l'intensité d'influence thérapeutique qu'exerce sur elle le mercure ou l'iodure. Man hat sie, so sagt er, vorübergehend genannt, bestimmt in einigen Wochen, in einigen Monaten oder in einem Jahre zu verschwinden, auch sei sie durch specifische Behandlung zu beeinflussen etc. „Mais“, so fährt er fort, „on ne dispose encore sur ces divers points, que de données vagues, parfois contradictoires et tout cela, en somme, reste sujet à revision.“ Und, als ob alles dieses noch nicht genug wäre, sagt er endlich noch: „— — chose plus singulière il n'est pas jusqu' à la fréquence même de ce symptôme qui ne soit thème à dissentiments. Pour certains observateurs, la splénomegalie ne serait qu'une manifestation éventuelle et peu fréquente

de syphilis secondaire (ne se rencontrant guère que sur 10 ou 11 malades pour 100, d'après 707 cas empruntés à diverses statistiques); — pour d'autres, au contraire, elle serait „assez commune"; et pour d'autres enfin, tels que Quinquaud, Nicolle e Colombini, elle serait „constante." **Est ce assez dire que de semblables dissentiments laissent la question absolument irrésolue et impliquent la nécessité d'une nouvelle enquête?"**

Es ist neues Material, welches mich veranlasst, heute gerne wieder zu einem Gegenstande zurückzukehren, den ich schon früher ausführlich behandelt habe (20).

Um die Wahrheit zu sagen, die zahlreichen dunklen Punkte, welche nach Fournier auch heute noch neuen Lichtes zu ihrer Aufklärung bedürfen, finden alle, oder doch fast alle, ihre Lösung in einer anderen Arbeit, die ich vor einigen Jahren der Oeffentlichkeit übergeben habe; aber es ist schon noch nothwendig, dass weitere Untersuchungen angestellt und neues Material hinzugefügt werde, weil die Schlüsse, die man aus denselben ableiten kann, einen thatsächlichen und unzweifelhaften Werth besitzen.

Ueberdies ist es nothwendig, dass, ehe man die Schlüsse eines Autors, seien sie auch auf noch so zahlreichen und scrupellosen Untersuchungen aufgebaut, als thatsächlich annimmt und gleichsam als Canon in die Pathologie eintreten lässt, auch andere dieselben controliren und auf ihre Exactheit prüfen. Aber bezüglich unseres heutigen Stoffes gibt es noch andere gewichtige Gründe für die Vornahme neuer Untersuchungen. Es handelt sich nämlich darum, entweder, wenn dies möglich ist, die einander so widersprechenden Ansichten der verschiedenen Autoren zu vereinen, oder aber in klarer und unzweifelhafter Weise festzustellen, welche der beiden Parteien in diesem Zwiespalte Recht besitze.

Wenn es auch wahr ist, dass verschiedene Autoren theils vor dieser meiner früheren Arbeit, theils nach derselben mannigfache, wenn nicht zahlreiche Untersuchungen über diesen Gegenstand bereits angestellt haben, so ist es doch auch eine Thatsache, dass die Schlüsse, zu welchen diese Autoren gekommen sind, durchaus nicht vollkommen mit jenen Schlüssen

übereinstimmen, welche ich aus meinen Untersuchungen ziehen musste.

Bis heute besteht noch eine Ungleichheit und eine bedeutende Verschiedenheit zwischen den Befunden der verschiedenen Autoren, und an diesen Gegensätzen der Ansichten ist es gelegen, dass das Wahre und Thatsächliche noch nicht mit der erwünschten Klarheit und Sicherheit erkannt werden konnte, so dass, wie Fournier sagt, diese Frage noch ungelöst und nothwendiger Weise ein Gegenstand neuerer, weiterer Untersuchungen blieb.

Ueber die Autoren, welche sich bislang mit diesem Gegenstand beschäftigt haben, über ihre Untersuchungen und die Schlüsse, welche sie daraus zogen, sowie über den Werth, welchen wir den einzelnen derselben zuerkennen müssen, habe ich mich in meiner anderen oben erwähnten Arbeit ausführlich ausgesprochen, so dass ich, um nicht zu wiederholen, jetzt nur auf dieselbe verweise.

Hier muss ich nur hinzufügen, dass Wolfert (17) bei 490 darauf untersuchten Syphilitischen nur 16 mal Milzhypertrophie vorfand, und dass von diesen 16 Fällen 15 der secundären und einer der tertiären Periode dieser Krankheit angehörten.

Nach diesem Autor würde also die Häufigkeit der Milzvergrösserung bei Syphilis 3·27% der Fälle betragen. Um jedoch diesen Schluss auf seinen wahren Werth zurückzuführen, müssen wir bemerken, dass dieser Autor die Milz nur dann für vergrössert gehalten hat, wenn die Vergrösserung durch die Palpation wahrnehmbar war. Heute aber wissen wir, dass die Milz vergrössert sein kann, ohne dass dies durch die Palpation nachweisbar sein muss, da sich überhaupt nur die sehr ausgebildete Milzhypertrophie durch dieses Untersuchungsmittel nachweisen lässt. Die Zahl, welche dieser Autor angibt, kann uns daher für die Häufigkeit der Milzvergrösserung bei Syphilis nicht massgebend sein.

Im Jahre 1893 demonstrirte Mračeк (13) in der Wiener dermatologischen Gesellschaft eine Milzvergrösserung, die während des Eruptionsstadiums der Syphilis aufgetreten war. Gegen Ende des Jahres 1895 theilte Soukernik (21) mit, er habe beobachtet, dass die Splenomegalie ein häufiges Symp-

tom der secundären Syphilis sei und dass sie bisweilen auch von Splenodynie begleitet war. Dieser Autor beobachtete nämlich bei 61 untersuchten Patienten in 37 Fällen Splenomegalie, von denen sich bei 6 auch Splenodynie vorfand. Nach Soukernik erlangt die Milz nach dem Verschwinden der übrigen Symptome der secundären Periode der Syphilis zumeist auch ihr normales Volumen wieder, und bei zweifelhaften Fällen spricht nach ihm die Milzvergrösserung für die Diagnose Syphilis, ohne dass aber das Fehlen derselben dagegen sprechen würde.

Im letztverflossenen Mai berichtete Bruhns über die Resultate der Untersuchung von 60 Kranken, deren Infection mit Syphilis im allgemeinen 2 — 4 Monate währte und bei keinem den Zeitraum von 7 — 10 Monaten überschritten hatte. Unter all' diesen Fällen mit secundärer Syphilis fand er nur vier mit Milztumor behaftet, und diese vier Fälle betrafen Syphilis papulosa. Aus diesen Untersuchungen zieht Bruhns den Schluss, dass der Milzvergrösserung bei der syphilitischen Infection durchaus keine klinische oder diagnostische Bedeutung zukomme, und dass sich die Fälle mit Milztumor in ihrem Verlaufe in nichts von den nicht damit behafteten unterscheiden.

Wie man sieht, kann es keine grösseren und schwerwiegenderen Differenzen geben, als sie in den Ansichten dieser Autoren bestehen und die Ergebnisse ihrer Untersuchungen können keinen grösseren Gegensatz aufweisen.

Wolfert, welcher meiner genauen Nachforschung bei der Abfassung meiner ersten Arbeit entgangen war, und die übrigen Autoren, welche nach mir die Resultate ihrer Untersuchungen bekannt gemacht haben, tragen nur dazu bei, die in Rede stehende Frage noch mehr zu verdunkeln.

Welch verschiedene Resultate die Autoren erhielten und welch gewaltige Differenz zwischen denselben besteht, lässt sich am besten erkennen, wenn man die Ergebnisse aller jener, welche sich bis heute mit der Feststellung der Häufigkeit der Milzhypertrophie bei acquirirter Syphilis befasst haben, nebeneinanderstellt.

Hier die Thatsachen:

Lancereaux (1) constatirte unter 24 Fällen von Syphilis 10mal Milzhypertrophie (41·6%).

Weil (6) fand bei 25 Syphilitischen 3mal Milzhypertrophie (12%).

Wewer (7) untersuchte 79 Syphilitische und fand 6mal Milztumor (7·59%).

Avanzini (13) begegnete bei 30 Fällen 8 Milztumoren (26·6%).

Queirolo (14) constatirte bei 19 Fällen recenter Syphilis 15mal Milztumoren (78·9%).

Schuchter (15) unter 22 Fällen recenter Syphilis 6 Milztumoren (27·27%).

Bianchi (16) hat bei syphilitischer Infection die Milz stets vergrössert gefunden (100%).

Wolfert (17) begegnete unter 490 untersuchten Syphilitischen 16mal der Milzhypertrophie (3·27%).

Quinquaud und Nicolle (18) haben beobachtet, dass die Milzhypertrophie im Anfange der secundären Periode niemals fehle (100%).

Colombini (20) hat bei der Untersuchung von 65 Syphilitischen im Secundärstadium beobachten können, dass sich der Milztumor im Beginne dieses Stadiums constant vorfindet (100%).

Soukernik (21) fand bei 61 Syphilitischen 37mal Splenomegalie (60·65%).

Bruhns (22) beobachtete bei 60 Syphilitischen 4mal Tumor der Milz (6·6%).

Wie man sieht, liegen uns zur Feststellung der Häufigkeit der Milzvergrösserung bei secundärer Syphilis nur äusserst widersprechende und unsichere Ergebnisse vor.

Das lymphadenoide System, welchem eine grosse Bedeutung bei allen infectiösen Processen zukommt, kann im Ganzen, von den Organen mit elementarem Bau bis zur Milz mit complicirter Structur, an der Syphilis betheiligt sein und dabei bedeutende Veränderungen erleiden. Die Kenntniss der Veränderungen, welche die Milz in Folge der syphilitischen Infection erleiden kann, könnte uns demnach wichtige Merkmale bei Stellung der Diagnose, sowie auch der Prognose, wichtige Fingerzeige für die Therapie geben, wenn wir einen klaren Einblick in die Beziehungen hätten, welche zwischen dem Ver-

halten der Milz und dem Ablaufe der syphilitischen Infection bestehen, Beziehungen, welche wir doch bei fast allen Infectionskrankheiten kennen.

Desungeachtet vermögen die bis heute angestellten Untersuchungen mit ihren widersprechenden Ergebnissen durchaus nicht die Gesetze aufzustellen, welche bei der acquirirten Syphilis diese Veränderungen beherrschen, und welche zwischen dem Milztumor und den übrigen Erscheinungen der Syphilis bestehen.

Indem ich nun meine, dass es diese Dinge verdienen genau studirt und beleuchtet zu werden, habe ich in der Absicht, die Modificationen, welche die Syphilis während der Dauer ihres Allgemeinstadiums an der Milz hervorbringt, mit grösserer Präcision und eingehenderer Genauigkeit festzustellen, meine Untersuchungen über diesen Gegenstand fortgesetzt, und mich bestrebt, in besonderem folgende Umstände festzustellen:

1. In welcher Häufigkeit beobachtet man den Milztumor bei der acquirirten Syphilis.

2. In welcher Epoche der Infection zeigt sich der Milztumor.

3. Wie lange dauert der syphilitische Milztumor.

4. Wie verhält sich derselbe zu den übrigen Erscheinungen der Syphilis und zur antisyphilitischen Behandlung.

Es sind dies dieselben Fragen, welche ich mich bereits in meiner ersten Arbeit zu beantworten bestrebt habe; und indem ich aus zahlreichen und genauen Untersuchungen meine Schlüsse zog, habe ich dieselben in folgender Weise beantwortet:

1. Im Verlaufe der acquirirten (secundären) Syphilis zeigt sich constant der Milztumor.

2. Derselbe zeigt sich im Allgemeinen nicht in jener Periode, in welcher das initiale Syphilom allein besteht, sondern in dieser Zeit zeigt die Milz in der Mehrzahl der Fälle normale Begrenzung und weist nur ausnahmsweise und sehr selten eine Vergrösserung auf.

3. Sobald man aber deutliche Drüsenvergrösserungen nachweisen kann, lässt sich in der Mehrzahl der Fälle auch deutlich eine Milzvergrösserung demonstriren, selbst wenn man noch keine Hauterscheinungen vorfindet.

4. Sobald aber Hauterscheinungen aufgetreten sind, lässt sich stets auch, abgesehen von der Schwere derselben, die Milzvergrösserung nachweisen.

5. Wenn aber nach Ausführung einer antisyphilitischen Behandlung die äusseren Erscheinungen gewichen sind, geht auch nach einer mehr weniger langen Zeit die Milz in ihre normalen Grenzen zurück.

6. Bei den Spätformen der secundären und bei der tertiären Syphilis findet man fast niemals einen Milztumor.

So wollen wir denn sehen, ob unsere neuen Untersuchungen die Ergebnisse unserer früheren bestätigen oder nicht, und ob sie sie ganz oder nur zum Theile bestätigen.

Für diese Untersuchungen habe ich jene Syphilitischen ausgewählt, welche sich vor oder während des Ausbruches der ersten secundären Erscheinungen meiner Beobachtung darboten, indem ich diejenigen ausser Acht liess, bei welchen diese Erscheinungen bereits ausgebrochen oder schon im Verschwinden waren. Ich habe auch solche Kranke ausser Acht gelassen, welche vorher an solchen Affectionen gelitten hatten, und bei denen man noch eine Veränderung des Volumens der Milz nachweisen konnte. Auch habe ich mich bestrebt, alle jene Ursachen auszuschliessen, welche unabhängig von einer syphilitischen Infection des Volumen der Milz hätten verändern können. Auch habe ich stets die Temperatur der Kranken gemessen, bevor ich sie dieser Untersuchung unterwarf, und habe zu dieser Untersuchung auch diejenigen Stunden des Tages ausgesucht, in welche keine physiologischen Veränderungen des Milzvolumens fallen, die mit der Verdauungsthätigkeit im Zusammenhange stehen. Ich habe die Untersuchungen im Allgemeinen an Nüchternen angestellt oder, wenn dies bei einzelnen während des Tages geschehen musste, bestrebte ich mich, die Untersuchung vor der Mahlzeit vorzunehmen.

Alle untersuchten Kranken wurden einer antisyphilitischen Behandlung unterworfen, theils mit Hydrargyrum protojoduret oder mit Mercur. bijodur. oder mit Hydrarg. bichlor., welche per os verabreicht wurden, oder mit Hydrarg. bichlor. oder Deuterochlorür, welche intramusculär injicirt wurden.

Die Behandlung wurde immer dann eingeleitet, wenn die Allgemeinerscheinungen am deutlichsten aufgetreten waren.

Bevor die specifische Quecksilberbehandlung eingeleitet wurde, wurde stets die erste Untersuchung der Milz vorgenommen. Die weiteren Untersuchungen wurden dann successive durch mehr oder minder lange Zeit hindurch fortgesetzt.

Zur Zeit der Untersuchung der Milz zeigten die einzelnen Patienten Krankheitszustände, welche ich Fall für Fall mittheilen werde. Vorerst jedoch fühle ich mich veranlasst, eingehend zu beschreiben, in welcher Art und Weise die Milzuntersuchung bei den einzelnen Fällen durchgeführt wurde. Dazu fühle ich mich umsomehr veranlasst, weil ich glaube und annehme (und ich meine damit nicht sehr weit von der Wahrheit entfernt zu sein), dass einer der hauptsächlichsten, wenn nicht der einzige Grund für die tiefgehenden Differenzen, welche wir in den von den einzelnen Autoren angegebenen Resultaten vorfinden, in der verschiedenen, und es ist nothwendig dies zu sagen, nicht immer exacten Art und Weise liegt, in welcher die Milzuntersuchungen zum grösseren Theile ausgeführt wurden.

Auch muss ich sagen, dass es durchaus nicht genügt, wie dies viele gethan haben, zu constatiren, ob bei einem Syphilitischen, der sich in einer ganz beliebigen Periode der Infection oder in einem beliebigen Momente der secundären Periode befindet, ein Milztumor vorhanden sei oder nicht, und aus dem negativen Befunde zu schliessen, dass bei diesem Falle überhaupt keiner vorkomme, ohne sich darum zu kümmern, ob nicht vielleicht schon einer dagewesen ist, oder noch kommen wird; deshalb bedarf es methodischer, vom Beginne der Infection bis zum Verschwinden jeglicher secundärer Erscheinung durchgeführter Untersuchungen, um mit Entschiedenheit und Sicherheit behaupten zu können, dass ein Milztumor bei einem Falle nicht vorhanden gewesen sei.

Unter den Autoren, welche sich bisher mit diesen Untersuchungen beschäftigt haben, gibt es einige, die sich darauf beschränkten, einen Milztumor nur dann anzuerkennen, wenn die Milz den Rippenbogen überragte und durch die Palpation wahrnehmbar war. Diesen Autoren ist natürlich die grösste

Zahl, um nicht gerade zu sagen die Gesammtheit der Fälle mit Milztumor entgangen, bei welchen sich nur eine Volumszunahme dieses Organes vorfindet, und zwar, wie dies zumeist bei der syphilitischen Infection der Fall ist, eine so geringe, dass dasselbe nicht über den Rippenbogen hervorragt. Wie viele Fälle von nicht tastbarem Milztumor sind da nicht den Untersuchungen Wolfert's entgangen? So begreift man leicht, dass er bei gut 490 Syphilitischen nur 16mal Milzhypertrophie vorfand! Deshalb, weil eben nur bei 16 Fällen die Schwellung der Milz einen so hohen Grad erreichte, dass sie durch die Palpation wahrgenommen werden konnte, und deshalb, weil die Milzschwellung in den anderen Fällen eine viel geringere war, so dass sie der Untersuchung entging, hat die von diesem Autor erhaltene Zahl im Verhältniss zur Zahl der untersuchten Fälle nur eine äusserst geringe Höhe erreicht.

Zu Wolfert müssen wir auch wohl Wewer, Weil und andere Autoren stellen. Wewer selbst gesteht zu, dass sich sein Procentverhältniss vielleicht erhöhen könnte, weil, wie er sagt, darin jene kleinen Milztumoren nicht inbegriffen sind, welche man klinisch nicht erhebt.

Auch Weil berichtet, dass er bei seinen 3 Fällen den Milztumor durch Percussion und auch durch Palpation feststellen konnte (Verticaldurchmesser 10—11 Cm., Horizontaldurchmesser 15—16 Cm.).

Nun konnten wir uns aber sowohl durch unsere gegenwärtigen als auch durch unsere früheren Untersuchungen davon überzeugen, dass die Milzschwellung bei acquirirter Syphilis keinen sehr hohen Grad erreicht, sondern im Gegentheile in der weit grössten Mehrzahl der Fälle nur ein sehr kleiner Tumor vorhanden ist, welcher nicht durch die Palpation wahrgenommen werden kann. Demnach müssen wir annehmen, dass die kleinen Tumoren der Milz — und das sind jene, welche bei der secundären Syphilis gleichsam constant vorkommen — der Beobachtung aller dieser Autoren entgangen sind.

Dann gibt es wieder andere, welche, wie Quinquaud und Nicolle, von dem durchaus nicht exacten Grundsatze, dass „dans la majorité des cas la région splénique est absolument sonore", ausgehen und annahmen, dass eine 4 querfingerbreite

Dämpfung in der Zona axillaris oberhalb des Rippenbogens ein sicheres Zeichen einer Hypertrophie sei, und dass die viel häufigeren Dämpfungen von geringerer Ausdehnung als der klinische Ausdruck einer Vergrösserung des Volumens der Milz angesehen werden müssen. Diese Autoren haben natürlich bei allen ihren Beobachtungen Milzdämpfungen von 3—4—5 Querfingerbreite in der Zona axillaris gefunden, ohne aber dabei auch nur ein einzigesmal anzugeben, längs welcher Axillarlinie sie die Percussion ausgeführt haben. Haben aber diese Autoren ihre Untersuchungen ausgeführt und Dämpfungen in der Regio axillaris gefunden, ohne zu wissen längs welcher Axillarlinie sich dieselben befanden, dann begreift man, dass sie eine solche Dämpfung eben bei allen untersuchten Syphilitischen leicht finden konnten. Welche Bedeutung können wir auch einer Dämpfung von 3—4—5 Querfingerbreite, was $5-6^1/_2-8$ Centimetern entspricht, in der Regio axillaris beilegen, wo wir doch wissen, dass sich eine solche zwischen der mittleren und hinteren Axillarlinie bei Normalen fast constant vorfindet? Bezeichnet nicht auch Guttman die mittlere Axillarlinie als normale vordere Begrenzung der Milzdämpfung? Eichhorst sagt: Die vordere Grenze der Milz liegt in der Regel unter der vorderen Axillarlinie (siehe sein Handbuch der physikalischen Untersuchung der inneren Krankheiten). Wir brauchen gar nicht die von Eichhorst angegebenen Grenzen anzunehmen, sondern nur die Guttman'schen, um zu erkennen, dass Quinquaud und Nicolle eine Milzhypertrophie finden konnten, wo ganz normale Verhältnisse vorhanden waren, wenn sie in der Regio axillaris und besonders zwischen der mittleren und hinteren Axillarlinie ihre Percussionen ausgeführt haben.

Bei gesunden und normal gebauten Individuen habe ich die vordere Grenze der Milz bisweilen unter der hinteren, bisweilen auch unter der mittleren Axillarlinie, am häufigsten aber zwischen diesen beiden Linien gefunden, manchmal näher der mittleren, manchmal näher der hinteren. Wenn nun die Semiologen diese Localisation, welche auch wir gefunden haben, als den normalen Sitz dieses Organes angeben, so ist es doch nur recht und billig zuzugestehen, dass die von Quinquaud und Nicolle befolgte Methode nicht exact ist, und dass es

nicht der Wahrheit entspricht, wenn man die geringe Dämpfung, die sie in der Regio axillaris constant gefunden haben, als ein Zeichen der Milzhypertrophie ansieht.

Endlich gibt es Forscher, welche von der Milz nur — aber nicht in der wenig exacten Weise Quinquaud's und Nicolle's in Querfingern — den Verticaldurchmesser gemessen haben, während sie den Querdurchmesser derselben vollständig vernachlässigten und eine Vergrösserung des Volumens dieses Organes annahmen, wenn der Verticaldurchmesser mehr als 7 Cm. betrug. Wenn man die Resultate derselben auch nicht vollständig zurückzuweisen braucht, so besitzen sie doch auch keineswegs genügende Exactheit. Soukernik hat auf diese Weise unter 61 untersuchten Kranken 37mal Splenomegalia syphilitica beobachtet. Wer aber versichert uns, dass diese Zahl nicht noch viel grösser geworden wäre und man vielleicht auch noch bei den übrigen 24 Fällen eine Splenomegalie gefunden hätte, wenn man neben dem Verticaldurchmesser auch noch den Transversaldurchmesser genau bestimmt hätte? Aus unseren Untersuchungen geht weiters hervor, dass die Vergrösserung des Volumens der Milz, sich stets nur in sehr beschränkten Grenzen haltend, hauptsächlich in der Längsrichtung des Organes erfolgt, und sehr häufig den inneren Theil desselben betrifft, so dass sich die syphilitische Milz mehr weniger gegen die Wirbelsäule hindrängt, während sie die vordere Axillarlinie nur sehr selten überschreitet. Aber auch in der Längsrichtung bleibt die Vergrösserung der Milz in allen Fällen nur eine äusserst beschränkte und nur selten konnten wir sie als sehr bedeutend nachweisen, so dass die syphilitische Milz thatsächlich nur in den seltensten, wahre Ausnahmen bildenden Fällen auch in die Tiefe steigt, den Rippenbogen überschreitet und für die Palpation nachweisbar wird.

Diese von uns erhobenen Thatsachen zeigen, dass sich der grössere Theil der Autoren, welche derartige Untersuchungen anstellten, nicht einer genügend genauen und exacten Untersuchungsmethode bedient hat, welche genügen würde, um sämmtliche, auch jene kleinsten Volumvergrösserungen der Milz erkennen zu lassen, welche nur bei genauester Untersuchung nachweisbar sind.

Ferner haben sich die meisten Autoren darauf beschränkt, an den Syphilitischen, welche sich im Secundärstadium der Infection befanden — also einem Stadium von sehr weiter Ausdehnung und schwankender Begrenzung — nur eine einzige Untersuchung der Milz vorzunehmen. Da kann man aber, wie wir in kurzem sehen werden, leicht negative Resultate erhalten, wenn man nicht gerade in einem besonders geeigneten Zeitpunkte untersucht.

Demnach scheinen uns die ungeeigneten Methoden, nach welchen man untersuchte, und der ungeeignete Zeitpunkt, in welchem die Untersuchung stattfand, die Schuld zu tragen, dass die Autoren bislang keine annehmbaren Resultate erhalten haben, und auf diese Weise lassen sich auch die oben erwähnten tiefgreifenden Differenzen zwischen den erhaltenen Resultaten erklären.

So gehen wir denn ohne weiteres an die Beschreibung der von uns eingehaltenen Methode.

Die Milz liegt, wie wir wissen, im rückwärtigen Theile des linken Hypochondrium; sie besitzt länglichrunde Gestalt, deren grösster Durchmesser parallel den Rippen verläuft. Die Lagerung dieses Organes ist eine solche, dass ihre Breite den Raum zwischen dem oberen Rande der 9. und dem unteren Rande der 11. linken Rippe einnimmt, und demgemäss der obere Rand der Milz parallel jener, der untere parallel dieser verläuft, indem er der Biegung der Rippen folgt, und demnach eine schräge Richtung von hinten oben nach vorn unten aufweist.

Die äussere Oberfläche der Milz ist ferner convex, glatt und gleichmässig, von der 9., 10. und 11. Rippe bedeckt, von welchen sie durch das Diaphragma getrennt wird. Ihr hinteres Ende findet sich nahe der Wirbelsäule, in der Regel 2 Cm. von der Seitenfläche des Körpers des 10. Brustwirbels entfernt, in der Kuppel des Zwerchfelles und ist von der Lunge bedeckt; die vordere untere Grenze dagegen befindet sich hinter der 11. Rippe, nahe dem freien Ende derselben, also hinter der mittleren Axillarlinie.

Normalerweise ist die Milz von den Rippen bedeckt und nicht tastbar, und nur ein Theil derselben kann durch die Percussion abgegrenzt werden. Dieses Dämpfungsgebiet, welches

auch in seiner Grösse einigermassen nach der jeweiligen Lagerung des Patienten schwankt, wird sich im Allgemeinen in folgender Weise abgrenzen lassen:

Wenn wir von oben nach unten zwischen der mittleren und hinteren Axillarlinie percuttiren, nehmen wir in der Höhe des oberen Randes der neunten Rippe die Milzdämpfung im Gegensatze zu dem hellen, darüber befindlichen Lungenschalle, deutlich wahr. Diese Dämpfung setzt sich unverändert bis zur 11. Rippe oder ihrem unteren Rande fort, an welchem man dann den hellen tympanitischen Klang des Darmes erhält; hier befindet sich demnach die untere Grenze des Dämpfungsgebietes. Der vordere Rand der Milzdämpfung findet sich zwischen der 9. und 11. Rippe unter der mittleren Axillarlinie oder etwas hinter derselben, und geht hier in den tympanitischen Schall des Magens oder Colon über. Den hinteren Rand der Milzdämpfung werden wir stets zwischen der 9. und 11. Rippe unter der mittleren Scapularlinie finden, wo er mit der Dämpfung der Muskelmassen und der linken Niere verschwimmt.

Vereinigen wir die hintere Dämpfungsgrenze mit der vorderen und die obere mit der unteren, so erhalten wir zwei Durchmesser der Milz: einen transversalen, parallel der Richtung der Rippen verlaufend, welcher in der Regel ungefähr 7—8 Cm. misst, um 4 Cm. weniger als der thatsächliche, da ja die Milz in ihrem hinteren Ende, oder genauer in ihrem oberen Drittheile von der Lunge bedeckt wird und daher der Percussion verborgen bleibt. Dann einen verticalen von ca. 5—6 Cm. Länge, welcher um 2 Cm. kürzer ist als der wirkliche.

Ich habe sowohl bei meinen früheren Untersuchungen, welche ich in meiner anderen Arbeit veröffentlicht habe, sowie bei den jetzigen, die thatsächlichen Vergrösserungen der Milzdämpfung und demgemäss auch die Vergrösserung des Volumens der Milz selbst angegeben, indem ich die Vergrösserung des verticalen und transversalen Durchmessers und ihr Verhältniss zu den oben angegebenen Massen der normalen Milzdämpfung berücksichtigte.

Um möglichst exacte Untersuchungsresultate zu erhalten, bediente ich mich in jedem Falle der Percussion, der Palpation und der stethoskopischen Auscultation der Percussion. Diese

Untersuchungsmethoden habe ich stets methodisch angewendet, indem ich zunächst die Palpation von unten nach oben und von vorne nach hinten bei entspannten Bauchdecken ausführte, und die thatsächlichen Ergebnisse derselben sodann durch die einfache Percussion, dann aber in noch besserer Weise durch die auscultirte Percussion ergänzte. Dabei achtete ich stets darauf, dass sich alle Patienten während der Untersuchung in derselben Lage befanden, nämlich in der Seitenlage, oder besser in halber Seitenlage, so dass die Patienten zwischen Rücken und Seite, nämlich auf der rechten Scapula lagen. Gleichzeitig liess ich den Patienten den linken Arm nach einwärts vor die Brust legen und stellte mich stets hinten und links vom Körper des Kranken, und trug Sorge, während der Palpation die möglichste Entspannung der Bauchdecken zu erzielen. Dann führte ich ganz allmälig die drei mittleren Finger der rechten Hand tief in das linke Hypochondrium ein, liess den Kranken eine tiefe Inspiration machen, und stellte durch die Palpation die Beschaffenheit des vorderen unteren Randes der Milz, sowie ihre Consistenz, ihre Volums- und Formveränderung, und möglicherweise vorhandene Schmerzhaftigkeit fest.

Die Palpation gab mir in unseren Fällen jedoch keine genügende Auskunft, da der Tumor der Milz so wenig ausgeprägt war, dass er auf diese Weise nicht deutlich genug festgestellt werden konnte, und so wandte ich mich lieber an die Percussion, welche in leichter Weise in den Pausen zwischen der Respiration ausgeführt wurde, wobei der Patient stets in der oben erwähnten halben Rechtslage verblieb. Dann habe ich stets auch die auscultirte Percussion ausgeführt, durch welche ich mich von der Genauigkeit der Grenzen der Milzdämpfung überzeugen konnte, welche ich durch die einfache Percussion erhalten hatte.

Die einfache Percussion wurde in der gewöhnlichen Weise ausgeführt; die auscultirte in der Weise, dass ich das Stethoskop in der Höhe der 10. Rippe abwechselnd an zwei Punkten aufsetzte: einmal in der mittleren und einmal in der hinteren Axillarlinie.

Ich sehe mich noch einmal genöthigt, die normalen Grenzen des Milzgebietes nach P. Guttman anzugeben.

Der obere Rand parallel zum oberen Rande der 9. Rippe. Der untere Rand parallel zur 11. Rippe oder ihrem unteren Rande. Vorderes Ende hinter der mittleren Axillarlinie. Hinteres Ende unter der mittleren Scapularlinie. Transversaldurchmesser 7—8 Cm. Verticaldurchmesser 5—6 Cm.

Nachdem ich dieses vorausgeschickt, bringe ich die Resultate der Untersuchung von 48 Kranken.

Von diesen waren 43 Männer und 5 Weiber, 12 wurden an der Klinik untersucht und studirt, 29 an dem dermosyphilopathischen Ambulatorium, 7 endlich zuerst an der Klinik und dann im Ambulatorium.

Für diese Untersuchungen habe ich nicht besondere Fälle ausgesucht, sondern nahm, wie sie kamen, alle, welche sich im Beginne des secundären Stadiums befanden, noch keine specifische Behandlung durchgemacht hatten und welche früher nicht an Krankheiten gelitten hatten, welche im Stande gewesen wären, dauernde Veränderungen des Milzvolumens hervorzubringen.

Von diesen Patienten wurde auch sorgfältigst jeder andere Umstand ferngehalten, welcher unabhängig von der Syphilis das Volumen der Milz hätte verändern können.

An solchen Patienten habe ich die folgenden Untersuchungen angestellt.

1. Mar. Demetrio, 35jähriger, lediger Gemeindewachmann aus Torrita.

Diagnose: Syphiloma initiale in sulco; Scleradenitis universalis; Roseola.

4./II. 94. Eintritt in die Klinik. Beginn der antisyphilitischen Behandlung mit Injectionen Hg. subl. corr. 1 Centigr.; derartige Injectionen werden täglich gemacht. 10/II. Keine Veränderung; Fortsetzung der Behandlung. 17./II. Roseola im Verschwinden; die Drüsenschwellungen bestehen noch, wenn auch etwas zurückgebildet. Austritt aus der Klinik; Fortsetzung der Behandlung. 10./IV. Der Patient zeigt keine Erscheinungen mehr. — Milzbefund: 4./II. Der vordere Rand findet sich $^1/_2$ Cm. hinter der mittleren A.-L. (= Achsellinie). Diam. transv. 14 Cm. Diam. vertic. 8 Cm. 10./II. Der gleiche Befund. 17./II. Milzvolumen etwas zurückgegangen; der vordere Rand überschreitet ein wenig die hintere A.-L. 10./IV. Die Milz zeigt normale Grösse.

2. Scop. Giulio, 20 Jahre alt, ledig, Gärtner aus Siena.

Diagnose: Syphiloma initiale ad lamin. intern. praeputii; Scleradenitis universalis.

28./II. 94. Kommt zur Ambulanz; er zeigt ausser dem Primäraffecte in inguine deutliche Drüsensclerose; die seitlichen Hals- und die epitrochlearen Drüsen sind kaum tastbar; keine Hauterscheinungen. 9./IV. Kommt erst heute wieder; zeigt ein ausgedehntes papulöses Syphilid bes. am Stamme. Beginn der Cur. 6./VIII. Keine Spur des Ausschlages mehr. Er zeigt Papeln an der Schleimhaut des Mundes; neuerliche Behandlung. 22./VIII. Papeln an der Zunge und an der Schleimhaut der Lippen. — Milzbefund: 28./II. Der vordere Rand reicht bis 1 Cm. hinter die mittlere A.-L. Diam. transv. 12 Cm. Diam. vert. 6 Cm. 9./IV. Diam. transv. 14 Cm. Diam. vert. 7 Cm. 6./VIII. Diam. transv. 11 Cm. Diam. vert. 6 Ctm. 22./VIII. Die Milz zeigt normale Begrenzung; der vordere Rand überschreitet kaum die hintere A.-L.

3. Fin. Pietro, 18jähriger, lediger Tischler aus Siena.

Diagnose: Syphiloma initiale lamin. intern. praeputii.; Scleradenitis univers.; Syphiloderma papulo-squamosum.

15./III. 94. Kommt in die Ambulanz; sofortiger Beginn der Behandlung mit Calomelinjectionen à 8 Centigr. 4./IV. Die Papeln sind etwas abgeflacht, die Drüsen unverändert. 25./IV. Die Besserung schreitet vorwärts. 28./V. Zeigt nur noch Residuen des Exanthemes an den Schenkeln. 9./XI. Zeigt einzelne Papeln der Mundschleimhaut. — Milzbefund: 15./III. Der Vorderrand überschreitet um $^1/_2$ Cm. die mittlere A.-L. Diam. transv. 16 Cm. Diam. vert. 7 Cm. 4./IV. Derselbe Befund. 25./IV. Derselbe Befund. 28./V. Der Vorderrand ist etwas hinter die mittlere A.-L. gerückt. 9./XI. Der Vorderrand ist unter die hintere A.-L. gerückt, die Milz zeigt normale Grenzen.

4. Bi. Orlando, 19jähriger, lediger Tapezierer aus Siena.

Diagnose: Syphiloma initiale laminae internae praeputii; Scleradenitis universalis; Roseola.

21./III. 94. Kommt zur Ambulanz; sofortige Behandlung mittels Protojoduret-Pillen. 25./III. Keine Veränderung. — Milzbefund: 21./III. Der Vorderrand erreicht fast die mittlere A.-L. Diam. transv. 14 Cm. Diam. vert. 6 Cm. 25./III. Der gleiche Befund.

5. Mor. Giovanni, 36jähriger, verheirateter Reisender aus Cascina (Pisa).

Diagnose: Recente constitutionelle Syphilis; Scleradenitis universalis; Roseola.

31./III. 94. Eintritt in die Klinik. Beginn der Behandlung mittels Sublimatinjectionen à 1 Centigr. 14./IV. Die Roseola beginnt zu verschwinden. Austritt aus der Klinik. Fortsetzung der Behandlung. — Milzbefund: 31./III. Der Vorderrand überschreitet um 2 Cm. die hintere A.-L. Diam. transv. 14 Cm. Diam. vert. 6 Cm. 14./IV. Der Vorderrand ist ein wenig nach hinten gerückt.

6. Ben. Pietro, 24jähriger, lediger Nachtwächter aus Siena.

Diagnose: Syphiloma initiale in sulco glandis; Scleradenitis inguinalis.

11./IV. 94. Kommt zur Ambulanz; der Primäraffect besteht erst seit kurzer Zeit. 17./IV. Keine Allgemeinerscheinungen. — Milzbefund: Die Milz zeigt normale Grenzen. 17./IV. Derselbe Befund.

7. Com. Vittorio, 46jähriger, verheirateter Fuhrmann aus Siena.

Diagnose: Primäraffect an der rechten Tonsille. Scleradenitis cervicalis.

22./V. 94. Beklagt sich über grosse Schmerzen und Trockenheit im Gaumen; Schlingbeschwerden; an der rechten Tonsille zeigt sich ein tief exulcerirter Primäraffect. Charakteristische Scleradenitis cervicalis derselben Seite. 28./VI. Syphiloderma papulo-erythematosum. Scleradenitis universalis. Beginn der Behandlung. 14./VII. Die Hauterscheinungen nehmen ab. 22./VIII. Kommt zur Ambulanz mit verschiedenen Papeln an der Wangenschleimhaut, an den Gaumenbögen und Tonsillen. 15./IX. Zeigt keine Papeln der Mundschleimhaut mehr. — Milzbefund: 22./V. 94. Die Milz zeigt normale Begrenzung. 28./VI. Der Vorderrand erreicht die mittlere A.-L. Diam. transvers. 15 Cm. Diam. vert. 5 $|_2$ Cm. 14./VII. Der Vorderrand ist etwas hinter die mittlere A.-L. gerückt. Diam. transv. 14 Cm. 22./VIII. Der Vorderrand ist unter die hintere A.-L. gerückt. 15./IX. Derselbe Befund.

8. Bian. Napoleone, 39jähriger, lediger Finanzwächter aus Siena.

Diagnose: Syphiloma initiale laminae internae praeputii; Scleradenitis pleiadiformis inguinalis.

30./VI. 94. Kommt zur Ambulanz. Keine Hauterscheinungen. Der Primäraffect besteht erst seit kurzer Zeit. 12./VII. Der Primäraffect ist vernarbt. Panadenopathia. Keine Hauterscheinungen. 2./VIII. Zeigt besonders am Stamme ein ausgebreitetes Syphiloderma erythematosum. Beginn der Behandlung. 10./VIII. Der gleiche Befund. — Milzbefund: 30./VI. Die Milz zeigt normale Begrenzung. 12./VII. Der Vorderrand erreicht heute fast die mittlere A.-L. 2./VIII. Der Vorderrand überschreitet um $^1/_2$ Cm. die mittlere A.-L. Diam. transv. 16 Cm. Diam. vert. 6 Cm. 10./VIII. Der gleiche Befund.

9. Calv. Tommaso, 20jähriger, lediger Beamter aus Siena.

Diagnose: Primäraffect am Frenulum.

9./VII. 94. Kommt zur Ambulanz. Keine Hauterscheinungen. 26./VII. Noch keine Hauterscheinungen. Scleradenitis inguinalis et epitrochlearis. 6./VIII. Roseola am Stamme. Kopf- und Knochenschmerzen. Beginn der Behandlung. 10./IX. Die Roseola ist vollständig verschwunden. 17./X. Die Roseola kehrt wieder. Sehr deutliche Scleradenitis universalis. 30./X. Die Roseola dauert fort. 22./XI. Sehr bedeutende Drüsenschwellungen bestehen fort. Keine Haut- oder Schleimhaut-Erscheinungen. 4./I. 95. Die Drüsenschwellungen, besonders die inguinalen, sind bedeutend zurückgegangen. — Milzbefund: 9./VII. Die Milz zeigt normale Begrenzung. 26./VII. Der Vorderrand erreicht die mittlere A.-L. Diam. transv. 15 Cm.

Diam. vert. 6½ Cm. 6./VIII. Der Vorderrand ist fast unter die vordere A.-L. gerückt. 10./IX. Der gleiche Befund. 17./X. Der gleiche Befund. 30./X. Der Vorderrand rückt langsam nach rückwärts. 22./XI. Der Vorderrand befindet sich etwas hinter der mittleren A.-L. 4./I. 95. Der Vorderrand überschreitet kaum die hintere A.-L.

10. Pap. Ester, 22jährige, ledige Dirne aus Siena.

Diagnose: Syphiloma initiale cervicis uteri; Scleraden. univers. Syphiloderma maculo-papulos.

5./VII. 94. Eintritt in die Klinik; Beginn der Behandlung. 10./VII. Derselbe Befund. — Milzbefund: 5./VII. 94. Der Vorderrand erreicht die mittlere A.-L. Diam. transv. 15 Cm. Diam. vert. 5½ Cm. 10./VII. Derselbe Befund.

11. Cec. Riccardo, 24jähriger, lediger Mechaniker aus Savona.

Diagnose: Syphiloma initiale lam. int. praeputii. Scleradenitis universalis.

11./VII. 94. Kommt zur Ambulanz. Keine Hauterscheinungen. Mächtige, plejadenförmige Drüsenschwellung. 29./VII. Syphiloderma maculopapulosum. Drüsen unverändert. Beginn der Behandlung mittels intramusculärer Calomel-Injectionen. 27./VIII. Das Syphiloderma ist im Verschwinden. — Milzbefund: 11./VII. Der Vorderrand erreicht die mittlere A.-L. Diam. transv. 14 Cm. Diam. vert. 5½ Cm. 29./VII. Bedeutender Milztumor; ihr Vorderrand erreicht fast die vordere A.-L. Diam. transv. 16 Cm. Diam. vert. 6 Cm. 27./VIII. Der Vorderrand findet sich ½ Cm. hinter der mittleren A.-L.

12. Fall. Giuseppe, 28jähriger, lediger Schreiner aus Siena.

Diagnose: Syphiloderma lamin. intern. praeputii. Scleradenitis univers.

18./VII. 94. Kommt zur Ambulanz. Zeigt gar keine Hauterscheinungen. 10./VIII. Syphiloderma maculo-papulosum. Beginn der Behandlung. 18./VIII. Keine Veränderung. 3./IX. Trotz der Behandlung bleibt das Exanthem unverändert; an der Mundschleimhaut sind Papeln aufgetreten. 25./IX. Das Exanthem beginnt ein wenig zu schwinden. 27./X. Das Exanthem hat sich bedeutend verringert. 30./XI. Das Exanthem ist fast gänzlich verschwunden; dagegen finden sich Papeln zwischen den Zehen. 25./I. 95. Zeigt nur Schleimhautpapeln an den Lippen. — Milzbefund: 18./VII. 94. Der Vorderrand befindet sich 1 Cm. hinter der mittleren A.-L. 10./VIII. Der Vorderrand erreicht die mittlere A.-L. Diam. transv. 16 Cm. Diam. vert. 6 Cm. 18./VIII. Derselbe Befund. 3./IX. Derselbe Befund. 18./IX. Die Untersuchung ergibt keine Volumsveränderung der Milz. 27./IX. Derselbe Befund. 30./IX. Der Vorderrand ist hinter die mittlere A.-L. gerückt. Diam. transv. 14 Cm. Diam. vert. 5½ Cm. 25./I. 95. Der Vorderrand ist unter die hintere A.-L. gerückt. Die Milz zeigt normale Grösse.

13. Cas. Augusto, 18jähriger, lediger Beamter aus Siena.

Diagnose: Syphiloma initiale in sulco.

25./VII. 94. Kommt zur Ambulanz. Zeigt keine Hauterscheinungen. 20./VIII. Stark confluirende Roseola. Scleradenitis univers. Beginn der

Behandlung mittels Calomel-Injectionen. 10./IX. Fortbestand der Roseola. 30./IX. Die Roseola blasst ab. 10./X. Die Roseola ist kaum mehr sichtbar. 25./II. 95. Zeigt nur Papeln an der Mundschleimhaut. — Milzbefund: 25./VII. 94. Diam. transv. 12 Cm. Diam. vert. 5 Cm. 20./VIII. Der Vorderrand steht ½ Cm. hinter der mittleren A.-L. Diam. transv. 14 Cm. Diam. vert. 6 Cm. 10./IX. Derselbe Befund. 30./IX. Diam. transv. 12 Cm. Diam. vert. 5 Cm. 10./X. Derselbe Befund. 25./II. 95. Die Milz zeigt normale Grösse; ihr Vorderrand findet sich unter der hinteren A.-L.

14. Mu. Luigi, 43jähriger, verheirateter Handlanger aus Siena.

Diagnose: Roseola in resolutione. Scleradenitis univers. Papulae mucosae oris.

10./VIII. 94. Vor 4 Monaten Primäraffect; hat noch keine Behandlung durchgemacht, kommt zur Ambulanz. Beginn der Behandlung. 22./VIII. Die Roseola ist verschwunden. 30./VIII. Zeigt keine Erscheinungen mehr. — Milzbefund: 10./VIII. Die Milz zeigt normale Verhältnisse. 22./VIII. Derselbe Befund. 30./VIII. Derselbe Befund.

15. Car. Cesare, 19jähriger, lediger Schriftsetzer aus Siena.

Diagnose: Syphiloma initiale in sulco. Scleradenitis inguinalis.

22./VIII. 94. Kommt zur Ambulanz. Zeigt noch keine Hauterscheinungen. Scleradenitis inguinalis und epitrochlearis. 17./IX. Adenitis univers. deutlicher. Primäraffect fast geheilt. 15./X. Sehr deutliche Roseola. Papeln am Scrotum, an der Spitze der Glans und an der Mundschleimhaut. Beginn der Behandlung. 9./XI. Roseola besteht deutlich fort. 23./XI. Roseola besteht an den Seiten noch fort. Plejadenförmige Drüsenschwellungen noch deutlich, wenn auch etwas verkleinert. Papeln an der Mundschleimhaut. Zahlreiche Borken am Kopfe. 31./XII. Roseola noch sichtbar. Drüsenschwellung in inguine hat bedeutend abgenommen. — Milzbefund: 22./VIII. Der Vorderrand reicht bis zur mittleren A.-L. Diam. transv. 15 Cm. Diam. vert. 6½ Cm. 17./IX. Derselbe Befund. 15./X. Der Vorderrand ist bis fast unter die vordere A.-L. gerückt. 9./XI. Der Vorderrand ist ein wenig rückwärts gerückt. 23./XI. Der Vorderrand findet sich ein wenig hinter der mittleren A.-L. 31./XII. Der Vorderrand überragt kaum noch die hintere A.-L.

16. Pan. Emilio, 31jähriger, verheirateter Schuhmacher aus Siena.

Diagnose: Syphiloma init. giganteum glandis et laminae internae praeputii.

4./IX. 94. Eintritt in die Klinik. Zeigt keine Hauterscheinungen. 15./X. Der Primäraffect ist noch nicht geheilt. Scleradenitis universalis. Roseola. 31./X. Das Exanthem confluirt stärker. Austritt aus der Klinik. 5./XI. Kommt zur Ambulanz; derselbe Befund. 24./XI. Das Exanthem beginnt zu verschwinden. 9./II. 95. Zahlreiche ulcerirte Papeln der Mundschleimhaut, besonders an den Lippen. — Milzbefund: Die Milz besitzt normale Grösse. 15./X. Der Vorderrand der Milz erreicht die mittlere A.-L. Diam. transv. 15 Cm. Diam. vert. 6 Cm. 31./X. Derselbe Befund. 5./XI. Derselbe Befund. 24./XI. Der Vorderrand ist auf ca. 1 Cm. an die hintere A.-L. gerückt. 9./II. 95. Die Milz zeigt normale Grösse.

17. Pot. Corrado, 23jähriger, lediger Maler aus Siena.

Diagnose: Lues cutanea papulosa; Scleradenitis plejadiformis in inguine.

3./X. Der Patient ist schon seit August mit dem gegenwärtigen Ausschlage behaftet, der im Anschlusse an einen Primäraffect im sulcus auftrat. Zahlreiche Borken am behaarten Kopfe; Scleradenitis bes. in inguine. Hat an sehr heftigen Kopf- und Knochenschmerzen gelitten, welche noch fortdauern. Besucht die Ambulanz. Beginn der Cur. 20./X. Besserung des oben erwähnten Zustandes. 10./XI. Exanthem in vorgeschrittener Resolution. Keine Schmerzen. 20./XII. Keine Erscheinungen mehr. — Milzbefund: Die Milz zeigt normale Verhältnisse. 20./X. Derselbe Befund. 10./XI. Derselbe Befund. 20./XII. Derselbe Befund.

18. Ros. Archimede, 20jähriger, lediger Schreiner aus Siena.

Diagnose: Syphiloma initiale cutis penis. Scleradenitis inguinalis. Roseola.

30./X. 94. Primäraffect in Uebernarbung begriffen. Scleradenitis universalis. Roseola. 12./XI. Das Exanthem beginnt papulös zu werden. Seit einigen Tagen ist eine luetische Temperatursteigerung von intermittirendem Typus in Erscheinung getreten. Injectionen mit Sublimat à 1 Centigr. 17./XI. Temperatursteigerung ist noch nicht vollständig gewichen. Exanthem unverändert. 28./XI. Das Fieber ist gewichen. 5./XII. Das Exanthem beginnt zu verschwinden. 23./XII. Derselbe Befund. 5./I. 95. Die Besserung der Hauterscheinungen schreitet fort. 16./III. Kommt vollständig erscheinungslos zur Ambulanz. 16./V. Zeigt Papeln an der Mundschleimhaut. — Milzbefund: 30./X. Der Vorderrand erreicht die mittlere A.-L. Diam. transv. 14½ Cm. Diam. vert. 5½ Cm. 12./XI. Der Vorderrand hat um 1 Cm. die mittlere A.-L. überschritten. 17./XI. Der gleiche Befund. 28./XI. Der gleiche Befund. 5./XII. Der Vorderrand ist ein wenig hinter die mittlere A.-L. gerückt. 23./XII. Der Milztumor besteht in gleicher Grösse fort. 5./I. 95. Derselbe Befund. 16./III. Die Milz zeigt normale Grösse. 16./V. Normaler Befund.

19. Sest. Giuseppe, 20jähriger, lediger Schmied aus Siena.

Diagnose: Lues cutanea papulo-erythematosa. Scleradenitis universalis.

11./I. 95. Kommt zur Ambulanz. Beginn der Behandlung. 30./I. Das Exanthem ist auf dem Wege der Resolution. 17./IV. Keine Erscheinungen mehr. — Milzbefund: 11./I. 95. Bedeutender Milztumor; der Vorderrand erreicht die vordere A.-L. Diam. transv. 17 Cm. Diam. vert. 6½ Cm. 30./I. Der Vorderrand überschreitet um 1 Cm. die mittlere A.-L. 17./IV. Die Milz ist zu normaler Grösse zurückgekehrt.

20. Ser. Arturo, 22jähriger, lediger Student aus Siena.

Diagnose: Syphiloma initiale laminae internae praeputii. Scleradenitis inguinalis.

1./II. 95. Kommt zur Ambulanz. Primäraffect seit wenigen Tagen. 8./II. Es sind noch keine Allgemeinerscheinungen aufgetreten. — Milzbefund: 1./II. Die Milz zeigt normale Grösse. 8./II. Derselbe Befund.

21. Vagh Angiolina, 19jähriges, lediges Dienstmädchen aus Siena.

Diagnose: Syphiloma initiale cervicis uteri. Scleradenitis universalis.

6./III. 95. Zeigt noch keine Allgemeinerscheinungen. 15./III. Primäraffect noch nicht geheilt; sonst kein Befund. 21./III. Roseola ist aufgetreten, bes. an der Brust. Beginn der Cur. 25./III. Exanthem ist deutlicher und confluirend geworden. 12./IV. Das Exanthem beginnt zu verschwinden. 30./IV. Kommt zur Ambulanz, ohne jegliche Manifestation an Haut oder Schleimhaut. — Milzbefund: 6./III. 95. Die Milz besitzt normale Grösse. 15./III. Der Vorderrand der Milz erreicht die mittlere A.-L. Diam. transv. 15 Cm. Diam. vert. 6 Cm. 21./III. Derselbe Befund. 25./III. Derselbe Befund. 12./IV. Der Vorderrand ist bis auf 1 Cm. an die hintere A.-L. gerückt. 30./IV. Die Milz zeigt ihre normale Grösse.

22. Cap. Aordano, 20jähriger, lediger Taglöhner aus Siena.

Diagnose: Syphiloderma maculo-papulosum. Scleradenitis universalis.

9./VI. Eintritt in die Klinik. Beginn der Behandlung mittels Calomel-Injectionen à 8 Ctgr. 14./VI. Keine Veränderung. 20./VI. Keine Veränderung. 29./VI. Keine Veränderung. 12./VII. Das Exanthem beginnt abzunehmen. Austritt aus der Klinik. 25./VII. Das Exanthem hat bedeutend abgenommen. 10./VIII. Das Exanthem ist vollständig geschwunden. Die Scleradenitis universalis hat bedeutend abgenommen. — Milzbefund: 9./VI. Der Vorderrand erreicht die mittlere A.-L. Diam. transv. 16 Cm., Diam. vert. 6 Cm. 14./VI. Derselbe Befund. 20./VI. Derselbe Befund. 29./VI. Derselbe Befund. 12./VII. Im Volumen der Milz ist noch keine Vsränderung eingetreten. 25./VII. Der Vorderrand ist hinter die mittlere A.-L. gerückt. Diam. transv. 14 Cm. Diam. vert. 5 Cm. 10./VIII. Der Vorderrand ist etwas hinter die hintere A.-L. gerückt. Die Milz besitzt normale Grösse.

23. Bor. Giuseppe, 27jähriger, verheirateter Lohgerber aus Siena.

Diagnose: Syphiloma initiale ad orifitium uretrale.

2./VIII. Keine Allgemeinerscheinungen. Der Primäraffect besteht seit wenigen Tagen. 15./VIII. Der Primäraffect breitet sich aus; sonst keine Erscheinungen. 4./XII. Kommt zur Ambulanz mit einer blassen Roseola am Stamme, die sich in weit vorgeschrittener Resolution befindet. Beginn der Behandlung. 9./XII. Die Roseola ist fast vollständig geschwunden. 10./II. 96. Zeigt Papeln an der Mundschleimhaut. — Milzbefund: 2./VIII. Die Milz befindet sich in ihren normalen Grenzen. 15./VIII. Derselbe Befund. 4./XII. Der Vorderrand befindet sich ca. 1 Cm. hinter der mittleren A.-L. Diam. transv. 14 Cm. Diam. vert. 5 Cm. 9./XII. Derselbe Befund. 10./II. 96. Die Milz befindet sich in normalen Grenzen.

24. Bug. Oreste, 36jähriger, lediger Stadtwachmann aus Siena.

Diagnose: Syphiloma initiale in sulco.

9./VIII. Kommt zur Ambulanz, erst seit einigen Tagen erkrankt. 2./IX. Noch keine Spur von Allgemeinerscheinungen; multiple Drüsenschwellungen sehr deutlich. 4./X. Seit mehreren Tagen ist Roseola aufgetreten; heute ist sie stark confluirend. Scleradenitis univers. Knochen-

schmerzen; Beginn der Behandlung. Papeln am Scrotum. 11/XI. Keine Spur von Hauterscheinungen mehr, ausser Papeln am Scrotum. — Milzbefund: 9./VIII. Die Milz zeigt normale Verhältnisse. 2./IX. Der Vorderrand reicht bis zur mittleren A.-L. Diam. transv. 14 Cm. Diam. vert. 6 Cm. 4.|X. Der Vorderrand hat die mittlere A.-L. ein wenig überschritten. Diam. transv. 15 Cm. 11.|XI. Diam. transv. 12 Cm. Diam. vert. 5 Cm.

25. Pi. Fabio, 21jähriger, lediger Schmied aus Siena.

Diagnose: Syphiloma initiale laminae internae praeputii. Scleradenitis inguinalis.

20.|VIII. 95. Es bestehen zwei Primäraffecte am Innenblatte des Praeputium von bedeutender Grösse. Eintritt in die Klinik. 1.|IX. Keine Allgemeinerscheinungen. Die Primäraffecte sind am Wege der Besserung. 19.|IX. Verlässt mit geheilten Primäraffecten die Klinik. Bis jetzt sind noch keine Allgemeinerscheinungen aufgetreten. 25.|IX. Stark confluirende Roseola; Beginn der Behandlung. 3.|X. Keine Veränderung. — Milzbefund: 20.|VIII. Die Milz zeigt normale Verhältnisse. 1.|IX. Der Vorderrand erreicht fast die mittlere A.-L. Diam. transv. 15 Cm. Diam. vert. 5½ Cm. 19.|IX. Der Vorderarm hat die mittlere A.-L. überschritten. Diam. transv. 16 Cm. Diam. vert. 6½ Cm. 25.|IX. Derselbe Befund. 3.|X. Der Vorderrand ist etwas nach hinten gerückt. Diam. transv. 15 Cm. Diam. vert. 6 Cm.

26. Gian. Dante, 24jähriger, lediger Schuhmacher aus Siena.

Diagnose: Syphiloma initiale in sulco. Scleradenitis inguinalis.

4.|IX. 95. Kommt zur Ambulanz mit der Versicherung, dass der Primäraffect am 29. August aufgetreten sei; allein aus dem Drüsenbefunde und aus der Beschaffenheit des Ulcus schliessen wir, dass er schon früher aufgetreten sein müsse. 24.|IX. Tritt in die Klinik ein mit charakteristischer Roseola und Scleradenitis universalis; Beginn der Behandlung. 30.|IX. Die Roseola confluirt stärker und ist deutlicher. 15.|X. Die Roseola ist im Verschwinden. 22.|X. Die Roseola ist verschwunden. 16.|XI. Der Patient verlässt die Klinik. — Milzbefund: 4.|IX. Die Milz ergibt einen normalen Befund. 24.|IX. Diam. transv. 14 Cm. Diam. vert. 6 Cm. 30.|IX. Diam. transv. 14 Cm. Diam. vert. 8 Cm. 15.|X. Derselbe Befund. 22.|X. Diam. transv. 13 Cm. Diam. vert. 6 Cm. 16.|XI. Die Milz zeigt normale Grösse.

27. Ag. Pietro, 23jähriger, lediger Zollwächter aus Siena.

Diagnose: Syphiloma initiale an der rechten Wange. Scleradenitis plejadiformis submaxillaris.

18.|IX. 95. Kommt zur Ambulanz, zeigt noch keine Allgemeinerscheinungen. 4.|X. Sehr deutliche stark confluirende Roseola. Scleradenitis universalis. Beginn der Behandlung 8.|XI. Keine Hauterscheinungen mehr. Papeln der Mundschleimhaut. — Milzbefund: Der Vorderrand erreicht die mittlere A.-L. Diam. transv. 15 Cm. Diam. vert. 7 Cm. 4.|X. Diam. transv. 16 Cm. Diam. vert. 9 Cm. 8.|XI. Die Milz ist zu ihrer normalen Grösse zurückgekehrt.

28. Fab. Gino, 18jähriger lediger Schreiner aus Siena.

Diagnose: Syphiloderma erythematosum in resolutione; Scleradenitis universalis.

2.|XI. Die Roseola ist in den ersten Tagen des Octobers aufgetreten. Der Patient kommt erst heute in die Ambulanz. Beginn der Behandlung. 22.|II. 96. Kommt mit Papeln am Innenblatte des Praeputium und am Scrotum wieder. — Milzbefund: 2.|XI. Die Milz zeigt normale Verhältnisse. 22.|II. 96. Derselbe Befund.

29. Mig. Alceste, 21jähriger, lediger Billeteur aus Siena.

Diagnose: Syphiloma initiale lamin. intern. praeputii.

12.|X. 95. Eintritt in die Klinik. Der Primäraffect besteht seit vielen Tagen. 14.|XI. Roseola ist aufgetreten. Scleradenitis universalis. Beginn der Behandlung. 19.|XI. Keine Veränderung. 23.|XI. Das Exanthem beginnt zu schwinden. 2.|XII. Exanthem fast gänzlich geschwunden; starke Drüsenschwellungen. 12.|XII. Exanthem gänzlich verschwunden. Verlässt die Klinik. — Milzbefund: 12.|X. 95. Die Milz zeigt normale Verhältnisse. 14.|XI. Der Vorderrand liegt $^1/_2$ Cm. hinter der mittleren A.-L. Diam. transv. 14 Cm. Diam. vert. 7 Cm. 19.|XI. Derselbe Befund. 23.|XI. Noch derselbe Befund. 2.|XII. Milzvolumen etwas zurückgegangen; der Vorderrand überschreitet nur wenig die hintere A.-L. 12.|XII. Der vorige Befund.

30. Chel. Angelo, 23jähriger, lediger Schreiner aus Castelnuovo Berardenga.

Diagnose: Syphiloma initiale frenuli. Scleradenitis inguinalis.

16.|X. 95. Seit mehr als einem Monate erkrankt; besucht die Ambulanz. Noch keine Allgemeinerscheinungen. 22.|X. Kehrt mit charakteristischer Roseola wieder. — Milzbefund: 16.|X. 95. Der Vorderrand erreicht fast die mittlere A.-L. Diam. transv. 14 Cm. Diam. vert. $6^1/_2$ Cm. 22.|X. Derselbe Befund.

31. Am. Aristodemo, 23jähriger, lediger Bäcker aus Siena.

Diagnose: Syphiloma initiale laminae internae praeputii. Scleradenitis universalis.

30.|X. 95. Eintritt in die Klinik. Zeigt noch keine Allgemeinerscheinungen. Die Induration ist sehr stark und ausgedehnt, in der Regio inguinalis, cervicalis und epitrochlearis bemerkt man sehr zahlreiche und voluminöse Drüsenschwellungen. 20.|XI. Der Primäraffect ist vernarbt; Roseola aufgetreten. Beginn der Behandlung. 25.|XI. Verlässt gegen unseren Rath die Klinik. Keine Veränderung. — Milzbefund: 30.|X. 95. Diam. transv. 15 Cm. Diam. vert. 8 Cm. 20.|XI. Derselbe Befund. 25.|XI. Derselbe Befund.

32. Ric. Ansano, 29jähriger, lediger Handlanger aus Siena.

Diagnose: Syphiloderma papulosum; Scleradenitis plejadiformis inguinalis.

21.|XI. 95. Eintritt in die Klinik. Das Exanthem ist schon seit langer Zeit vorhanden. Hat noch keine Behandlung durchgemacht, deshalb sofort Beginn der Behandlung. 30.|XI. Das Exanthem beginnt zu verschwinden. 9.|XII. Derselbe Befund. Patient verlässt freiwillig die Klinik.

— Milzbefund: 21./XI. Die Milz zeigt normale Verhältnisse. 30./XI. Derselbe Befund. 9./XII. Derselbe Befund.

33. Mar. Giovanni, 26jähriger, lediger Weinhändler aus Siena. Diagnose: Syphiloma initiale cutis praeputii; Scleradenitis universalis. 10./III. 96. Der Primäraffect ist schon seit vielen Tagen vorhanden. Noch keine Allgemeinerscheinungen. 20./IV. Sehr stark confluirende Roseola. Beginn der Behandlung. 12./V. Kommt zur Ambulanz mit wuchernden Papeln ad anum. Die Roseola ist im Verschwinden. — Milzbefund: 10./III. 96. Der Vorderrand reicht bis zur mittleren A.-L. Diam. transv. 15 Cm. Diam. vert. 8 Cm. 20./IV. Diam. transv. 16 Cm. Diam. vert. 9 Cm. 12./V. Diam. transv. 15 Cm. Diam. vert. 8 Cm.

34. Mon. Giuseppe, 37jähriger, verheirateter Schmied aus Siena. Diagnose: Syphiloma initiale in sulco. Scleradenitis universalis. 2./VII. Keine Allgemeinerscheinungen. 20./VIII. Zeigt ein stark confluirendes papulo-erythematöses Syphilid. Beginn der Behandlung. 7./IX. Derselbe Befund. 25./X. Das Exanthem ist vollständig verschwunden. Weder an Haut noch an Schleimhaut irgend ein Befund. — Milzbefund: 2./VII. 96. Diam. transv. 13 Cm. Diam. vert. 6 Cm. 20./VIII. Diam. transv. 14 Cm. Diam. vert. 8 Cm. 7./IX. Derselbe Befund. 25./X. Das Volumen der Milz ist etwas verkleinert.

35. Fab. Scipione, 27jähriger, lediger Schuhmacher aus Siena. Diagnose: Syphiloma initiale in sulco. 18./IX. 96. Der Primäraffect besteht seit 12 Tagen. Schon bemerkt man Drüsenschwellungen in inguine. Besucht die Ambulanz. 4./XI. Zeigt stark confluirende Roseola am Stamme. Klagt über Knochenschmerzen. Scleradenitis universalis. Beginn der Behandlung. 13./I. 97. Kehrt zurück nur mit Papeln an der Schleimhaut des Mundes und der Glans. Die Roseola ist vollständig verschwunden. — Milzbefund: 18./IX. Die Milz zeigt normale Verhältnisse. 4./XI. Der Vorderrand überragt um $1\frac{1}{2}$ Cm. die mittlere A.-L. Diam transv. 16 Cm. Diam vert. 7 Cm. 13./I. 97. Die Milz ist noch nicht in ihre normalen Grenzen zurückgekehrt. Diam. transv. 14 Cm. Diam. vert. 6 Cm.

36. Ch. Chiaro, 35jähriger, verheirateter Metzger aus Siena. Diagnose: Syphiloma initiale laminae internae praeputii. 18./IV. 97. Keine Allgemeinerscheinungen. Der Primäraffect besteht seit kurzer Zeit, wie der Patient versichert. 5./VII. Kommt erst heute wieder in die Ambulanz und klagt über heftige Schmerzen der Knochen und heftige Kopfschmerzen zur Nachtzeit. Grosse Drüsenschwellungen in inguine, in der Cervical- und Epitrochleargegend. Sehr stark confluirendes papulo-erythematöses Syphilid. — Milzbefund: 18./IV. 97. Der Vorderrand findet sich etwas mehr als 1 Cm. hinter der mittleren A.-L. Diam. transv. 14 Cm. Diam. vert. 8 Cm. 5./VII. Der Vorderrand ist bis zur vorderen A.-L. vorgerückt. Diam. transv. 17 Cm. Diam. vert. 9 Cm.

37. Fait. Cesare, 23jähriger, lediger Dienstmann aus Siena. Diagnose: Syphiloma initiale in sulco. Scleradenitis inguinalis.

10./V. 97. Keine Allgemeinerscheinungen. Kommt erst heute in die Ambulanz, obgleich das Ulcus seit langer Zeit vorhanden ist. Dasselbe ist sehr ausgedehnt. 4./VI. Tritt in die Klinik ein mit einem papulo-erythematösen Exanthem und klagt über heftige Muskel- und Gliederschmerzen. Beginn der Behandlung. 30./VI. Exanthem wird schwächer. Die Schmerzen sind geschwunden. 6./VII. Das Exanthem ist kaum noch sichtbar. 18./VII. Das Exanthem ist verschwunden. Verlässt die Klinik. 17./XII. Kommt in die Ambulanz ohne jede Erscheinung. — Milzbefund: 10./V. Die Milz zeigt normale Verhältnisse. 4./VI. Der Vorderrand steht $^1/_2$ Cm. hinter der mittleren A.-L. Diam. transv. 15 Cm. Diam. vert. 6 Cm. 30./VI. Diam. transv. 12 Cm. Diam. vert. 5 Cm. 6./VII. Derselbe Befund. 18./VII. Die Milz steht in normalen Grenzen; ihr Vorderrand steht unter der hinteren A.-L. 17./XII. Derselbe Befund.

38. Laz. Savino, 40jähriger lediger Schmied aus Siena.

Diagnose: Syphiloma initiale lamin. intern. praeputii.

3./VII. 97. Der Primäraffect besteht seit wenigen Tagen. Zeigt keine Allgemeinerscheinungen. 21./IX. Tritt in die Klinik ein mit stark confluirendem, maculösen Exanthem, Scleradenitis univers. Beginn der Behandlung. 23./IX. Derselbe Befund. 13./X. Exanthem blasst ab. Patient verlässt die Klinik. 25./X. Das Exanthem ist verschwunden. 3./XI. Kein pathologischer Befund mehr. — Milzbefund: 3./VII. Die Milz zeigt normale Verhältnisse. 21./IX. Der Vorderrand erreicht die mittlere A.-L. Diam. transv. 15 Cm. Diam. vert. $6^1/_2$ Cm. 23./IX. Diam. transv. 16 Cm. Diam. vert. $6^1/_2$ Cm. 13./X. Der Vorderrand ist plötzlich hinter die mittlere A.-L. gerückt. Diam. transv. 14 Cm. Diam. vert. 6 Cm. 25./X. Der Vorderrand findet sich ein wenig vor der hinteren A.-L. 3./X. Der gleiche Befund.

39. Sold. Emilio, 27jähriger verheirateter Schmied aus Siena.

Diagnose: Syphiloderma papulosum; Scleradenitis univers., Condylomata lata.

7./VII. 97. Eintritt in die Klinik. Beginn der Behandlung. 12./VII. Exanthem unverändert; Patient verlässt freiwillig die Klinik. — Milzbefund: 7./VII. Der Vorderrand überschreitet die mittlere A.-L. Diam. transv. 16 Cm. Diam. vert. 7 Cm. 12./VII. Der gleiche Befund.

40. Bo. Emilio, 32jähriger lediger Kaufmann aus Sucecchio.

Diagnose: Roseola, Scleradenitis universalis.

11./XI. 97. Eintritt in die Klinik. Die Roseola ist in den letzten Tagen des October aufgetreten. Beginn der Behandlung. 16./XI. Derselbe Befund. 22./XI. Die Roseola beginnt abzublassen. 4./XII. Die Roseola ist fast verschwunden; Patient verlässt die Klinik. — Milzbefund: 11./XI. Der Vorderrand überschreitet um $1^1/_2$ Cm. die mittlere A.-L. Diam. transv. 17 Cm. Diam. vert. 9 Cm. 16./XI. Keine Veränderung. 22./XI. Derselbe Befund. 4./XII. Der Vorderrand ist $^1/_2$ Cm. hinter die mittlere A.-L. gerückt.

41. Gr. Gio-Battista, 45jähriger lediger städtischer Wachmann aus Siena.

Diagnose: Syphiloderma papulosum; Condylomata lata.

23.|XI. 97. Eintritt in die Klinik; Patient versichert, stets nur in gesunden Gegenden gelebt zu haben. Beginn der Behandlung. 3.|XII. Leichte Besserung des Exanthems und der Papeln. — Milzbefund: 23.|XI. Bedeutender Milztumor; der Vorderrand erreicht die vordere A.-L. 3.|XII. Der Vorderrand findet sich 1 Cm. hinter der vorderen A.-L.

42. Magl. Pacifica, 27 Jahre alt, verheiratet, häuslich beschäftigt, aus Siena.

Diagnose: Syphiloderma papulosum. Scleradenitis universalis.

7.|XII. 97. Das Exanthem ist seit ungefähr 1 Monat erschienen. Eintritt in die Klinik; Beginn der Behandlung. 15.|XII. Die Hauterscheinungen nehmen ab. 31.|XII. Exanthem geschwunden; verlässt die Klinik. — Milzbefund: 7.|XII. Der Vorderrand überschreitet um 1 Cm. die mittlere A.-L. Diam. transv. 16 Cm. Diam. vert. 6 Cm. 15.|XII. Diam. transv. 15 Cm. Diam. vert. 5 Cm. 31.|XII. Der Vorderrand ist etwas hinter die mittlere A.-L. gerückt.

43. Bru. Assunto, 51jähriger verheirateter Schmied aus Monteroni d'Arbia.

Diagnose: Syphiloma initiale ad frenulum; Scleradenitis univers. Roseola.

2.|II. 98. Kommt zur Ambulanz; Beginn der Behandlung. 6.|II. 98. Keine Veränderung. 10.|II. Das Exanthem beginnt abzublassen. 22.|II. Exanthem fast verschwunden; Scleradenitis besteht noch. 5.|III. Exanthem verschwunden; Scleradenitis besteht fort. — Milzbefund. 2.|II. Der Vorderrand findet sich unter der mittleren A.-L. Diam. transv. 14 Cm. Diam. vert. 5 Cm. 6.|II. Derselbe Befund. 10.|II. Derselbe Befund. 22.|II. Derselbe Befund. 5.|III. Keine wesentliche Veränderung.

44. Laz. Emilia, 42 Jahre alt, verheiratet, häuslich beschäftigt, aus Sovicille.

Diagnose: Primäraffect an der linken Mamilla.

29.|III. 98. Sie acquirirte ihre Syphilis beim Stillen eines hereditär syphilitischen Kindes; noch keine Allgemeinerscheinungen. 2.|V. Kommt zur Ambulanz mit sehr stark confluirendem, erythematösen Exanthem; Scleradenitis universalis. Beginn der Behandlung. 8.|V. Keine Veränderung. 16.|V. Die Roseola beginnt abzublassen. 22.|VI. Der Ausschlag ist verschwunden. — Milzbefund: 29.|III. 98. Die Milz zeigt normale Grösse. 2.|V. Der Vorderrand überschreitet um 1 Cm. die mittlere A.-L. Diam. transv. 16 Cm. Diam. vert. 7 Cm. 8.|V. Derselbe Befund. 16.|V. Der Vorderrand steht unter der mittleren A.-L. 22.|VI. Diam. transv. 13 Cm. Diam. vert. 6 Cm.

45. Van. Luigi, 31jähr. lediger Koch aus Castelnuova Berardenga.

Diagnose: Syphiloma initiale laminae internae praeputii.

10.|V. 98. Zeigt noch keine Allgemeinerscheinungen; der Primäraffect besteht erst seit wenigen Tagen. 22.|V. Derselbe Befund. 2.|VII. Kommt zur Klinik mit einem diffusen erythematösen Exanthem an Stamm und Schenkeln. Scleradenitis universalis. Beginn der Behandlung. 8.|VII. Derselbe Befund. 12.|VII. Derselbe Befund. 23.|VII. Roseola stark abgeblasst; Pat. verlässt

die Klinik. 29.|VIII. Kommt in die Ambulanz ohne jegliche Erscheinung. — Milzbefund: Die Milz befindet sich in ihren normalen Grenzen. 22.|V. Derselbe Befund. 2.|VII. Der Vorderrand überragt um $^1|_2$ Cm. die mittlere A.-L. Diam. transv. 15 Cm. Diam. vert. 6 Cm. 8.|VII. Derselbe Befund. 12.|VII. Derselbe Befund. 23.|VII. Der Vorderrand befindet sich 2 Cm. vor der hinteren A.-L. 29.|VIII. Der Vorderrand steht $1\,^1|_2$ Cm. vor der hinteren A.-L.

46. Mont. Paolo, 28jähriger lediger Kammerdiener aus Siena.

Diagnose: Syphiloma initiale am freien Rande des Präputium. Scleradenitis inguinalis.

8.|VI. 98. Der Primäraffect besteht seit ungefähr 10 Tagen. 8.|VII. Der Primäraffect ist bedeutend grösser, von phagedänischem Aussehen. Stark confluirendes papulöses Exanthem; Scleradenitis univ. Eintritt in die Klinik. Beginn der Behandlung. 10.|VII. Derselbe Befund. 12.|VII. Derselbe Befund. 19.|VII. Patient verlässt freiwillig die Klinik. Nur der Primäraffect befindet sich in Besserung. — Milzbefund: 8.|VI. Die Milz besitzt ihre normale Grösse. 8.|VII. Der Vorderrand überragt um $^1|_2$ Cm. die mittlere A.-L. Diam. transv. 15 Cm. Diam. vert. 6 Cm. 10.|VII. Der Vorderrand überragt um $1\,^1|_2$ Cm. die mittlere A.-L. 12.|VII. Derselbe Befund. 19.|VII. Der Vorderrand überragt um 1 Cm. die mittlere A.-L.

47. Carl. Giuseppe, 19jähriger lediger Schreiber aus Siena.

Diagnose: Syphiloma initiale ad frenulum. Scleraden. inguinalis levis.

6.|VII. Der Primäraffect besteht seit circa 1 Woche. 8.|VII. Kommt zur Ambulanz mit denselben Erscheinungen. — Milzbefund: 6.|VII. Die Milz zeigt normale Verhältnisse. 8.|VII. Der gleiche Befund.

48. Ard. Giuseppa, 22jährige ledige Magd aus Mailand.

Diagnose: Syphiloderma erythematosum; Psoriasis palmaris. Papulae mucosae oris. Scleradenitis univers.

3.|XI. 98. Die gegenwärtigen Erscheinungen sind ungefähr Mitte October aufgetreten. Eintritt in die Klinik. Beginn der Behandlung. 12.|XI. Die Erscheinungen haben sich etwas verringert. 26.|XI. Das Exanthem ist verschwunden und auch die anderen Erscheinungen sind fast gänzlich zurückgegangen. Patientin verlässt die Klinik. — Milzbefund: 3.|XI. Der Vorderrand erreicht die mittlere A.-L. Diam. transv. 15 Cm. Diam. vert. $5\,^1|_2$ Cm. 12.|XI. Derselbe Befund. 26.|XI. Der Vorderrand ist ein wenig hinter die mittlere A.-L. gerückt. Diam. transv. 14 Cm. Diam. vert. 5 Cm.

Versuchen wir also auf Grund der Ergebnisse unserer jetzigen Untersuchungsreihe die oben aufgestellten Fragen zu beantworten!

Beginnen wir mit der ersten Frage: „Mit welcher Häufigkeit beobachtet man einen Milztumor bei der acquirirten Syphilis“ und sehen wir nach, ob das, was ich in meiner früheren Arbeit

gesagt habe, exact war, oder ob ich die dort angegebene Zahl im Verhältnisse zu den übrigen Autoren nicht etwa zu hoch angenommen habe.

Wir haben 48 Fälle untersucht; bei 42 derselben fanden wir einen Milztumor, bei 6 Fällen jedoch konnten wir keinen solchen constatiren. Ich glaube, wir können ruhig behaupten und fest darauf bestehen, dass der Milztumor bei diesen 42 Patienten in directer Beziehung und ausschliesslicher Abhängigkeit zur syphilitischen Infection stand, da wir ja mit der grössten Sorgfalt alle anderen Ursachen ausgeschlossen haben, von denen wir wissen, dass sie einen Milztumor erzeugen können.

Wenn wir also an dieser Zahl festhalten, so können wir daraus schliessen, dass der Milztumor bei der syphilitischen Infection in einem ausserordentlich hohen Procentsatze der Fälle auftritt; ja, ich glaube, dass wir noch mehr zugestehen müssen, dass nämlich der Milztumor nicht nur in einem sehr hohen Percentsatze der Fälle vorkommt, sondern überhaupt bei der Gesammtheit der Fälle.

Wir haben, das ist wohl wahr, 6mal keine Milzhypertrophie vorgefunden; aber wenn wir uns diese Fälle genauer betrachten, dann werden wir uns auch leicht Rechenschaft geben können, weshalb der Befund bei denselben negativ ausfiel.

Im ersten Falle (Beobachtung Nr. 6) kam der Patient zum ersten Male in die Ambulanz, als der Primäraffect erst seit wenigen Tagen bei ihm aufgetreten war, und als er 6 Tage später wieder kam, zeigte er ebenfalls noch gar keine Allgemeinerscheinungen, weil seit der Infection eben erst eine zu kurze Zeit verstrichen war. Später aber kam dieser Patient nicht wieder und wir konnten die angefangene Untersuchung nicht weiter fortsetzen. Ich glaube daher, dass wir in diesem Falle in logischer Weise annehmen müssen, dass wir bei der Untersuchung desselben einen Milztumor gar nicht finden konnten, da sich ein solcher wegen der Kürze der Zeit noch gar nicht entwickelt hatte. In der Regel tritt ja der Milztumor nicht in der ersten Zeit, der Entwicklung des Primäraffectes, auf. Derselbe zeigt sich vielmehr in der letzten Zeit der Incubation der secundären Periode oder im Beginne der secundären Periode selbst. In diesem ersten Falle konnten wir dem-

nach deshalb keinen Milztumor nachweisen, weil die rechte Zeit für seine Entwickelung noch nicht gekommen war.

Wenn jemand dagegen einwenden will, dass dies nur eine Hypothese sei, so ist es doch eine Hypothese, welche sich auf sicherer und unzweifelhafter Grundlage aufbaut. Wir brauchen ja nur zuzusehen, wie es uns bei vielen anderen der von uns untersuchten Patienten ergangen ist; wir werden da mit Leichtigkeit erkennen, dass wir negative Resultate erhielten, wenn wir vorzeitig die Untersuchung ausführten, dass sich aber mit der allmäligen Generalisation der Erkrankung und mit dem allmäligen Auftreten von Allgemeinerscheinungen auch der Milztumor einstellte. Wenn wir auch bei diesem Falle unsere Untersuchungen hätten fortsetzen und zu einer Zeit vornehmen können, wo die Allgemeinerscheinungen auftraten, dann hätten wir, mit Recht glaube ich das behaupten zu können, eben auch den Milztumor gefunden.

Die Thatsache, dass wir in diesem Falle keinen Milztumor fanden, kann demnach nur dadurch erklärt werden, dass die Untersuchung in einem ungeeigneten Zeitpunkte vorgenommen wurde, nämlich zu einem Zeitpunkte, wo sich ein solcher Tumor in der Regel überhaupt noch nicht entwickelt hat.

Dieselbe Ueberlegung, welche wir für den 6. Fall angestellt haben, gilt in gleicher Weise auch für den 20. und 47. Auch für diese Fälle müssen wir wiederholen, dass der Milztumor, wie wir aus den anderen Beobachtungen ersehen, gleichzeitig mit den Allgemeinerscheinungen auftritt, und dass er bei vielen Fällen noch nicht einmal zu erkennen war, als bereits eine allgemeine Scleradenitis in Erscheinung getreten war, sondern dass er sich erst gleichzeitig mit dem Auftreten der Hauterscheinungen einstellte. Bei diesen Fällen waren aber noch gar keine Allgemeinerscheinungen vorhanden, sondern sie zeigten nur erst eine Scleradenitis inguinalis; später aber bekamen wir diese Fälle nicht mehr zu Gesichte, und können daher auch über das Auftreten der Allgemeinerscheinungen und des Milztumors keinen Aufschluss geben.

Wenn man die Untersuchung des Patienten zu früh ausführt — zu einer Zeit, wo der Primäraffect erst seit kurzer Zeit besteht und das Virus noch keine Zeit hatte, seine trau-

rigen Wirkungen im Organismus hervorzubringen — dann nimmt man auch keinen Milztumor wahr, welcher sich erst dann entwickeln kann, wenn der Organismus diese traurigen Wirkungen des Giftes selbst empfunden hat; führt man jedoch die Untersuchung etwas später aus, dann findet man auch einen Milztumor.

Sobald sich ein Milztumor bei der acquirirten Syphilis entwickelt hat, bleibt er durch mehr minder lange Zeit bestehen; bisweilen bleibt er auch noch bestehen, wenn schon alle Allgemeinerscheinungen zurückgegangen sind; häufiger dagegen geht er früher zurück, und besteht schon nicht mehr, wenn die Allgemeinerscheinungen sich im Vergehen befinden. Aber das mehr oder minder rasche Verschwinden des Tumors zur Zeit der Resolution der Allgemeinerscheinungen will durchaus nicht besagen, dass er beim Auftreten derselben nicht schon bestanden hat.

Die Art und Weise, wie sich der Milztumor bei acquirirter Syphilis in den von uns referirten Fällen verhielt, berechtigt uns zu der Annahme, dass wir mit dem, was wir eben ausgesprochen haben, auch der Wahrheit entsprochen haben.

Wenn wir daher auch beim 17., 28. und 32. Falle, bei welchen die Allgemeinerscheinungen bereits im Verschwinden waren, keinen Milztumor vorfanden, so kann doch niemand mit Sicherheit behaupten, dass ein solcher nicht bereits bestanden habe und zurückgegangen sei, als die anderen Erscheinungen abzulaufen begannen. Der Milztumor verschwindet oft ausserordentlich rasch und nichts ist natürlicher als die Annahme, dass er zu einer Zeit schon verschwunden sei, wo sich die Hauterscheinungen bereits in einem weit vorgeschrittenen Stadium ihres Ablaufes befinden.

Bei den ersteren drei Fällen dürfte daher der Milztumor noch gar nicht zur Entwickelung gekommen sein, bei den letzteren drei Fällen dagegen dürfte er, nachdem er sich gleichzeitig mit dem Auftreten der Allgemeinerscheinungen entwickelt hatte, bereits abgelaufen gewesen sein, als sich diese im Verschwinden befanden.

Nachdem wir dies vorausgeschickt, können wir aus unseren jetzigen Untersuchungen, welche unsere früheren so glänzend

bestätigen, den Schluss ziehen, dass sich der Milztumor bei acquirirter Syphilis constant vorfindet, dass wir ihn jedoch nur dann nachzuweisen im Stande sind, wenn die Untersuchung in einem geeigneten Zeitpunkte ausgeführt wird, denn sonst kann derselbe im Augenblicke der Untersuchung entweder noch nicht aufgetreten oder bereits schon wieder abgelaufen sein.

Das Volumen, welches die Milz dabei erreicht, ist niemals sehr beträchtlich. Wir sahen niemals das Organ unter dem Rippenbogen hervorragen. Der Tumor ist, wie wir feststellen konnten, ein mässiger, welcher nach vorn nur bis an die mittlere Axillarlinie heranreicht, und nur sehr selten die vordere Axillarlinie erreicht.

Wenn wir nun die einzelnen Fälle betrachten, in denen es uns möglich war, die Entwickelung des Milztumors zu verfolgen, dann können wir auch an die Beantwortung der anderen Fragen schreiten, welche wir uns gestellt haben, nämlich: „in welcher Epoche der Infection der Milztumor auftritt, wie lange er dauert, und wie er sich zu den übrigen Erscheinungen der Syphilis und zur antisyphilitischen Behandlung verhält."

In dieser Beziehung werden wir sofort ausführen, wie aus den Fällen, welche wir in ihrer Entwickelung verfolgen konnten, der innige Zusammenhang zwischen dem Ablaufe der Allgemeinerscheinungen und den Veränderungen des Volumens der Milz in klarster Weise hervorgeht.

Zunächst können wir constatiren, dass die Milz während der ersten Zeit der Infection, solange nur der Primäraffect allein besteht, und die erst in einer späteren Zeit der Infection sich entwickelnden Lymphdrüsenschwellungen noch nicht in Erscheinung getreten sind, ihre normale Grösse beibehält. Auch bleibt diese normale Beschaffenheit der Milz noch bestehen, wenn bereits eine leichte Scleradenitis wahrzunehmen ist; doch ist dies nicht die unumstössliche Regel, da sich der Milztumor auch gleichzeitig mit den Lymphdrüsenschwellungen einstellen kann; gewöhnlich jedoch erscheint er nicht gleichzeitig mit den ersten Schwellungen jener Lymphdrüsen, welche dem Primäraffecte viel näher liegen.

Der Milztumor stellt sich in der Regel einige Tage vor dem Auftreten der Hauterscheinungen ein. Bisweilen aber folgt er in seiner Entwickelung ganz genau jener der Hauterscheinungen selbst. Mit ihrer allmäligen Entwickelung wächst er und erreicht das Maximum seines Volumens zur selben Zeit, in welcher die übrigen Erscheinungen gleichfalls ihren Höhepunkt erreichen und die grösste Intensität aufweisen. Wenn aber dann die Behandlung mit ihrem wohlthätigen Einflusse eingreift, dann beginnen die Allgemeinerscheinungen abzunehmen und die Hauterscheinungen blassen ab und verschwinden. Gewöhnlich verfolgt die Milz dieselben Phasen. Auch sie beginnt ihr Volumen zu verringern, wenn die Allgemeinerscheinungen abzunehmen beginnen. In manchen Fällen jedoch bleibt der Milztumor bestehen, selbst wenn die Resolution der Hauterscheinungen bereits begonnen hat, in der Regel erfolgt jedoch der Ablauf gleichzeitig.

Sind dann die Hauterscheinungen gänzlich verschwunden und bestehen nur noch die Drüsenschwellungen, dann kann auch die Milz wieder ihre normalen Dimensionen erreicht haben; viel häufiger jedoch bleibt eine geringe Vergrösserung bestehen, welche, wie auch aus unseren früheren Untersuchungen bereits hervorging, nur ganz allmälig zurückgeht, so dass das Organ seine normale Grösse erst in einem späteren, von der Infection mehr oder weniger entfernten Zeitpunkte wiedererlangt, in welchem jegliche andere Manifestation gleichfalls bereits verschwunden ist.

Wir müssen hinzufügen, dass diese Parallelität des Verlaufes des Milztumors und der Hauterscheinungen bestehen bleibt, um was immer für Hauterscheinungen es sich handelt, mögen dieselben leicht oder schwer sein, sei es ein erythematöses, ein erythemato-papulöses oder papulo-pustulöses Syphilid.

Demnach besitzt der Milztumor einen cyclischen Ablauf: er erscheint gewöhnlich in der zweiten Incubationsperiode, zwischen dem Verschwinden des Primäraffectes und dem Auftreten der Allgemeinerscheinungen, und zwar in dem letzten Augenblicke dieser Periode, knapp vor Auftreten der anderen Erscheinungen; er wächst gleichzeitig mit der Entwickelung der Allgemeinerscheinungen, klingt ab wenn diese zurückgehen

und verschwindet mehr oder weniger rasch, in einer kürzeren oder längeren Zeit nach dem Verschwinden jeglicher äusserer Erscheinung, selbst vollständig.

Der durch die syphilitische Infection bedingte Milztumor folgt in seiner Entwickelung den Drüsenschwellungen, wie diese wieder der Entwickelung der syphilitischen Infection folgen; beide sehen wir zur selben Zeit entstehen und zur selben Zeit ablaufen. Dies kann uns auch gar nicht Wunder nehmen; denn einerseits kennen wir ja den gewaltigen Einfluss der Infectionskrankheiten auf die Milz genau, andererseits wissen wir auch welch' innige pathogene Beziehungen das ganze Lymphsystem vereinen, das in so hohem Grade in der ersten Zeit der Syphilis in Mitleidenschaft gezogen wird.

In dem Verhalten des Milztumors sehen wir gewissermassen das Spiegelbild des Verhaltens des ganzen Lymphsystems bei der syphilitischen Infection.

Solch offenbare Thatsachen führen uns zu der Annahme, dass, wie wir bislang nicht das Exanthem als ersten Ausdruck der Secundärperiode zu betrachten hatten, sondern die universelle Adenitis, wir heute vom klinischen Standpunkte aus das wahre Initialsymptom dieser Periode in dem Milztumor — im Zusammenhange mit den Drüsenschwellungen — zu sehen haben, welcher diesen folgt, wie der Schatten dem Körper.

Nur in den letzten Stadien hält die Milz mit den Drüsenschwellungen nicht Schritt, weil wir die Drüsenschwellungen, wenn auch in viel geringerem Grade, noch bestehen sehen, wenn der Milztumor schon vollständig oder doch fast vollständig verschwunden ist, obgleich bisweilen eine geringe Schwellung der Milz auch noch lange Zeit nach dem vollständigen Ablauf der Hauterscheinungen nachweisbar bleibt.

Nachdem wir alle diese nothwendigen Thatsachen gesammelt haben, können wir an die Beantwortung der oben gestellten Fragen gehen und sagen, dass sich der Milztumor bei Syphilitischen mit fast constanter Regelmässigkeit gleichzeitig mit den Allgemeinerscheinungen entwickelt oder kurze Zeit vor denselben auftritt, häufig mit ihnen zurückgeht und sie nur in einigen Fällen überdauert, um später zu verschwinden.

Das gleichzeitige Verschwinden des Milztumors und der Allgemeinerscheinungen, besonders der Hauterscheinungen, ist daher keine absolute Norm, weil das Verschwinden des Milztumors sich verzögern und derselbe, wenn auch nur in geringerem Grade, noch fortbestehen kann, wenn die Hauterscheinungen schon vollständig verschwunden sind; man kann also sagen, dass unter speciellen Bedingungen der Milztumor permanent wird, wie wir dies ja auch bei anderen Infectionskrankheiten kennen.

In Beziehung auf die Lymphdrüsen müssen wir sagen, dass die allgemeine Hyperplasie derselben bisweilen dem Auftreten des Milztumors vorangeht, während die umgekehrte Thatsache, dass nämlich der Milztumor der Drüsenhypertrophie vorangeht, von uns niemals beobachtet wurde. Wir haben auch beobachtet, dass der Milztumor im allgemeinen verschwindet, wenn die Drüsenschwellungen, wenn auch am Wege der Reparation, noch fortbestehen.

Auf die Frage, ob der Milztumor den günstigen Einfluss der antisyphilitischen Behandlung empfindet, können wir nicht mit Sicherheit antworten, dass die Verkleinerung des Milzvolumens von der Therapie in directer Weise beeinflusst wird und von ihr abhängig ist, weil alle Patienten ohne Unterschied einer entsprechenden Behandlung unterworfen wurden; allerdings konnten wir bei einzelnen Patienten beobachten, welche Entwickelung der Milztumor nimmt, wenn die Syphilis, unbeeinflusst von der Therapie, ihren natürlichen Weg geht. Trotzdem fehlen uns die nöthigen Daten, um diese Frage in bejahendem oder verneinendem Sinne beantworten zu können.

Nach den Erfahrungen, die wir aus den jetzigen und aus den früheren Versuchen sammeln konnten, scheint es mir, dass uns die Drüsenschwellungen im Zusammenhange mit dem Milztumor sicherere Anhaltspunkte für die Stellung der Diagnose der Syphilis geben, als selbst manifeste Hauterscheinungen und dass man aus denselben bei der verschiedenen Entwickelung dieser und jener mit grösserer Sicherheit die Periode feststellen kann, in welcher sich die Syphilis in jedem einzelnen Falle befindet.

Und wenn wir bei einer Läsion zweifelhafter Natur, welche

schon längere Zeit besteht, einen Milztumor finden, von welchem ich gesagt habe, dass er in den letzten Momenten der Periode der zweiten Incubation auftritt, so wird uns dieser, selbst wenn die Drüsenschwellungen nur wenig entwickelt sind, erlauben, mit grösserer Sicherheit die Diagnose zu stellen, da sie hauptsächlich durch dieses neue Symptom gestützt wird, welches sich niemals bei venerischen Geschwüren oder Läsionen ganz anderer Art vorfindet.

Ausser für die Diagnose liefert uns der Milztumor auch einen nicht zu vernachlässigenden Beitrag für die Stellung der Prognose bei der Syphilis, insoferne als das Bestehenbleiben eines solchen Tumors, seine nicht genügend rasche Resolution oder das Wiederfinden desselben nach längerer Zeit uns die Annahme erlauben wird, dass das active Stadium der Krankheit noch in kräftiger Weise fortbesteht und von Zeit zu Zeit wieder Veranlassung zum Auftreten neuer und schwererer Erscheinungen geben kann.

Endlich kann uns der Milztumor einen wichtigen Fingerzeig für die Behandlung geben. So wird es z. B. nutzlos sein, eine Abortivbehandlung der Infection durch Excision des Primäraffectes mit sammt den benachbarten Drüsen zu versuchen, wenn bereits ein Milztumor vorhanden ist. Andererseits wird man, so lange ein Milztumor sich constatiren lässt, die Behandlung nicht vernachlässigen dürfen, selbst wenn augenblicklich gar keine anderen Erscheinungen vorhanden sind und noch viel weniger wird man die Behandlung gänzlich unterlassen dürfen, bevor nicht auch der Milztumor gänzlich verschwunden ist, da dieser doch, genau wie die Drüsenschwellungen, ein Zeichen dafür ist, dass die Infection im Körper noch fortbesteht.

Nach alledem können wir mit Fournier sagen, dass der Milztumor ebenso wie die Scleradenitis und die Blutveränderung ein Stigma der syphilitischen Infection darstellt, welches unsere volle Würdigung verdient. Und wir müssen es mit Fournier bedauern, dass der Milztumor, dieses neue Symptom, bis heute so wenig studiert, ja vernachlässigt und als ein Ding betrachtet wurde, das man übersehen kann und das für das ganze Krankheitsbild gar nicht bezeichnend ist.

Ich kann nichts besseres thun, als an den Schluss meiner Arbeit die Worte dieses illustren Syphilographen stellen:

„Mais quelle importance ne prendrait-elle pas s'il venait à être dûment démontré, comme le pensent certains de nos confrères, que cette hypertrophie splénique constitue une manifestation habituelle de syphilis, qu'elle en constitue une manifestation exordiale, voire quelle peut presque servir de thermomètre pour juger de l'intensité et de la permanence de l'infection etc.?"

Wenn wir also das Resultat unserer Untersuchungen in einige Sätze kleiden wollen, können wir sagen:

1. Bei der acquirirten Syphilis beobachtet man in der Regel eine Vergrösserung der Milz.

2. Dieser Milztumor wird während der activen Periode der syphilitischen Allgemeinerscheinungen beobachtet und geht parallel mit denselben, indem er mit ihnen dieselben Phasen der Entstehung und des Ablaufes einhält.

3. In jener Periode, in welcher nur der Primäraffect besteht, ist die Milz in der Hauptzahl der Fälle normal.

4. Die Vergrösserung der Milz beobachtet man in der zweiten Incubationsperiode, kurze Zeit vor Ausbruch der Allgemeinerscheinungen.

5. Dieser Milztumor wächst mit dem Anwachsen der Allgemeinerscheinungen, welcher Art und welcher Intensität diese auch seien, er verändert sich, wie diese sich verändern und verschwindet bisweilen auch mit ihnen.

6. In der Regel nimmt die Milz in einem mehr weniger langen Zeitraume nach dem Verschwinden aller äusseren Erscheinungen ihr normales Volumen wieder an.

7. Aus meinen früheren Untersuchungen geht hervor, dass man in den späteren Phasen der secundären und in der tertiären Periode fast nie einen Milztumor findet.

8. Es kann vorkommen, dass man keinen Milztumor vorfindet, wenn man die Untersuchung in einem ungeeigneten Zeitpunkte vornimmt, indem man dieselbe entweder zu früh, während der Periode des Primäraffectes ausführt, wo der Milztumor noch nicht entstanden ist, oder in einem zu späten, wo sich die Allgemeinerscheinungen der Secundärperiode im Ablaufe befinden und der Milztumor bereits verschwunden sein kann.

9. Milztumor und Lymphdrüsenschwellungen sind bei der Syphilis durch dieselben Ursachen erzeugt und haben dieselbe Bedeutung.

10. Während die Hyperplasie der Drüsen bisweilen eine bedeutende Grösse erreichen kann, bleibt die Vergrösserung der Milz immer in engen Grenzen und überschreitet fast nie die vordere Axillarlinie oder den Rippenbogen.

11. Die Vergrösserung der Milz erfolgt hauptsächlich in transversaler Richtung und häufig hauptsächlich nach innen, weshalb sich die syphilitische Milz mehr weniger gegen die Wirbelsäule hindrängt. Nur in geringem Grade vollzieht sich die Vergrösserung auch in verticaler Richtung.

12. Bezüglich des Geschlechtes bestehen beim Milztumor keine Unterschiede.

13. Unter der Behandlung geht der Milztumor in gleichem Schritte wie die übrigen Erscheinungen deutlich zurück, was wohl dem Einflusse der Behandlung zugeschrieben werden muss.

14. In der Periode der Allgemeinerscheinungen der Syphilis verhält sich die Milz in ganz gleicher Weise, wie man es bei den gewöhnlichen Infectionskrankheiten beobachtet.

15. In zweifelhaften Fällen kann die Anwesenheit eines Milztumors im Vereine mit den übrigen Thatsachen die Diagnose der Syphilis bestätigen.

Literatur.

1. Lancereaux. Études sur les lésions viscérales susceptibles d'être rattachées à la syphilis. Gazette hebdomadaire de médicine et de chirurgie, 1864. Traité historique et pratique de la syphilis, 1866.

2. Besnier. Dictionaire encyclopédique des sciences médicales. Chap. XIX. Syphilis de la rate, pag. 561 et seg. 1874.

3. Gregoric. Syphilis der Milz. Zerreisung des Herzens bei syphilitischer Dyskrasie. Memorabilien. Heilbronn, 1870, XV. Heft 3.

4. Moxon. Case of acute splenitis in a syphilitic patient. Transactions of the patholog. society of London, 1871, XXII.

6. Weil A. Ueber das Vorkommen des Milztumors bei frischer Syphilis. Vorläufige Mittheilung, Centralblatt für medic. Wissenschaften, Berlin, 1874, Nr. 12. Ueber das Vorkommen des Milztumors bei frischer Syphilis nebst Bemerkungen über die Percussion der Milz. Deutsches Archiv für klin. Med. Leipzig, 1874, XIII, pag. 317—339.

7. Wewer. Ueber das Vorkommen des Milztumors bei frischer syphilitischer Infection. Deutsches Archiv für klinische Medicin. Leipzig, 1876, XVII. pag. 459—466.

8. Cornil V. Leçons sur la syphilis, faites a l'hôpital de Lourcine. Paris, J. B. Bailliére et fils. 1879. p. 427.

9. Gold L. Zur Kenntnis der Milzsyphilis. Aus Dr. Chiaris Prosectur im Rudolfsspitale in Wien. Vierteljahrschrift für Dermatol. u. Syphilis. Wien, 1880. VII. p. 463—472 und 1 Taf.

10. Campana R. Sifilide e sifilitici in un triennio di Clinica. Casa editrice Dott J. Vallardi. Milano, 1882, pag. 201.

11. Haslund A. Ueber das Verhalten der Milz bei Syphilis. (Die Milz in Bezug zur Syphilis.) Hospitals-tidende. Kiobenhavn, 1882, 2. R. IX. Nr. 2, 3.

12. Nolte A. von. Ueber das Verhalten der Milz bei beginnender Verallgemeinerung der Syphilis. Vierteljahrschrift f. Dermat. u. Syphil. Wien, 1884. XI. pag. 379—385.

14. Queirolo G. B. El tumore di milza nella sifilide recente. La Salute (Etalia Medica). Fascic IX—X. Genova, 1885, pag. 545—562.

15. Schuchter F. Ueber das Verhalten der Milz und Niere bei frischer Syphilis. Wiener medic. Blätter, 1887, X, pag. 1289—1321.

16. Bianchi A. Sulla semiologia della milza sifilitica. Lavori dei Congressi di Medicina interna. Primo Congresso tenuto in Roma nell Ottobre 1888. Casa editrice Dott. J. Vallardi. Milano, pag. 286.

17. Wolfert. Ueber syphilitische Milztumoren. Inauguraldissertation Würzburg, 1870.

18. Ch. E. Quinquaud & M. Nicolle. Étude clinique sur l'hypertrophie de la rate dans la syphilis acquise. Annales de Syphiligraphie et de Dermatologie. Tome III, Nr. 12, Dec. 1892, pag. 1228.

19. Mracek. Société viennoise de Dermatologie. Séance du 8. Mars 1893. Ref. in Annal. de Dermat. et de Syphiligraphie. Paris, 1893, 1222.

20. Colombini P. Lo Stato della milza nella sifilide acquisita. Studio clinico et critico. Comunicatione fatta alla R. Accademia dei Fisiocritici. Siena, 1895.

21. Soukernik. La splénomegalie pendant la période secondaire de la syphilis. Thèse de Paris presentée et soutenue le 27 Nov. 1895.

22. Bruhns C. Ueber Syphilis der Milz mit besonderer Berücksichtigung des Milztumors im secundären Stadium der Lues. Deutsches Archiv f. klin. Med. LXIV. Bd. Berliner dermat. Gesellschaft. Mai, 1899.

Aus dem italienischen Manuscripte übersetzt von Primararzt Dr. Th. Spietschka in Brünn.

Bettmann: Hautaffection nach innerlichem Arsenikgebrauch.

K. u. k. Hoflithographie A. Haase, Prag

Aus der Heidelberger medicinischen Klinik
(Geheimrath Prof. Erb).

Ueber Hautaffectionen nach innerlichem Arsenikgebrauch.

Ein Beitrag zur Frage des Zoster arsenicalis.

Von

Privatdocent Dr. **Bettmann.**

(Mit Taf. XI.)

Mehr als 30 Jahre sind verflossen, seitdem Hutchinson den Begriff des „Arsen-Zoster“ aufstellte, und trotzdem hat sich bis zum heutigen Tage keine Einigkeit der Anschauungen darüber erzielen lassen, ob thatsächlich die Einführung von Arsen in den menschlichen Körper einen Herpes zoster hervorrufen könne oder nicht. Während einige der Autoren Hutchinson's Auffassung vollkommen theilen (Bókai (1), Nielsen (2) u. A.), halten andere das Auftreten eines Zoster nach Arsen-Medication nur für eine Zufälligkeit; ja Publicationen aus ein und derselben Klinik sind in dieser Beziehung zu entgegengesetzten Schlussfolgerungen gelangt. (Juliusberger (3) — Epstein (4). Kaposi, der sich früher der Annahme des Arsen-Zoster gegenüber vollkommen ablehnend verhielt,[1]) äussert sich neuerdings (5) weniger schroff dahin, dass es schwer zu entscheiden sein dürfte, ob zwischen Arsenikgebrauch und Zoster-Erkrankung thatsächlich ein ursächlicher Zusammenhang bestehe.

So ist das Vorkommen eines Zoster arsenicalis für die Meisten eine offene Frage geblieben. Den Grund dafür haben

[1]) s. Lehrbuch, 4. Auflage.

wir in der Unzulänglichkeit der Beweise auf der einen, der Einwände auf der anderen Seite zu suchen.

Im Wesentlichen musste die Beweisführung eine statistische bleiben; sie registrirt, dass von einer bestimmten Anzahl von Patienten, die aus irgend welchen Gründen mit Arsenik behandelt worden waren, bei einem gewissen Bruchtheil ein Herpes zoster auftrat, oder dass unter der Gesammtsumme der von einem Autor beobachteten Zosterfälle ein bestimmter Procentsatz vor Ausbruch der Affection eine Arsenbehandlung durchgemacht hatte. Dabei zeigt es sich nun, dass der „Arsen-Zoster" zum mindesten eine sehr seltene Affection darstellt und dass somit die Berechnungen dem „Fehlen der kleinen Zahlen" unterliegen, so dass allerlei Zufälligkeiten eine Rolle spielen könnten.

Wenn hier nur die beiden umfassendsten Statistiken angeführt werden sollen, so hat zunächst Bókai (1) unter 115 mit Arsen behandelten Fällen von Chorea dreimal (d. h. in 2·6% der Fälle) einen Herpes zoster gesehen, und zwar immer nach einer länger dauernden Medication (von 30—54 Tagen) und zu einer Zeit, wo das Nervenleiden sich gebessert hatte oder verschwunden war, so dass eine directe Beziehung zu diesem von vorne herein zurückgewiesen werden konnte.

Die ausführlichste Statistik aber verdanken wir Nielsen (2): Unter 557 Fällen von Psoriasis, vertheilt auf 390 Personen, die mit Arsen behandelt worden waren, wurde in 1·8% der Fälle (= 2·6% der Personen) während der stationären Krankenhaus-Beobachtung das Auftreten eines Herpes zoster bemerkt, während bei 220 Psoriatikern, bei denen kein Arsenik angewendet worden war, sich kein einziger Zoster-Ausbruch fand. Nielsen, der sich auf Grund dieser Statistik für die ätiologische Rolle des Arsens bei jenen Zosteren ausspricht, unterstützt seine Anschauung noch durch die Beobachtung, dass sich seine positiven Fälle ziemlich gleichmässig über die verschiedenen Jahre vertheilten, und dass sich eine grössere Pause nur zu einer Zeit fand, wo auch Arsenik selten verabreicht worden war. Aber leider wird die Beweiskraft dieses Argumentes wiederum durch die Geringfügigkeit des Zahlenmateriales eingeschränkt: es sind im Ganzen nur 10 positive

Fälle, über die Nielsen verfügt, und diese vertheilen sich auf den beträchtlichen Zeitraum von 25 Jahren.

Von grosser Wichtigkeit scheint mir dagegen der Hinweis Nielsen's, dass das Auftreten eines spontanen (nicht epidemischen) Zosters in den Krankenhäusern überhaupt zu den grossen Seltenheiten gehört. Es wäre nicht uninteressant, festzustellen, welchen Antheil an den unter solchen Bedingungen beobachteten Zosteren gerade mit Arsen behandelte Patienten haben.

Eine flüchtige Durchsicht unserer Krankengeschichten lässt mich unter dem stationären Krankenmateriale der Heidelberger medicinischen Klinik aus den letzten 2 Jahren nur 3 Zosterfälle finden, die in der Klinik selbst entstanden sind; der eine Fall betrifft einen Kranken mit Magencarcinom, der nie Arsenik erhalten hatte und bei dem wenige Tage ante exitum ein Zoster intercostalis auftrat; die beiden anderen Male dagegen handelte es sich um Patienten, welche unter einer länger dauernden Arsenik-Behandlung standen, eine 20jährige Hysterica und einen 33jährigen Mann mit Neurasthenia sexualis. In beiden Fällen handelte es sich um einen Zoster brachialis von typischem Verlaufe, der das eine Mal mit intensiver Schwellung der Achseldrüsen einherging.

Von den zahlreichen in diesen beiden Jahren mit Arsen behandelten Chorea- und Psoriasiskranken zeigte keiner einen Herpes zoster.

Die Statistik des Zoster arsenicalis hat endlich noch eine Gruppe von Fällen zu berücksichtigen, die mir für unsere Frage bislang nicht genügend gewürdigt zu sein scheinen; ich meine Fälle, in denen bei sonst Gesunden im Anschluss an eine protrahirte leichte Arsenvergiftung ein Zoster auftrat. Die in der Literatur bearbeiteten Massen-Vergiftungen geben aber kein übereinstimmendes Bild bezüglich der Häufigkeit des Zoster. Im höchsten Grade für die Annahme eines Arsenzoster spricht Geyer's (6) beiläufige Bemerkung in seinem Berichte über die Massenerkrankung in Reichenstein in Schlesien, dass dort der Zoster häufig vorkomme — nach seiner Schätzung in etwa 15—20% der Fälle. Er weist darauf hin, dass Gerhardt

in einem entsprechend grossen Procentsatz den Zoster bei Choreakranken nach Arsenbehandlung gefunden habe. Indessen bezieht sich die Gerhardt'sche Angabe (7) nur auf „gruppirte, bläschenförmige Hautausschläge", nicht auf wohlcharakterisirte Zosteren. Die Geyer'sche Angabe steht wohl allein; bei anderen Massenvergiftungen mit Arsen, beispielsweise der Würzburger Brodvergiftung und vor allem der protrahirten Massenvergiftung von Hyères, der 405 Personen zum Opfer fielen, ist zwar von miliaria-artigen und anderen bläschenförmigen Hauteruptionen, aber nicht von einem typischen Zoster die Rede.

Die statistischen Erwägungen führen also zu dem Schlusse, dass ein Herpes zoster nach Arsengebrauch nur selten beobachtet wird. Die Zahl der Fälle allein kann demnach nicht genügen, um dem Begriff des Zoster arsenicalis Geltung zu verschaffen. Es wäre natürlich ebenso verfehlt, auf der anderen Seite aus der Seltenheit jenes Zusammentreffens auf die Unmöglichkeit oder Nicht-Existenz einer Beziehung zwischen Zoster und Arsen-Einfuhr zu schliessen. Ebensowenig haben sich die übrigen Einwände gegen die Möglichkeit eines Arsen-Zoster als stichhaltig erwiesen. Wenn einzelne Autoren die Existenz eines toxischen Zoster von vorne herein ablehnen wollten und den Herpes zoster unter allen Umständen für eine Infectionskrankheit erklärten, so werden sie schon durch die Erfahrungen bei der Kohlenoxyd-Vergiftung widerlegt. Hier liegt indessen der Zusammenhang zwischen der Intoxication und der Hautaffection weit klarer zu Tage, als beim Arsenik; denn der Kohlenoxyd-Zoster erscheint alsbald nach einer acuten Vergiftung, während der supponirte Arsen-Zoster immer erst nach länger dauernder Einfuhr von Arsen-Quanten beobachtet wurde, die der Regel nach ohne Vergiftungserscheinungen vertragen werden.

Man hat ferner eingewendet, es müsste eine erneute Arsenik-Medication auch einen neuen Zoster auslösen können, wenn wirklich jenes Mittel die Ursache der Hautaffection sein sollte, während thatsächlich kein Fall von recidivirtem Arsen-Zoster beschrieben sei; und des Weiteren wollte man nicht einsehen, warum ein von der Blutbahn aus wirkendes Gift sich nur einen umschriebenen Hautbezirk, resp. die zu diesem

Hautbezirk führenden Nerven- und Gefässbahnen als Angriffspunkt auswählen solle.

Solchen Einwänden gegenüber fasst Lewin (8) den Arsen-Zoster als ein Arznei-Exanthem auf und weist darauf hin, dass ein umschriebenes Auftreten nur in gewissen Nervenbahnen oder Hautstellen auch bei anderen Arznei-Exanthemen vorkomme, und dass zweitens „in letzter Linie ja auch der genuine Herpes zoster durch eine vom kranken Körper erzeugte chemische Substanz entstehe, die sich ihre Angriffspunkte aussuche". Und wenn endlich bei experimentellen Arsen-Vergiftungen an Thieren niemals ein Zoster beobachtet wurde, so sei abgesehen von allem anderen an die geringe Neigung der Thierhaut zur Blasenbildung und an die Seltenheit von Arznei-Exanthemen überhaupt bei Thieren erinnert.

Es sind nun von Hutchinson wie von Späteren Versuche gemacht worden, besondere klinische Eigenthümlichkeiten aufzustellen, welche die Existenz eines speciellen „Arsen-Zoster" beweisen sollten. Diese Versuche sind als gescheitert zu betrachten. Rasches Auftreten und Wiederverschwinden der Bläschengruppen, besondere Kleinheit der Einzel-Elemente, geringfügige Röthung in der Umgebung der Bläschen u. dgl. m. — das sind alles Eigenthümlichkeiten, die auch bei anderen „genuinen" Zosteren nicht selten zur Beobachtung kommen und andererseits durchaus nicht alle nach Arsenik-Gebrauch auftretenden Zosteren auszeichnen, ganz abgesehen davon, dass sie nur Merkmale von sehr relativer Bedeutung darstellen.

Nun könnte aber schliesslich für die Annahme eines Arsen-Zoster ein weiteres wichtiges Beweis-Moment geliefert werden, wenn sich ein Auftreten des Zoster in Verbindung mit anderen sicheren Erscheinungen einer Arsenik-Intoxication ergäbe. Es ist von verschiedenen Seiten behauptet worden, solche Nebenwirkungen fehlten, und es ist eben daraus ein Argument gegen die „Arsen"-Aetiologie des Zoster geschmiedet worden. Thatsächlich sind nun aber anderweitige Arsen-Wirkungen in Gemeinschaft mit dem Auftreten eines Zoster oder nach demselben in seltenen Fällen beobachtet; ich werde im Folgenden auf diesen Punkt ausführlich eingehen müssen.

Allerdings ist mehrdeutigen Symptomen gegenüber die grösste Zurückhaltung bezüglich ihrer Verwertung als Arsenerscheinungen am Platze. Bei der Massen-Vergiftung von Hyères zeigte es sich, dass viele Krankheitsfälle mit Fieber, Bronchitis, Enteritis u. s. w. begannen, so dass ursprünglich eine Influenza-Epidemie vermuthet wurde (cf. Barthelémy (9). Trotzdem haben wir einem einzelnen Falle gegenüber, in dem etwa ein „Arsen"-Zoster von Magen-Darmstörungen (Erbrechen, Diarrhöen) begleitet ist und womöglich nebenher noch Fieber besteht, nicht das Recht, alle diese Nebenerscheinungen als Arsen-Nebenwirkung aufzufassen; alle diese Symptome finden sich auch bei Zosteren, die zweifellos nichts mit Arsenik zu thun haben. Oder wenn im Bereiche eines „Arsen"-Zoster Sensibilitätsstörungen und Lähmungserscheinungen auftreten, so ist deshalb noch nicht an eine Arsenik-Neuritis zu denken, denn dieselben Störungen kommen in Anschluss an einen beliebigen Zoster vor. Wir werden überhaupt Schwierigkeiten haben, eindeutige Arsenik-Symptome zu finden. Eine naheliegende Ueberlegung wird uns veranlassen, solche bei jenen Zoster-Fällen gerade seitens der Haut zu suchen. Wenn wir mit Lewin den Arsen-Zoster als ein Arznei-Exanthem auffassen wollen, so müssen wir wohl, wie bei den Arznei-Ausschlägen überhaupt, eine besondere Idiosynkrasie voraussetzen, die sich an der Haut äussern könnte, ohne andere Organe in Mitleidenschaft zu ziehen. Gerade an der Haut sind nun aber nach Arsen-Gebrauch die mannigfachsten Veränderungen beobachtet worden, und es wird sich fragen, ob derartige Veränderungen, speciell solche, die mit einer gewissen Sicherheit auf Arsenik bezogen werden dürfen, in Verbindung mit einem Herpes zoster auftreten. Der folgende Fall gibt Veranlassung, diese Frage zu erörtern.

M. R., 50jährige Wirthsfrau, wurde mir am 17. Juni 1899 wegen einer bedrohlich erscheinenden Hautaffection aus der chirurgischen Ambulanz zur Aufnahme auf die dermatologische Abtheilung der medicinischen Klinik überwiesen. Die Kranke stand seit einigen Wochen wegen maligner Lymphome in ambulatorischer Behandlung und hatte Arsenik theils innerlich, theils subcutan erhalten.

Nachträglich ergab sich folgende genauere Anamnese:

In der Familien-Geschichte wie in der Vorgeschichte der Patientin keinerlei bemerkenswerthe Daten. Die Kranke hatte verschiedene Kinder-

krankheiten, darunter (?) „Wasserpocken“, durchgemacht; war später nie ernstlich krank und abgesehen von einer seit vielen Jahren bestehenden hochgradigen Schwerhörigkeit ohne Beschwerden.

Vor 8—9 Wochen beginnende und rasch zunehmende Schwellung unter den Achseln; dann „Drüsen“ am Unterkiefer-Winkel. Dabei allgemeine Mattigkeit.

Am 18. Mai suchte die Patientin zum ersten Male die chirurgische Ambulanz auf. Nach gütiger Mittheilung des Herrn Prof. Jordan wurde damals constatirt: Ausgedehnte Drüsengeschwülste in beiden Hals- und Achselgegenden. Schwellung der rechten Tonsille, Inguinaldrüsenschwellung; Milztumor. Blutbefund: nach dem Aussehen des frischen Blutpräparates anscheinend normal. Diagnose: Maligne Lymphome. Therapie: Arsen — und zwar wurde verschrieben: Solut. Fowler, Aqu. cinnamom. āā: 3mal tgl. 5 Tropfen beginnend und alle 4 Tage um 3×1 Tropfen steigend. Ausserdem aber erhielt die Kranke vom 31. Mai ab jeden 2. Tag subcutane Injectionen einer 1%igen Solutio natr. arsenicos. Beginn mit ⅓ Pravaz-Spritze, Erhöhung der Dosis bis auf eine ganze Pravaz-Spritze voll.

Die Gesammt-Menge von Arsenik, welche die Kranke auf diese Weise bis zum 10. Juni erhielt, ist keineswegs gross, selbst wenn man eine gewisse Ueberschreitung der vorgeschriebenen Tropfenzahl mit in Betracht zieht.

Als sich die Patientin am 10. Juni wieder vorstellte, wurden vereinzelte Bläschen auf der Haut des Gesichts und des Nackens bemerkt. Am 13. Juni waren diese zahlreicher geworden, einzelne zeigten sich auch am Rumpfe. Arsen wurde jetzt ausgesetzt, trotzdem der Eindruck bestand, dass die Drüsentumoren sich zurückbildeten. Am 17. Juni hatte sich die Hauteruption bedeutend weiter entwickelt; dazu hatte sich Husten, Erbrechen, Durchfall, Nasenbluten, heftiger Kopfschmerz und Fieber eingestellt.

Status praesens: Grosse, derbknochige Frau. Musculatur und Fettpolster ziemlich gut. Patientin ist leicht benommen. Temperatur Mittags 1 Uhr: 39·1°. Puls 120, klein. Gesicht, soweit nicht stärker verändert, intensiv geröthet und gedunsen. Naseneingang borkig verlegt. Lippen trocken und rissig. Geringe Knöchelödeme.

Gesicht: Rechte Gesichtshälfte im Bereiche der Stirn und Nase streng halbseitig eingenommen von einer Hautveränderung, welche auf gerötheter Basis sitzende, dichtstehende, mit schwärzlichen Borken bedeckte Geschwürsgruppen darstellt, die eine ausgesprochene polycyclische Begrenzung zeigen — kurzum, es ergibt sich auf den ersten Blick das ausgesprochene Bild einer Herpes zoster ophthalmicus dexter gangraenosus. Dabei ist das obere Augenlid mächtig ödematös geschwellt, die Conjunctiva des unteren Lids quillt stark chemotisch hervor. Weitere Oeffnung der Lider activ und passiv unmöglich. Nach oben ist die Hautaffection bis zur Haargrenze verfolgbar, muss sich aber auch auf den behaarten Kopf hinauf erstrecken; nur ist hier genauere Inspection vorläufig unmöglich, da die Haare durch übelriechende Massen zu einem dicken

Filz verbacken sind. Weiter nach oben, gegen den Scheitel zu, stehen noch einzelne Bläschen und Geschwüre; keines davon überschreitet die Mittellinie nach links.

Das ganze Gesicht mit Ausnahme der bereits geschilderten Partieen ist Sitz einer diffusen, nicht gruppirten, mässig dicht stehenden Bläscheneruption, die sich längs des rechten Unterkieferwinkels wieder zu streifenförmiger Anordnung zusammenreiht.

Nacken rechts: Von der Haargrenze abwärts und mit dieser abschneidend, andererseits dicht in der Medianlinie (Wirbelsäule) aufhörend und bis nahe zur Spina scapulae herabgehend wiederum eine zusammenhängende Hautaffection, die derjenigen an der Stirne vollkommen entspricht, d. h. schwärzlich-borkige Massen auf dichtstehenden poly- und mikrocyclisch begrenzten Geschwürchen; nach vorne und aussen geht die Affection in wohlerhaltene Bläschengruppen über, die sich in zwei getrennten Zügen — der eine hoch oben am Halse, der andere etwa in Clavicularhöhe — über die Schulterhöhe herüber erstrecken und vorne noch die Mittellinie des Körpers erreichen. Ein dritter Zug von Bläschengruppen zweigt sich von der Höhe des Deltoides schräg nach vorne ab und zieht an der Aussenseite des Armes nach unten. Die Bläschengruppen sind in verschiedenen Stadien der Entwickelung; ein Theil frisch entstanden, wasserhell, prall gefüllt, bei anderen die Einzeleffloreszenzen zu etwas grösseren schlafferen Blasen mit schon leicht getrübtem Inhalte confluirt. An einzelnen Stellen beginnende Eintrocknung und Geschwürsbildung; einzelne Bläschen leicht hämorrhagisch. Im allgemeinen macht die Affection noch einen frischen Eindruck.

Des weiteren findet sich nun dieselbe nichtgruppirte Bläschen-Affection wie im Gesichte auch am ganzen Rumpf und den Extremitäten.

Vertheilung: Nirgendswo deutliche Gruppirung, wenn auch besondere Anhäufung an gewissen Stellen, so vor allem gürtelartiger Kranz oberhalb des Nabels, „da, wo die Röcke gebunden werden“. Der Rumpf stärker befallen als die Extremitäten. Unter den Mammae keine Effloreszenzen, dagegen Bläschen in den Achselhöhlen wie in den Inguinalbeugen. An den Extremitäten die Streck- und Beugeseite etwa gleichmässig befallen; Schenkeldreieck besonders intensiv afficirt; nach der Peripherie der Extremitäten zu werden die Effloreszenzen immer spärlicher, nur Hand- und Fussrücken ist wieder stärker betheiligt. An den Handtellern mehrere dunkle Flecke (tiefsitzende, durchschimmernde Blasen), Fusssohlen auf Berührung sehr schmerzhaft (? ebenfalls tiefsitzende Blasen).

Charakter der Effloreszenzen: Die meisten der Bläschen sind nach Grösse und Aussehen frischen Pocken-Effloreszenzen auffallend ähnlich. Doch finden sich auch nicht wenige kleinere und vereinzelte grössere Elemente. Alle haben einen schmalen, intensiv rothen Hof. Dellung fast überall deutlich. Die weitaus grösste Zahl der Bläschen erscheint klar, ein Theil auch leicht milchig getrübt; nirgendswo deutliche Pusteln. Nur vereinzelte schlappe, in der Eintrocknung begriffene Elemente; an wenigen Stellen (linke Schulter) flache Geschwüre.

Die Bläschen, speciell die gedellten, entleeren sich auf Anstechen nur zum geringsten Theil, durch Druck ist aber der ganze Inhalt auszupressen. Mikroskopisch enthalten sie, wie die Bläschen des Zoster, reichlich Fibrin und nur wenige zellige Elemente, d. h. vereinzelte rothe Blutkörperchen und Leukocyten, von letzteren ausschliesslich neutrophile, polymorphkernige Formen.

Kein Melanoderma, keine Haardefecte, Nägel intact.

Neben der Hautaffection besteht eine Erkrankung der Schleimhäute:

Rechtes Auge: siehe oben.

Linkes Auge: Starke Injection und geringe Schwellung der Conjunctiva palpebrarum. Keine Ulcera. Cornea intact.

Nase: Im Inneren der rechten Nase sowohl am Nasenflügel wie am Septum mehrere mit dicken Krusten bedeckte, flache Geschwüre, die nach Entfernung der Borken intensiv bluten und deutliche mikro- und polycyclische Begrenzung erkennen lassen.

Mundhöhle: Heftiger Foetor ex ore. Intensive Gingivitis und diffuse Schwellung des Zahnfleisches. Wangenschleimhaut frei. Am Zungenrande beiderseits mehrere flache Geschwüre, in ihrer Begrenzung direct an Herpesulcera erinnernd. Am harten Gaumen 3 tiefgreifende, rundliche Geschwüre mit intensiv rothem Rande, ihrer Grösse nach den Hauteffloreszenzen entsprechend.

Stimme klar, Kehlkopfspiegelung unterlassen.

Vagina, soweit zu übersehen (mässiger Prolaps), intact.

Am Halse rechts und in beiden Achselhöhlen sind mächtige, faustgrosse, knollige Drüsenpakete zu fühlen. Geringere Drüsenschwellung links am Halse. Occipital- und Mammillardrüsen, ebenso die Inguinaldrüsen vergrössert.

Die rechte Tonsille springt als Tumor von Wallnussgrösse in die Mundhöhle vor, ist sehr hart. Leber: nicht vergrössert. Milz: Maasse 10 : 16 Cm., deutlich palpabel, härter als normal. Mesenterialdrüsen nicht zu fühlen.

Sonstige Befunde: Mässige Unterlappen-Bronchitis beiderseits. Diarrhoische Stühle ohne wesentliche Blutbeimengung. Im Urin Spuren von Eiweiss (febrile Albuminurie?).

Die Deutung des Falles unterlag zunächst gewissen Schwierigkeiten. Bei einer an malignen Lymphomen leidenden mit Arsenik behandelten Patientin war acut unter schweren Allgemeinerscheinungen neben einem zweifellosen Herpes zoster ein generalisirter Bläschenausschlag aufgetreten, dessen Bedeutung nicht ohne weiteres klar lag. Ein einheitlicher Gesichtspunkt für die beiden Hautaffectionen war am leichtesten dann zu gewinnen, wenn man sie beide als Folge der Arsenikmedication auffasste, und ich entschloss mich schliesslich auch, die Diagnose in diesem

Sinne zu stellen. Aber wenn auch Zosteren sowohl als auch andere vesiculöse Hautausschläge als Folge des Arsenikgebrauchs genannt werden, so war doch unser Fall in der Combination wie durch seine Schwere zweifellos zum mindesten eine Seltenheit, und es musste erwogen werden, ob es sich nicht um das mehr oder weniger zufällige Zusammentreffen eines Zoster mit einer zweiten Erkrankung handelte, welche das Auftreten des generalisirten Hautausschlages und seiner Begleiterscheinungen (Bronchitis, Enteritis etc.) bedingte. Ernstlich in Frage kommen konnten nach dem ganzen Aussehen der Hautaffection nur Varicellen und Variola. Gegen Varicellen aber sprach von vorne herein die Erfahrung, dass diese Kinderkrankheit im Alter der Patientin nie zur Beobachtung gekommen ist. Ernstlicher dagegen war die Frage der Blattern zu erwägen. Das typische Aussehen des grössten Theiles der Hauteffloreszenzen, soweit es sich um annähernd gleich grosse, im selben Stadium der Entwicklung stehende, gedellte Bläschen mit rothem Saume handelte, der schwere Allgemeinzustand, die Betheiligung der Schleimhäute, das Nasenbluten u. a. m. liess sich wohl im positiven Sinne verwerthen. Aber gegen die Diagnose sprach nicht nur der Umstand, dass die Kranke anscheinend keinerlei Gelegenheit gehabt hatte, mit Pockenkranken in Berührung zu kommen, sondern auch die intensive Betheiligung des Schenkeldreiecks an der Hauteruption, das abweichende Aussehen einzelner Efflorescenzen, die für eine Variola-Eruption allzu protrahirte Entwicklung etc. etc.

Mit Sicherheit aber liess der Verlauf der Affection, der nur in seinen Hauptzügen geschildert werden soll, die Annahme der Variola zurückweisen.

I. Herpes zoster. Nach Abtragung der Haare und Säuberung zeigte sich über dem rechten Stirn- und Scheitelbein eine irregulär begrenzte, mehrere Centimeter im Durchmesser einnehmende necrotische Stelle. Im weiteren Verlaufe kam es zur Necrose der ganzen dem Ramus Trigemini I dextr. entsprechenden Hautpartie bis hinauf zur Scheitelhöhe; ebenso traten ausgedehnte Necrosen im Bereiche des Zoster nuchalis ein, desgleichen an einzelnen Zostergruppen, an Oberarm und Brust. Daneben erfolgten noch etwa 10 Tage lang mehrfache Nachschübe neuer, zum Theil hämorrhagischer Bläschengruppen; die späteren Eruptionen zeigten immer kleinere Elemente, so dass sich schliesslich Gruppen von nur stecknadelkopfgrossen Bläschen

fanden. Die meisten Efflorescenzen trockneten ein, einzelne allerdings verwandelten sich ebenfalls in tiefe Ulcera, die unter entsprechender Narbenbildung abheilten.

Im Bereiche des Zoster ophthalmicus kam es zu Veränderungen schwerster Art. Während die Chemosis langsam zurückging, zeigten sich an der Conjunctiva des oberen Lids deutliche Ulcerationen, mit denen in der Nase und an der Zunge in ihrer polycyclischen Begrenzung völlig übereinstimmend. Die Cornea trübte sich, wurde vollkommen anästhetisch; ebenso trat deutliche Herabsetzung der Sensibilität im ganzen Bereiche des Ramus trigemin. I. dextr. auf. Pupille eng, verzogen, beginnende Iritis. Schliesslich entstanden im Limbus corneae 3 Geschwüre, von denen eines rasch abheilte, zwei dagegen langsam in die Tiefe griffen. Sie perforirten zwar nicht, aber trotz aller Behandlung blieben sie bis zur Entlassung der Patientin bestehen.

Nebenher wurden vasomotorische Störungen im Bereiche der rechten Gesichtshälfte beobachtet; Anfälle von plötzlicher intensiver Röthung, die mehrere Stunden lang anhielten.

Endlich traten im Bezirke des Zoster nuchalis et subclavicularis seit Ende Juni heftige Neuralgien auf, die regelmässig in den Abendstunden einsetzten und den Schlaf der Kranken empfindlich störten. Die Anwendung der verschiedensten Antineuralgica erwies sich dagegen als nutzlos.

Auch die generalisirte Hautaffection zeigte zunächst noch Nachschübe, die immer gleichzeitig mit frischen Eruptionen des Zoster herauskamen. Der Gesammteindruck änderte sich alsbald insofern, als eine grössere Variabilität des Aussehens eintrat. Der rothe Saum der bestehenden Efflorescenzen nahm rasch ab, einzelne dichter stehende Elemente confluirten zu kleinen Gruppen oder verschmolzen mit einander, so dass die grösste Aehnlichkeit mit Zostergruppen zu Stande kam. Insbesondere in der Umgebung des Zoster subclavicularis war ein allmäliger Uebergang von den deutlich zosterartig gruppirten Bläschen zu isolirten Elementen zu finden (s. Tafel XI).

Die an den späteren Tagen herauskommenden Bläschen wurden immer kleiner als die früheren, zuletzt traten sie nur noch in circumscripten Gruppen hervor (Oberschenkel, Nates). So gab es ein buntes Nebeneinander: ganz frische, theils gedellte, theils prall gefüllte Bläschen mit einer rothen Randzone, grössere, etwas schlaffere Elemente bis über Erbsengrösse und confluirte Gruppen. Im Grossen und Ganzen war aber schon mit dem Eintritt in die Klinik die Affection auf dem Höhepunkt der Entwicklung angelangt. Es kam zu ziemlich rascher Rückbildung an den meisten Efflorescenzen, die eintrockneten, feste schwärzliche Krusten bildeten, und schliesslich glatt abheilten oder schwache Pigmentirungen hinterliessen. Einzelne Bläschen wurden hämorrhagisch, manche verwandelten sich in tiefere Geschwüre und heilten unter tieferer Narbenbildung ab, die nach 4 Wochen noch nicht abgeschlossen war.

Schleimhäute: Auge siehe oben. Sehr langsames Abheilen der Geschwüre im Naseninnern; noch mehrfaches Nasenbluten. An der Zunge keine frischen Efflorescenzen. Dagegen mehrere neue Geschwüre am Gaumen, die alle narbig abheilten. Langsamer Rückgang der Gingivitis.

Zu specielleren und neuen Veränderungen kam es nun noch an Handtellern und Fusssohlen. Nachdem sich hier die Haut über den tiefsitzenden Bläschen geschält hatte, bildete sich etwa vom Beginn der dritten Woche ab eine auffallende Trockenheit, Mattigkeit und Rauhheit der Haut aus. Nach und nach trat eine deutliche diffuse, die ganze Hypothenarfläche beiderseits einnehmende Hyperkeratose hervor, die sich scharf nach aussen, weniger deutlich dagegen in der Vola manus gegen die gesunde Thenarhaut absetzte. Hier traten nun einzelne circumscripte Keratosen („Corns") auf. Dieselben Veränderungen, nur in geringerer Intensität, erschienen an den Fusssohlen. Zugleich veränderten sich sämmtliche Nägel; sie wurden rissig und zeigten an der Basis eine lamellöse Aufsplitterung.

Allgemeinerscheinungen und Begleitsymptome: Das Fieber ging zunächst rasch herab; später wieder leichte Temperatursteigerungen. Kein Erbrechen mehr, rasches Nachlassen der Durchfälle, Rückgang der Bronchitis. Anhaltend grosse Schwäche und Hinfälligkeit.

Die Drüsenschwellungen gingen anfangs eher zurück, ebenso der Milztumor. Seit Anfang Juli aber beginnt ein deutliches Grösserwerden der Drüsenpakete; insbesondere links am Halse bilden sich grosse knollige Tumoren aus. Zunehmende Milzschwellung.

Am 19./VII. wurde die Kranke auf den Wunsch ihrer Angehörigen aus der Klinik genommen. Sie ist zu Hause nach mehreren Tagen „an Herzschwäche" verstorben. Keine Obduction.

Wir stehen nun vor der Frage, ob sich nach dem geschilderten Verlaufe der Erkrankung die ursprüngliche Vermuthung aufrecht erhalten lasse, dass die Hautaffection unserer Patientin als Folge der Arsenik-Darreichung aufzufassen sei. Jene Hautaffection setzt sich aus drei Componenten zusammen:

1. einem Herpes zoster,
2. einem diffusen, generalisirten Bläschenausschlag,
3. einer an Handtellern und Fusssohlen localisirten Hyperkeratose.

Der Zoster, den wir an unserer Kranken in seinem Verlaufe beobachten konnten, stellte einen Fall von ganz besonderer Schwere dar. Hinzuweisen ist auf die Ausdehnung des ergriffenen Gebietes (Zona cervico subclavicularis + Zona ophthal-

mica), das Uebergreifen auf die Conjunctiva, die Betheiligung des Auges (Keratitis, Iritis, Ulcerationen!). Es kam zu Hämorrhagien und schweren Necrosen der Haut und endlich zu deutlichen sensiblen Störungen, Hypästhesie und Anästhesie einerseits und Neuralgien auf der anderen Seite.

Es handelte sich also um einen Schulfall von schwerem Zoster, dessen Beziehung zu der Arsen-Medication nach allem, was in der Einleitung gesagt worden ist, weder bewiesen noch widerlegt werden konnte.

Wie war aber die generalisirte Bläschen-Eruption zu deuten? An Variola war nach dem ganzen Verlauf gewiss nicht mehr zu denken, wohl aber liess sich die Annahme einer Arsenik-Wirkung weiter festigen. Viele Lehrbücher und Einzelarbeiten betonen, dass die Bläschen- und Blasenausschläge die häufigste Arsennebenwirkung darstellen, die sich an der Haut zeigt.[1]) Sie sind bei acuten wie bei chronischen Vergiftungen, als Weiterentwicklung anfänglich papulöser Exantheme wie als Vorstadium pustulöser Ausschläge beobachtet. Es kann sich dabei um local begrenzte wie um generalisirte Ausbreitung handeln. Speciell bei Massen-Vergiftungen, wie der Würzburger Brodvergiftung und der Massen-Erkrankung von Hyères (Marquez (13), Barthèlemy (9) haben diese Bläschenausschläge eine Rolle gespielt. Lewin weist darauf hin, dass solche Arsen-Effloreszenzen pockenartig sein können, (Orfila), eine Eigenthümlichkeit, die auch Cathélineau und Méneau registriren, und dass sie dann nach ihrem Verschwinden Narben hinterlassen. Auch Ulcerationen seien im Anschluss an diese Affectionen beobachtet, angeblich sogar an der Schleimhaut des Rachens. (Lewin.)

Für die Auffassung, dass solche Blaseneruptionen im Zusammenhange mit der Einführung von Arsen in den Körper stehen, spricht besonders das gehäufte Vorkommen bei Massenvergiftungen mit Arsen wie die in einzelnen Fällen beobachtete Combination solcher Exantheme mit anderen auf Arsen-Wirkung zu beziehenden Erscheinungen, so beispielsweise mit neuritischen

[1]) Ich verweise hier nur auf Lewin (8), G. Brouardel (10), der besonders auch die ältere Litteratur sehr fleissig verwerthet, Cathélineau (11). Méneau (12).

Lähmungen (Henschen, Marquez). Eine absolute Sicherheit aber, dass eine vesiculöse Hautaffection auf Arsen-Einfuhr zurückzuführen sei, kann aus den klinischen Erscheinungen allein wohl kaum gegeben werden.

In unserem Falle liegen die Voraussetzungen für die Annahme eines Arsenik-Ausschlages so günstig wie nur möglich. Die Kranke war mit Arsenik behandelt worden, eine andere Ursache für das Auftreten des Exanthems ist nicht zu ermitteln, alle klinischen Erscheinungen stimmen bis auf die Einzelheiten mit dem überein, was man von derartigen Arsen-Ausschlägen weiss. Ohne auf die Details nochmals zurückzukommen, will ich nun darauf hinweisen, dass unsere Kranke in ausgezeichneter Weise das pockenartige Aussehen der Effloreszenzen zeigte und dass bei ihr die in der Literatur nur mit einem gewissen Misstrauen registrirten Veränderungen der Rachenschleimhaut deutlich bestanden. Endlich aber combinirte sich diese Hautaffection mit einer zweiten, bei der nach der Lage der Dinge die Arsen-Aetiologie ebenfalls in Frage kam, dem Herpes zoster.

Lassen wir diese ätiologische Frage für einen Augenblick bei Seite, so sehen wir uns im vorliegenden Falle schon von rein klinischen Gesichtspunkten aus genöthigt, eine enge Beziehung zwischen der generalisirten Bläschen-Affection und dem Zoster anzunehmen. Beide Affectionen waren etwa gleichzeitig aufgetreten, beide zeigten gleichzeitige Nachschübe, die sich durch zunehmende Kleinheit der Effloreszenzen auszeichneten, die secundären Veränderungen (Trübung, Hämorrhagien, Necrosen) stimmten bei beiden überein, und schliesslich verrieth auch die generalisirte Hautaffection stellenweise eine Neigung zur Bildung von Gruppen, die grosse Aehnlichkeiten mit denen des Zoster darboten.

Aus allen diesen Gründen war ein seiner Art nach verwandtschaftlicher und ätiologisch einheitlicher Process wohl anzunehmen.

Nun ist von einer Beziehung der Zona zu anderen bläschenbildenden Hautaffectionen häufig genug die Rede. Gerhardt (7) vor allem hat auf das Nachdrücklichste die Zusammengehörigkeit von Herpes zoster und Herpes febrilis vertreten. Für ihn sind der Herpes zoster und der „febrile Zoster", wie er die

Formen nennen möchte, die sonst als Herpes facialis oder Hydroea febrilis bezeichnet werden, eine zusammengehörende Gruppe; zu ähnlichen Anschauungen gelangt auch Epstein (4). Es sind ja auch Fälle bekannt, die in ihren klinischen Erscheinungen Zwischenformen zwischen dem Zoster und dem „Herpes phlyctaenodes" darstellen, oder in denen Zona und Herpes febrilis gleichzeitig bestanden (Fernet, Epstein) oder in auffälliger Weise alternirten, wie in der folgenden Beobachtung von Thomas (citirt bei Epstein).

Ein Kind macht häufige Pneumonien durch; bei der 5. Erkrankung tritt ein Zoster sacro-ischiadicus auf, bei der 6. ein Herpes labialis, bei der 7. wiederum ein Zoster, d. h. eine etwa guldengrosse über dem linken Glutaeus sitzende Bläschengruppe.

Unser Fall legt gerade durch das Nebeneinander von diffus stehenden und mehr oder minder deutlich gruppirten Bläschen und endlich von streng localisirten Zosteren die Annahme einer Zusammengehörigkeit aller dieser Hauteruptionen nahe.

Lewin (8) könnte keine schönere Bestätigung für seine Ansicht finden, dass der Arsen-Zoster nur einen einfachen Specialfall der vesiculösen Arsen-Ausschläge darstelle. Ohne Weiters ist diese Anschauung allerdings nicht zu unterschreiben, solange nicht für den Zoster und die generalisirte Bläschenaffection nachgewiesen ist, dass in beiden Fällen das Gift auch entsprechende Stellen des Organismus angegriffen habe. Die allgemeine Anschauung geht dahin, dass jene diffusen Bläschenausschläge ihre Entstehung der Anwesenheit des Arsens in der Haut selbst verdanken, während beim Zoster ein Angriffspunkt in den zuführenden Nerven oder Arterien, in den Spinalganglien oder gar im Centralnervensystem in Frage steht.

Für uns wäre es nun überaus wichtig zu wissen, wie weit das gleichzeitige Bestehen jener verschiedenen Bläschen-Ausschläge Rückschlüsse auf die Arsen-Aetiologie gestattete.

Es ist wohl kein Zufall, dass die Beobachtungen, welche Gerhardt zu einer engen Zusammenfassung des Herpes zoster mit anderen Bläschenausschlägen bestimmte, wesentlich Personen betrafen, die mit Arsen behandelt worden waren, und es lassen sich noch andere Fälle finden, die ebenfalls direct für die ätiologische Rolle des Arsens sprechen. So erwähnt

Katzenstein (14), dass bei einem 37jährigen Manne, der an malignen Lymphomen litt, und der mit subcutanen Arseninjectionen behandelt wurde, während dieser Cur ein typischer einseitiger Herpes zoster auftrat und auch sonst herpesähnliche Hauteffloreszenzen an anderen Stellen des Körpers u. a. am Oberschenkel zeitweise vorhanden waren. K. lässt es dahingestellt, ob diese Hautaffectionen als nebensächliche Erscheinungen oder zur Allgemeinerkrankung gehörig, oder als Folgen des Medicamentes zu betrachten seien.

Die speciellere Aehnlichkeit dieser Beobachtung mit der unsrigen beruht in der Art der Grundkrankheit, die zur Anwendung des Arsens führte, und in der subcutanen Application des Mittels. Da von einer Beziehung jener Bläschenaffectionen zum malignen Lymphom gar nichts bekannt ist, bleibt uns im Wesentlichen nur die Wahl, ihr Auftreten als Zufall oder als Folge der Arsenbehandlung zu betrachten.

Noch beweisender erscheint uns die folgende Beobachtung von Rasch (15), welche ein directes Gegenstück zu unserem Falle bildet.

Eine 65jährige Dame wird wegen einer Hautaffection, die im wesentlichen als eine generalisirte juckende Röthung geschildert ist (Diagnose?), mit Arsen behandelt; sie nimmt das Mittel zunächst ein Jahr lang mit Unterbrechungen, dann während eines ganzen Jahres unausgesetzt in nicht unbeträchtlichen Quanten. Darauf zeigen sich 1. ein Herpes gangraenosus intercostalis, 2. eine generalisirte pustulöse Eruption, die sich beide nebeneinander im Verlaufe von 14 Tagen ausgebildet hatten; zu ihnen gesellte sich 3. eine auf die Handteller beschränkte Hyperkeratose.

Die pustulöse Hautaffection beschreibt R. als dichte Borken von schwärzlicher oder mehr gelber und grauer Farbe, auf flachen Ulcerationen sitzend, mit rothem Saume umgeben; die Grösse schwankte zwischen der einer Erbse und der eines 50 Centimes-Stückes; daneben bestanden viele pigmentirte und haemorrhagische Flecken von geringerem Umfange, sowie Pusteln. An einzelnen Stellen, an denen die Borken abgefallen waren, traten kleine, scharf ausgeschnittene runde Geschwüre mit rothem Grunde hervor. Ergriffen war fast die ganze Körperoberfläche, der Rumpf intensiver als die Extremitäten; auch am behaarten Kopf fanden sich einige Krusten. Die Hautaffection heilte im Verlaufe von wenigen Wochen ab und hinterliess pigmentirte Narben. Auch die Hyperkeratose bildete sich nach Aussetzen des Arsens allmählig wieder zurück. Pat. war also geheilt, litt aber in den folgenden Monaten noch an enormer Schwäche und Hinfälligkeit.

Rasch hält die Annahme, dass die gesammte Hautaffection als Arsenwirkung aufgefasst werden müsste, für vollkommen sicher. Er betont die Seltenheit des Falles und kann bezüglich der generalisirten Hautaffection nur eine einzige vergleichbare Beobachtung (von Bazin)[1]) anführen, die aber eine weit beschränktere Ausdehnung gezeigt hatte.

Die Aehnlichkeiten dieses Falles mit dem unsrigen springen in die Augen. Beide male besteht bei einer alten Frau nach Arsenikgebrauch die Combination von Herpes zoster, Hyperkeratose und einer generalisirten Hautaffection, die bezüglich ihres Auftretens, ihrer Localisation und Ausbreitung, sowie in der Abheilung der Einzelelemente übereinstimmt. Dass Rasch einen mehr pustulösen Charakter der Effloreszenzen betont, und dass diese bedeutendere Grössendifferenzen zeigten als in unserem Falle, kann keinen wesentlichen Unterschied begründen.

Dabei charakterisirt sich unser Fall als der schwerere, schon durch den Ausbruch nach der Einführung geringerer Arsen-Quanten und durch die Betheiligung der Schleimhäute, von der bei Rasch nicht die Rede ist; man müsste denn auf eine solche einige kleine Hämatemesen beziehen, die R. bei seiner Kranken im Verlaufe der Affection beobachtete.

Indessen die Möglichkeit, jene combinirte vesiculöse Hautaffection, wie sie in den eben verglichenen beiden Fällen besteht, als Arsen-Wirkung zu deuten, erfährt eine beträchtliche Einschränkung durch eine Mittheilung von Lipp (16).

Dieser sah bei einer Kranken neben einem Zoster pectoralis sofort nach Ausbruch desselben eine Eruption von nicht gruppirten Effloreszenzen, vorzugsweise bestehend in kleinen Bläschen, aber auch in Form von Knötchen, sowie von Bläschen, die sich bald zu Pusteln umwandelten. Diese Effloreszenzen glichen denen des Zoster vollkommen, standen aber einzeln zerstreut über den Stamm, die unteren Extremitäten und vereinzelt auch an den Armen. Die Eruption war vollkommen acut, machte Tag für Tag Nachschübe. Ausser der Gleichartigkeit der Form mit den Herpeseffloreszenzen bestand die Gleichzeitigkeit der Rückbildung mit diesen.

---

[1]) Genaueres s. bei Rasch (15 S. 157.

Eine Arsen-Medication kann für die Entstehung dieser Affection nicht herangezogen werden. Der Zoster trat „wahrscheinlich auf Grund eines Trauma“ auf, das die Patientin durch Sturz von einer Steinmauer erlitten hatte.

So ist diese Beobachtung wohl mitzuverwerthen für die Annahme der engeren Zusammengehörigkeit des Zoster mit anderen Bläschen-Eruptionen, aber auf der anderen Seite lehrt er, dass jene Combination nichts für die ätiologische Rolle des Arseniks beweist.

Trotzdem scheint mir aber diese für meinen Fall wie den von Rasch gesichert durch das Hinzutreten eines weiteren Symptomes, der Hyperkeratose. Sie ging im Falle Rasch's der Bläschen-Eruption voraus, in dem unsrigen folgte sie nach.

Unsere Kenntnisse von der Arsenkeratose, die eine ziemlich seltene Affection darstellt, sind von Nielsen (17) zusammengefasst worden; er betont schliesslich, dass wir zur Zeit über keine klinischen Kennzeichen verfügen, die eine Hyperkeratose direct als Arsen-Keratose charakterisiren. Wir sind für die Diagnose vor allem auf eine vorausgegangene Arsen-Einnahme angewiesen, dann auf die typische Localisation, die Symmetrie und das eventuelle Zusammentreffen mit anderen Symptomen einer Arsenvergiftung.

Was gerade diesen letzten Punkt betrifft, so berichtet Juliano Moreira (18) einen Fall, in dem nach Arsenik-Intoxication zuerst ein Zoster cervico-subclavicularis und dann die Keratosis palmaris auftrat. Beobachtet wird diese letztere nach sehr verschieden langer Dauer einer Arsen-Behandlung, meist allerdings erst nach Monaten, in einzelnen Fällen dagegen schon nach 3—4 Wochen dauernder Einnahme medicinischer Dosen (Nielsen, Heuss, Mackenzie etc.).

In unserem Falle sind alle Forderungen erfüllt, welche bislange für die Diagnose der Arsenkeratose aufgestellt werden konnten; es stimmen die Voraussetzungen wie die klinische Erscheinungsform. Nicht unwichtig mag es sein, dass die Affection sich unter unseren Augen bei einer Kranken ausbildete, bei der andere Ursachen als eben die Arsen-Einnahme nicht zu finden waren und bei der nach Lage der Dinge alle „traumatischen“

Voraussetzungen für ihre Entstehung fern lagen. Eine besondere Eigenthümlichkeit gewinnt unser Fall durch das Hinzutreten einer Nagelaffection, die sich gleichzeitig mit der Hyperkeratose ausbildete. Ich verweise darauf, dass nach Nielsen (17) das Vorkommen von Nagelerkrankungen neben einer Arsenkeratose kaum beobachtet worden ist; er fand in der Literatur nur einen Fall (von Mathieu (19), bei dem neben der Keratose eine Verdünnung und Deformirung der Nägel bestand.

Resumire ich in aller Kürze, so wurde bei unserer Kranken ein Herpes zoster beobachtet, der nach der Vorgeschichte der Patientin an sich den Verdacht erwecken musste, dass er als eine Arsenwirkung zu deuten wäre. Neben diesem Zoster bestand eine generalisirte bläschenförmige Hauteruption und eine Hyperkeratose, von denen jede für sich mit aller Wahrscheinlichkeit auf die vorhergegangenen Arsen-Injectionen bezogen werden musste. Es ergaben sich zudem aus dem klinischen Verlaufe Gründe für eine enge Zusammengehörigkeit der beiden Bläschenaffectionen und endlich liefert die Arsen-Aetiologie den einzigen genügenden gemeinsamen Gesichtspunkt, um die Summe der beobachteten Hauterscheinungen in befriedigender Weise zu erklären. Zudem zwingt uns der einzige in der Literatur niedergelegte Fall, der dieselbe Combination von Hautsymptomen darbot wie der unsrige, der Fall von Rasch, die gleiche ätiologische Rolle des Arseniks anzunehmen.

Somit glaube ich, aus meiner Beobachtung einen neuen klinischen Beweis für die Existenz des „Arsen-Zoster“ herleiten zu dürfen.

Man könnte der Arbeit den Mangel einer bakteriologischen Untersuchung vorwerfen. Gewiss wäre es interessant gewesen, den Inhalt der disseminirten und der Zoster-Bläschen bacteriologisch zu vergleichen. Aber eine ausschlaggebende Verwerthung der Befunde wäre wohl kaum möglich gewesen. Gleichartige Befunde könnten uns eben so wenig einen bindenden Beweis für die ätiologische Gemeinschaft der beiden Hautaffectionen liefern, wie verschiedene Befunde einen sicheren Gegenbeweis, und wir dürfen uns wohl Gerhardt dahin anschliessen, man dürfe nicht glauben, dass aus dem Nachweis verschiedenartige Eitercoccen, die man im Inhalte von Zoster-

Bläschen antraf, zugleich irgend welche Förderung für die Erkenntniss der Zosterätiologie gewonnen worden sei.

Wenn wir überhaupt einen Arsenik-Zoster anerkennen, so müssen wir diesen für eine toxische Affection halten. Das widerspricht direct den Anschauungen von Landouzy, für welchen der Zoster stets eine acute Infectionskrankheit ist (cf. die Arbeit seines Schülers Boulanger (20). L. kennt neben dem Zoster auch „zosteriforme" Exantheme auf toxischer Basis, und es ist auch seiner Behauptung, dass die Art des Hautausschlages allein nicht das Wesen der Erkrankung erschöpfe, die Berechtigung nicht abzustreiten; eine scarlatina-artige Hauteruption, wie sie nach verschiedenen Medicamenten auftritt, ist noch lange kein Scharlach. Die Sonderstellung des Zosters als Infectionskrankheit sucht Landouzy aus den Begleiterscheinungen, dem Fieber, den Störungen des Allgemeinbefindens herzuleiten. Unser Fall zeigt wieder einmal die Unmöglichkeit, eine streng gegensätzliche Zweitheilung von infectiösem Zoster und toxischen zosteriformen Exanthemen auf der Basis der klinischen Symptome durchzuführen. Der Ausschlag unserer Patientin, der doch als toxische Aeusserung aufgefasst werden musste, trat unter Erscheinungen auf, die nach Landouzy eben die Begleitsymptome des echten infectiösen Zoster darstellen, und zeigte auch in seinem Verlaufe und seinen Folgeerscheinungen keine Abweichungen von einem solchen. Wir werden heutzutage eher geneigt sein, den infectiösen Zoster als eine specielle Art des toxischen Zoster zu betrachten, statt diesem letzteren gewissermassen die Existenzberechtigung abzusprechen.

Welche specielleren Gründe es sein mögen, die in einem gegebenen Falle zum Entstehen eines Herpes Zoster nach Arsen-Einnahme führen, darüber fehlen alle genaueren Anhaltspunkte. Die Menge des eingeführten Giftes kann nicht massgebend sein; meist war vor Ausbruch der Hautaffection das Gift in medicamentösen Dosen monatelang gereicht worden. Als Theilerscheinung einer acuten schweren Arsen-Vergiftung ist der Zoster nicht beobachtet; Hutchinson's Satz gilt noch heute, dass der Zoster erst nach wiederholten Gaben des Medicamentes auftritt. Wir wissen ferner nicht, welche Momente etwa die Prädisposition für den Arsen-Zoster liefern, es handelt sich vor-

wiegend um Nervenkranke (Chorea, Neurasthenie, Hysterie), Hautkranke (Psoriasis, Lichen ruber) und Patienten mit Kräfteverfall in Folge von Anämie, Tuberculose, malignem Lymphom. Schliesslich mag ein Zoster unter den verschiedensten Voraussetzungen auftreten, unter denen eben eine Arsenik-Behandlung stattfindet; aber ein gewisser Einfluss einer Kachexie scheint zu bestehen. Schon Hutchinson betonte, dass sich der Arsen-Zoster bei schwächlichen Personen besonders kräftig entwickele, während er sonst sich durch leichten Verlauf auszeichnet.

Dass die Symptomatologie des Arsen-Zoster im übrigen keine besonderen Eigenthümlichkeiten aufweise, wurde bereits betont. Auch seine Therapie ergibt keine besonderen Indicationen. Die Hauptfrage, ob das Auftreten eines Zoster Veranlassung zur Sistirung der Arsen-Medication geben müsse, ist im allgemeinen verneint worden und zwar mit Rücksicht darauf, dass Recidive des Arsen-Zoster nicht bekannt geworden sind. Trotzdem erschien es uns zweckmässig, wenigstens während des Bestehens der Hautaffection die Arsenik-Darreichung zu sistiren. Ob dadurch das Wiederanwachsen der Lymphome begünstigt worden ist, mag dahingestellt bleiben. Jedenfalls hatte, wie in der Krankengeschichte erwähnt worden ist, während der Arsen-Behandlung eine gewisse Rückbildung der Tumoren stattgefunden. Mit diesen musste wohl ein eigenthümlicher Blutbefund in Zusammenhang gebracht werden, den die Patientin darbot. Sie zeigte bei mässiger Vermehrung der Gesammtmenge der Leukocyten eine ausserordentliche Zunahme der Zahl der Lymphocyten und eine wesentliche Reduction der Menge der polymorphkernigen Elemente. Eine genauere Discussion des Blutbefundes an dieser Stelle liegt mir ferne. Ich will hier nur darauf hinweisen, dass für die hämatologische Analyse auch die Frage in Betracht kam, ob sich eine Arsenik-Wirkung im Blutbilde nachweisen liesse. Experimentelle Untersuchungen haben mir (21) gezeigt, dass bei der subacuten Arsen-Vergiftung des Kaninchens mit grossen Dosen regelmässig eine Aenderung des Mengenverhältnisses zwischen Lymphocyten und polymorphkernigen Zellen in der Weise eintritt, dass bei geringer Aenderung der Gesammtzahl der weissen Blutkörperchen die mononucleären Elemente eine auffällige Zunahme erfahren, während

die polymorphkernigen Zellen abnehmen. Seitdem habe ich speciell bei Hautkranken, die mit Arsenik behandelt wurden, den relativen Mengenverhältnissen der einzelnen Leukocytenarten Beachtung geschenkt und dabei gefunden, dass auch beim Menschen gelegentlich nach länger dauernder Einnahme medicamentöser Arsenikgaben die Zahl der Lymphocyten steigt. Unser hier berichteter Fall wäre eine glänzende Bestätigung dieser Befunde, wenn bei ihm nicht die Voraussetzungen für die Aenderung der Blutbilder so complicirt wären, dass von einer einfachen Verwerthung im Sinne einer Arsenik-Wirkung gar nicht die Rede sein kann.

Literatur.

1. Bókai. Chorea minor, Arsen-Behandlung, Herpes zoster. Jahrbuch f. Kinderheilkunde. 21. — 2. Nielsen. Ueber das Auftreten von Herpes Zoster während der Arsen-Behandlung. Monatshefte für praktische Dermatologie. Band XI. — 3. Juliusberger. Ueber das Auftreten von Herpes Zoster bei Arsenikgebrauch. Archiv f. Derm. u. Syph. 1884. — 4. Epstein. Zoster und Herpes facialis und genitalis. Arch. f. Derm. u. Syph. 1886. — 5. Kaposi. Pathologie und Therapie der Hautkrankheiten. 5. Auflage. — 6. Geyer. Ueber die chronischen Hautveränderungen beim Arsenicismus. Arch. f. Derm. u. Syph. Bd. XLIII. — 7. Gerhardt. Ueber bläschenförmige, gruppenweise Hautausschläge nach Arsenvergiftung. Charité-Annalen, 1894. Bd. XIX. — 8. Lewin. Die Nebenwirkungen der Arzneimittel. — 9. Barthélemy. De l'empoisonnement chronique par l'arsenic. Thèse de Montpellier, 1889. — 10. Brouardel. Étude sur l'arsenicisme. Thèse de Paris 1897. — 11. Cathélineau. Eruptions médicamenteuses et professionelles provoquées par l'arsenic. Arch. génér. de méd. 1898. II. — 12. Méneau. Les dermatoses arsenicales. Annales de derm. et syph. 1897. — 13. Marquez. Acrodynie et arsenicisme. Gaz. hébdomad. 1889. — 14. Katzenstein. Heilung eines Falles von Pseudoleukaemie durch subcutane Arsen-Injectionen. Deutsches Archiv für klinische Med. 1896. Band LVI. — 15. Rasch. Contribution à l'étude des dermatoses d'origine arsenicale. Annales de derm. et de syph. 1893. — 16. Lipp. Verhandlungen des Grazer Congresses der Dermatol. Gesellschaft — 17. Nielsen. Melanosis et Keratosis arsenicalis. Monatshefte für prakt. Dermatol. XXIV. — 18. Juliano Moreira. Arsenical affections of the skin. Brit. journ. of Dermat. 1895. — 19. Mathieu. Arsenicisme chronique etc. Annales de derm. et de syph. 1894. — 20. Boulanger. La fièvre Zoster. Thèse de Paris. 1885. — 21. Bettmann. Der Einfluss des Arseniks auf das Blut und Knochenmark des Kaninchens. Ziegler's Beiträge zur pathologischen Anatomie. Band XXIII.

Erklärung der Abbildung auf Taf. XI.

Das Bild wurde von Herrn Maler Schmitson nach der Natur gezeichnet; es entspricht dem Befunde vom 19./VI. 99.

Fig. 1.



Fig. 2.

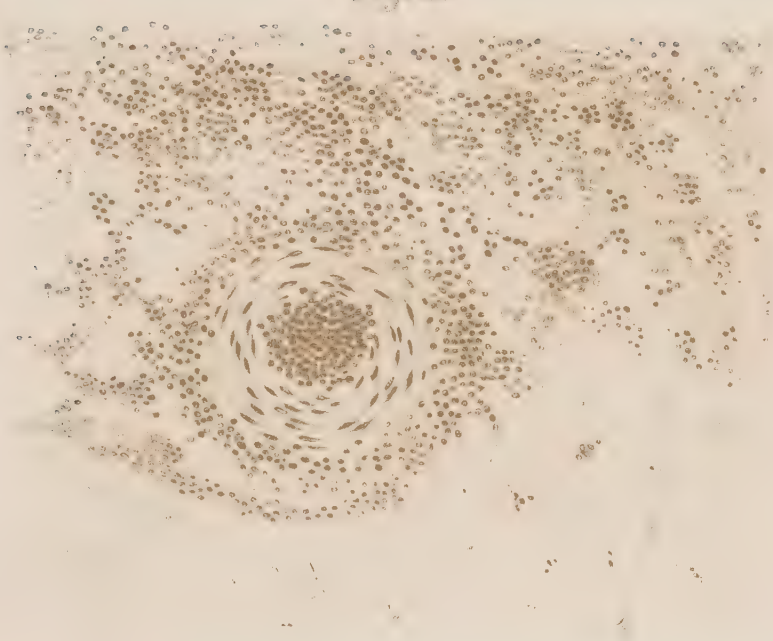

K. u. Hofluthographie A. Haase, Prag

Aus der kaiserlichen Universitätsklinik für Hautkrankeiten
des Herrn Prof. Dr. A. Wolff in Strassburg.

Vorläufige Mittheilungen über Syphilisimpfungen am Thiere.

Von

Dr. **G. Hügel** und Dr. **K. Holzhauser,**
Assistenten der Klinik.

(Hierzu Taf. XII.)

Durch die von Adrian angestellten Versuche über Syphilisimpfungen am Thiere, deren Resultat im „Archiv für Dermatologie und Syphilis", Bd. 47, Heft 2, mitgetheilt ist, angeregt, haben wir neuerdings weitere Versuche in dieser Richtung hin angestellt, deren Ergebniss manches Interessante bietet, das wir hier in Kurzem wiedergeben wollen.

Am 7./VI. 1899 entnahmen wir einem Patienten, der ein papulomaculöses Syphilid des ganzen Körpers hatte, unter allen Cautelen der Asepsis ca. 7 Ccm. Blut aus der Vena mediana des rechten Armes. Von diesem Blute spritzten wir einem ungefähr 2 Monate alten weiblichen Schweine je 2 Ccm. rechts und links in der Höhe der 3. Mamma subcutan unter die Bauchhaut. Den Rest des Blutes spritzten wir demselben Schweine ins rechte Ohr, und zwar einen Theil an der Aussenseite des Ohres subcutan, den anderen Theil an derselben Seite des Ohres in eine Vene. Das Blut war nicht geronnen. Die Dauer der Entnahme des Blutes und der Impfung betrug ungefähr 1—2 Minuten. Auf die Einstichstellen legten wir Zinkoxydpflaster. Das Schwein lief nach der Operation gleich wieder munter im Hofe herum.

8./VI. 1899. Die beiden Pflaster am Ohr sind noch vorhanden; die am Bauche sind abgefallen. Das Schwein befindet sich wohl; kein Fieber; es frisst und bewegt sich wie vorher.

10./VI. 1899. Auf dem rechten Ohre befindet sich eine etwa 2 Cm. im Durchmesser messende, etwas über die normale Haut erhabene bläulich verfärbte Stelle. (Thrombus von der Injection in die Vene herrührend.) Befinden des Schweines normal.

24./VI. Bei näherer Untersuchung des Schweines zeigt sich heute in der linken Schenkelbeuge eine etwa bohnengrosse harte, indolente Drüse. An der Haut nirgends Veränderungen zu sehen.

1./VII. Drüse etwas gewachsen. Neben derselben noch kleinere zu fühlen. Das Schwein nimmt an Grösse und Umfang zu. Fresslust nicht vermindert. Befinden normal.

6./VII. 1899. Es werden heute einzelne röthliche Efflorescenzen, besonders auf der linken Seite bemerkt. (Roseola?)

10./VII. 1899. Jetzt nach drei Tagen sind diese röthlichen Efflorescenzen nicht mehr zu sehen. Die obenerwähnte Drüse scheint in den letzten Tagen nicht mehr grösser geworden zu sein. Das Befinden des Schweines ist gut.

18./VII. 1899. Auf dem Rücken sind heute 4 ungefähr erbsengrosse infiltrirte rothe Flecken zu sehen.

19./VII. 1899. Die Flecken haben sich vermehrt; es sind ihrer etwa 7.

20./VII. 1899. Heute sind etwa 15 solcher Efflorescenzen auf dem ganzen Rumpfe des Schweines vertheilt zu sehen. Diese Flecken haben ganz das Aussehen von Flecken eines gross-maculo-papulösen Syphilides. Prof. Wolff stimmt dieser Diagnose zu.

Wir excidiren nun in Narcose dem Schweine 3 solcher Efflorescenzen, 1 auf dem Rücken, 2 auf der linken Seite; ebenso auch einen Theil der indolenten vergrösserten Inguinaldrüsen.

24./VII. 1899. Einzelne Efflorescenzen haben sich zurückgebildet, resp. sind abgeblasst.

28./VII. Ausschlag heute fast vollständig verschwunden ohne Hinterlassung von Narben oder Pigmentbildung. Befinden des Schweines gut. Die in Folge der verschiedenen Excisionen entstandenen Wunden heilten per primam intentionem ab. Eine Steigerung der normalen Temperatur ist niemals beobachtet worden.

Zusammen mit diesem weiblichen Schweine hatten wir auch einen kastrirten Eber in demselben Stalle untergebracht. Der Eber, der unter ganz denselben Verhältnissen wie das Schwein lebte, hat niemals Erscheinungen gezeigt, die wir an dem geimpften Schweine wahrgenommen. Diesem Eber haben wir nun am 4./VII. 1899, also ungefähr 1 Monat nach der Impfung des weiblichen Schweines, je die Hälfte einer Sclerose unter Chloroformnarcose in die Bauchhaut und in das rechte Ohr eingenäht. Dabei verfuhren wir so: Nachdem in die Bauchhaut eine Incision von ca. 3 Cm. Länge rechts zwischen 3. und 4. Mamma gemacht war, nähten wir die beiden Ränder der Wunde mit 3 Nähten Crin de Florence über das Sclerosenstück zusammen und zwar führten wir eine der 3 Nähte durch die Sclerose durch, um dieselbe mit den Wundrändern noch besonders zu befestigen. An der Aussenseite des rechten Ohres verfuhren wir mit der anderen Hälfte der Sclerose ebenso. Die ganze Operation — Excision der Sclerose und Einnähen der beiden excidirten Sclerosenstücke unter die Haut des Ebers — dauerte ungefähr 20 Minuten. Als Verband klebten wir einfach Guttapercha unter Chloroformberieselung

an den betreffenden Stellen auf. Eine halbe Stunde nach der Operation war der Eber wieder munter und gefrässig.

Bei diesem Eber haben wir nun bis heute, also über 2 Monate nach dem Eingriffe, noch nicht das geringste luetische Symptom bemerken können, und werden wohl auch solche nicht mehr auftreten. Die beiden Sclerosenstücke sind hübsch eingeheilt, das am Ohre per primam intentionem, am Bauche wurde die Einnähungsstelle etwas schwarz und gangränös. Am Bauche ist die Sclerose vollständig resorbirt, am Ohre ging dieser Process langsamer vor sich und kann man heute noch eine etwa erbsengrosse verhärtete Stelle fühlen.

Zu bemerken ist, dass, obwohl beide Schweine eines Alters und ganz munter und gesund sind, das weibliche Schwein bedeutend am Wachsthum hinter dem Eber zurückgeblieben ist.

Die bei dem weiblichen Schweine excidirten Efflorescenzen und Drüsen haben wir nun stückweise in Alkohol gehärtet, in Celloidin gebettet und nach Serien geschnitten. Die Schnitte haben wir mit Alaunkarmin gefärbt.

Als Resultat der pathologisch-anatomischen Untersuchungen haben wir folgendes gefunden, und dazu 2 Zeichnungen von besonders charakteristischen Schnitten hergestellt.

Die normale Anatomie der Schweinshaut setzen wir als bekannt voraus und weisen wir nicht näher darauf hin; wir verweisen dafür auf die Arbeit von Adrian im Archiv Bd. 47, Heft 2.

Figur 1 stellt einen Schnitt durch eine der excidirten Efflorescenzen dar, soweit Epidermis und Cutis getroffen sind. Die Epidermis zeigt nichts anormales, zu bemerken ist jedoch, dass an einigen Präparaten, aber auch da sehr spärlich Exsudatszellmassen die Epidermis bereits durchdrungen haben. Wir haben nämlich die Efflorescenzen excidirt, bevor der eigentliche Zerfall derselben aufgetreten war. Die Papillarschicht ist gegen die Epidermis deutlich abzugrenzen, was normalerweise nicht der Fall ist. Der Papillarkörper auf der Höhe der Efflorescenz ist deutlich entwickelt; die Infiltration der Papillarschicht daselbst ist eine constante. Die Hauptinfiltration befindet sich in der Cutis. Dort sind es die Lymphbahnen und die Gefässe, die besonders von der Entzündung ergriffen sind. An der Entzündung besonders stark nehmen die Haarfollikel theil; dieselben sind von einer 5—8schichtigen Zellenanhäufung umgeben. Unsere Fig. 1 zeigt nun um einen solchen Haarfollikel ein Gebilde, das man als rudimentäre Talgdrüse deuten muss, und das ebenfalls von starker Entzündung umgeben ist. Nebenbei bemerkt fehlen nämlich nach verschiedenen Autoren (Adrian, Flusser) bei der Schweinshaut die Talgdrüsen überhaupt.

Wir sind bei unseren Präparaten noch einige Male auf solche Gebilde gestossen, die an den Haarfollikeln anliegen und ganz das Aussehen von rudimentären Talgdrüsen haben. Die Schweissdrüsen haben wir überall ganz frei von Entzündung gefunden, nur ist hier und da ihr Ausführungsgang von einer 2—4schichtigen Zellenlagerung umgeben. Figur 2 zeigt das subcutane Bindegewebe. Der Strich bedeutet die

Grenze zwischen Cutis und Subcutis. Wir sehen hier ein Blutgefäss quer getroffen. Die Umgebung des Blutgefässes ist in grosser Entfernung infiltrirt. Das Blutgefäss lässt durch die Lagerung der Kerne deutlich 3 Schichten erkennen, die alle drei gleich stark infiltrirt sind. In der ganzen Subcutis sieht man neben zahlreichen Fettkörperchen Bindegewebsmassen überall vertheilt, jedoch besonders längs den Gefässen starke Infiltration.

Die Drüse zeigt allüberall hyperplastisches Gewebe und hauptsächlich längs den Gefässen starke Infiltration. Nirgends zerfallenes Gewebe aufzufinden. Irgend welche, auf etwas anderes als auf eine chronische Entzündung deutende Gebilde haben wir nicht gefunden.

Einige Schnitte wurden nach den verschiedensten Methoden auf Bacillen untersucht, jedoch mit negativem Erfolg.

Fassen wir nun das Resultat unserer Untersuchungen bis heute kurz zusammen, so haben wir bei einem weiblichen Schweine, welchem subcutan Blut eines secundär Syphilitischen injicirt war, nach 14 Tagen Auftreten von indolenten Inguinaldrüsen, nach 1 Monat vielleicht Roseola, nach 6 Wochen jedenfalls ein grosspapulo-maculöses Syphilid. Ferner haben wir bemerkt, dass das Schwein im Wachsthum zurückbleibt. Bei einem Eber, dem eine Sclerose eingenäht ist, haben wir niemals Erscheinungen auftreten sehen, die darauf deuten, dass das Syphilisgift sich in dem Körper desselben verbreitet hat.

Auf Grund der früheren Resultate von Martineau, Hamonic und Adrian und unseren jetzigen Resultaten glauben wir, dass das Syphilisgift auf Warmblüter und zwar speciell zunächst auf das Schwein übertragbar ist.

Die Erklärung der Abbildungen auf Taf. XII ist dem Texte zu entnehmen.

Aus dem Laboratorium der Dr. A. Blaschko'schen Klinik für Hautkrankheiten.

Zur Histopathologie der Pityriasis rosea Gibert.

Von

Dr. **C. Hollmann.**

(Hierzu Taf. XIII u. XIV.)

Während die Frage, ob die Pityriasis rosea den Dermatomycosen zuzuzählen bezw. mit dem Herpes tonsurans maculosus et squamosus identisch sei, wie eine Anzahl von Autoren, namentlich die Wiener Schule behauptet, oder ob es sich hier um eine Krankheit sui generis handelt, welche Ansicht von den französischen und der Mehrzahl der deutschen Dermatologen vertreten wird, zu vielfachen literarischen Erörterungen Veranlassung gegeben hat, existiren über die histologischen Veränderungen, welche durch diese Krankheit hervorgerufen werden, bisher ausser dem betreffenden Abschnitt in Unnas Histopathologie der Hautkrankheiten nur noch zwei Arbeiten, eine von Tandler (Archiv für Dermatologie und Syphilis Bd. 37) und eine neuerdings, nach Abschluss meiner Untersuchungen erschienene Arbeit von Löwenbach. (Wiener klinische Wochenschrift, Jahrgang 1899, Nr. 23.)

Tandler fand, abgesehen von deutlichen Entzündungserscheinungen in der Cutis, nur geringe Abweichungen von der Norm, die Hornschicht intact, nur hier und da leichte Aufblätterung, niemals eine bläschenförmige Abhebung, das Stratum granulosum überall deutlich sichtbar, das Rete von gewöhnlichen Dimensionen, die Zellen selbst nicht verändert.

Löwenbach beschreibt in seiner Arbeit über Herpes tonsurans maculosus et squamosus und Pityriasis rosea zunächst das klinische Bild der beiden Krankheiten. Er meint, es beständen in diesem klinischen Bilde nur einige graduelle Unterschiede; dem leichteren Grade entspreche die Pityriasis rosea, dem schwereren der Herpes tonsurans maculosus et squamosus. Danach solle man erwarten, dass dem makroskopisch leichteren Grade auch mikroskopisch geringere Symptome entsprächen. Das sei aber nicht der Fall, im Gegentheil ergebe die mikroskopische Untersuchung bei Pityriasis rosea die schwereren Veränderungen. Löwenbach meint, bei Herpes tonsurans sei an dem pathologischen Process die Epidermis mehr, die Cutis weniger betheiligt; umgekehrt fand er bei Pityriasis rosea starke Veränderungen im oberen Theile der Cutis, dagegen in der Epidermis nur mässige Parakeratose und Acanthose mit leichtem intercellulärem Oedem und Leukocytose.

Wenn nun Löwenbach, um die Richtigkeit seiner Ansicht zu stützen, sich auf Tandler beruft, und weiter hinzufügt: „Unna beschreibt Acanthose und Parakeratose und die mächtige Infiltration der Cutis," so könnte Jemand, der die Arbeit Unna's nicht kennt, auf die Vermuthung kommen, dass auch Unna bei der Pityriasis rosea in der Epidermis nur geringe Veränderungen gefunden habe. Das trifft aber keineswegs zu. Unna fand nämlich schon bei kleinen maculösen Efflorescenzen eine ziemlich starke Verdickung der Stachelschicht, die nach seiner Ansicht theils durch eine parenchymatöse Anschwellung der Stachelzellen, theils durch Epithelproliferation bedingt ist. Im zweiten Stadium der Efflorescenzen, in welchem der papulöse Character deutlich hervortritt, fand er eine Zunahme der Epithelwucherung und erhebliche Vergrösserung des Leistensystems. Unna sagt dann weiter (Histopathologie pag. 274): „Das interepitheliale Oedem der unteren Stachelschicht führt hier und da zur Bildung netzförmig verzweigter weiter Kanäle zwischen den wohlerhaltenen Epithelien. Eigenthümliche und für die Pityriasis rosea mehr characteristische Veränderungen zeigen sich aber jetzt in der oberen Stachelschicht, die bis dahin den Typus des parenchymatösen Oedems ohne Erweiterung der Saftspalten gezeigt hat. Diese cohärente Zellenschicht reisst nämlich an einzelnen Stellen unter dem andringenden Lymphstrom auseinander und es bilden sich makroskopisch nicht sichtbare, subcorneale Veränderungsbläschen von sehr unregelmässiger Gestalt."

Bezüglich der Veränderungen in der Cutis stimmen die Befunde Unna's mit denen Tandler's und Löwenbach's im Allgemeinen überein, doch findet er, dass die Infiltrate viel stärker und zellenreicher seien, als bei einer ekzematösen oder psoriatischen Efflorescenz von ähn-

licher Grösse und gleichem Alter. Die Infiltrate bestehen nach seiner Ansicht fast ausschliesslich aus Spindelzellen.

Mir wurde in der Klinik des Herrn Dr. Blaschko Gelegenheit geboten, eingehendere Untersuchungen über die Histologie der Pityriasis rosea anzustellen. Das Material für diese Untersuchungen lieferten vier daselbst behandelte Patienten. Von jedem derselben wurde je eine Effloreszenz exstirpirt. Diese vier exstirpirten Hautstücke zeigten verschiedene Entwicklungsstadien des Krankheitsprocesses, von dem seit einem oder zwei Tagen bestehenden, hirsekorngrossen, kaum über das Niveau der umgebenden Haut hervorragenden Fleck, bis zur überlinsengrossen Papel. Die Befunde sind, je nach dem Entwicklungsgrad, den die Pityriasis-Effloreszenzen erreicht haben, wesentlich verschieden.

Bei den jüngeren maculösen Effloreszenzen sind es vorwiegend die Veränderungen der Cutis, die in's Auge fallen. Hier findet man neben einer starken Erweiterung des oberflächlichen Gefässnetzes ein mehr oder weniger stark ausgesprochenes perivasculäres Zelleninfiltrat im Papillarkörper und in den subpapillären Schichten der Cutis, und ein ebenfalls auf die obere Cutisschicht beschränktes Oedem. In der Epidermis sind während dieses Stadiums die pathologischen Veränderungen verhältnissmässig gering; sie beschränken sich auf eine nicht sehr starke Wucherung der Stachelschicht, ein mässiges parenchymatöses und intercelluläres Oedem der interpapillären Epithelleisten und die Einwanderung vereinzelter Leukocyten in das Rete. Das Stratum granulosum ist während dieses Anfangsstadiums noch erhalten und die Hornschicht zeigt ausser einer leichten Aufblätterung noch keinerlei Abnormität. Ich will nicht unerwähnt lassen, dass ich der Meinung Unna's, wonach die Zellenanhäufungen um die Gefässe und im Papillarkörper fast sämmtlich den spindelförmigen Habitus tragen sollen, nicht beitreten kann. Nach meinen Beobachtungen ist zwar die Zahl der Spindelzellen im oberen Theil der Cutis erheblich vermehrt, doch bestehen die Infiltrate vorwiegend aus Leukocyten.

Bei etwas älteren, bereits zu kleinen Papeln entwickelten Pityriasiseffloreszenzen findet man eine starke Zunahme sämmtlicher pathologischer Veränderungen in der Cutis, des Oedems,

der Gefässerweiterung und namentlich der perivasculären Infiltrate. Ueber einzelnen Papillen mit besonders dichtem Zelleninfiltrat kommt es zu einem förmlichen Einbruch von Leucocyten in die untere Schicht des Rete, der zuweilen in solchen Massen erfolgt, dass dadurch die Epithelgrenze vollkommen verwischt wird. (Fig. 6.) In diesem Stadium zeigt auch das Rete eine erhebliche Betheiligung an dem pathologischen Process. Das intra- und namentlich das interepitheliale Oedem, welches im Beginn der Erkrankung nur mässig war, ist sehr bedeutend geworden und die Stachelschicht zeigt in allen Schichten eine starke Wucherung, namentlich in dem interpapillären Theil, wo es zu einer starken Vergrösserung der Epithelleisten gekommen ist. Die Hypertrophie des Leistennetzes ist, wie auch Unna hervorhebt, eine unregelmässige, insofern, als unmittelbar neben stark vergrösserten Epithelleisten sich andere finden, welche nur wenig über die normale Grösse zeigen. Dagegen kann ich die Beobachtung Unna's, wonach die Follikeleingänge und ihre nächste Umgebung an der Akanthose vorwiegend betheiligt sein sollen, nicht bestätigen.

Das intercelluläre Oedem beschränkt sich in den meisten der von mir untersuchten Präparate auf die unteren Theile der Stachelschicht, in einzelnen Fällen reicht es jedoch bis in die subcornealen Schichten und ist dann hier sogar besonders stark ausgesprochen.

An solchen Stellen werden die parenchymatös geschwollenen Zellen durch den Druck des intercellulären Oedems in ihrer Gestalt verändert und entfernen sich von den Nachbarzellen, mit denen sie nur noch durch einzelne Fortsätze zusammenhängen. In Folge dessen erscheint die obere Stachelschicht als ein schwammiges Gewebe. Im weiteren Verlauf führt dieser Zustand zur Bildung kleiner subcornealer Bläschen.

Es handelt sich hier also um denjenigen pathologischen Vorgang, den Unna als spongoide Umwandlung des Epithels bezeichnet und von dem er angibt, dass er sich bei allen feuchten Formen des Ekzems vorfindet.

Unna (Histopathologie pag. 208) weist darauf hin, dass der Beginn der spongoiden Umwandlung des Epithels in einer allgemeinen Erweiterung der Saftspalten gegeben sei und sagt dann weiter: „Charakteristisch für dieses intercelluläre Oedem ist, dass seine Stärke von der Bindegewebs-

grenze nach der Hornschicht hin zunimmt. Zunächst sind die Intercellularbrücken noch überall erhalten, aber schon sind die Intercellulargänge so breit, dass man sie schon bei schwacher Vergrösserung als ein weites Netz von Kanälen erkennt. Weiterhin geben einzelne Intercellularbrücken nach, die Epithelien, mit kurzen Stacheln bekleidet. entfernen sich von einander, aus einzelnen cylindrischen Gängen werden darmartig aufgeblähte Hohlräume.“ Weiterhin bemerkt dann Unna, man finde bei der Durchsicht vieler Schnitte von ekzematösen Papeln, welche makroskopisch noch keine Bläschen erkennen liessen, dicht unter der Hornschicht hier und da kugelrunde oder annähernd runde Höhlen, welche am Grunde oder seitlich ohne scharfe Grenze in das spongoide Epithel übergehen.

Genau dieser von Unna bei der Beschreibung des Ekzems geschilderte Zustand findet sich auch bei der Pityriasis rosea. Der Status spongoides und die durch ihn bedingte Bläschenbildung ist besonders ersichtlich aus Fig. 2 und 3 der beigegebenen Zeichnungen und zwar zeigt Fig. 2 die beginnende Bläschenbildung, in Fig. 3 sieht man ein grösseres, ovales Bläschen, dessen Inhalt aus Serum und spongoid veränderten Epithelzellen besteht.

Ob bei der Pityriasis rosea neben der von mir beobachteten Entstehung von Bläschen durch spongoide Umwandlung der sucornealer Stachelschicht zuweilen auch noch eine andere Art der Bläschenbildung stattfindet in der Weise, wie Unna sie beschrieben hat, nämlich auf dem Wege einer gewaltsamen Zerreissung der aus aufgequollenen, dicht aneinander gepressten Epithelien bestehenden oberen Stachelschicht durch den von unten andringenden Lymphstrom, will ich dahin gestellt sein lassen. Auf solche Weise entstandene Bläschen müssten jedenfalls eine unregelmässige Begrenzung zeigen. Die von mir beobachteten Bläschen haben fast alle kreisrunde oder ovale Gestalt und sind entweder gegen die Umgebung scharf abgegrenzt, oder sie gehen an einzelnen Stellen ohne deutliche Grenze in das umgebende spongoide Gewebe über. Weder die einen noch die anderen können durch einen plötzlichen gewaltsamen Einbruch des Lymphstroms entstanden sein.

In den mehr als 200 Präparaten, welche ich untersucht habe, fand ich nur ein einziges Bläschen, dessen unregelmässige Gestalt und fetzige Begrenzung eine Deutung seiner Entstehung im Sinne Unna's zulässt.

Wie spielt sich nun oberhalb der erkrankten Partien der Verhornungsprocess ab?

In den frühesten Stadien der Erkrankung, solange die pathologischen Veränderungen des Stratum spinosum sich auf ein leichtes Oedem der unteren Schichten desselben beschränken, ist das Stratum granulosum erhalten, die Hornschicht zeigt noch normale Verhältnisse. Beim weiteren Fortschreiten des Krankheitsprocesses schwindet das Stratum granulosum, die erkrankten Retepartien rücken in die Höhe und bilden die neue Decke. In diesem Stadium findet man unter dem alten etwas aufgelockerten aber sonst normalen Stratum corneum ein gegen die Norm stark verdicktes, compactes, meist kernhaltiges Stratum lucidum und an einzelnen Stellen eine grössere oder geringere Anzahl von Syncytien (Fig. 4 u. 5). Die Syncytien, auf welche von Dermatologen wohl zuerst Spiegel in einer Arbeit über das Ekzema marginatum aufmerksam gemacht hat, muss man sich wohl durch Verhornung mehrerer zu einem Klumpen verklebter Zellen entstanden denken. Bei der Pityriasis rosea ist ihre Entstehung vielleicht so zu erklären, dass nach Resorption des flüssigen Bläscheninhaltes die in den Bläschen liegenden spongoiden Epithelzellen verkleben und dann später verhornen oder doch sich zu einer der Hornsubstanz ähnlichen Masse umbilden.

In den Syncytien sieht man, je nach der Anzahl der an ihrer Bildung betheiligten Zellen, eine grössere oder geringere Anzahl von deutlichen Kernen. Die einzelnen Zellgrenzen sind für gewöhnlich nicht sichtbar, doch kann es bei starkem Druck auf das Deckglas vorkommen, dass der Zusammenhang der einzelnen Partien des Syncytiums sich löst und dann die Zellen, die dasselbe zusammensetzen, deutlich sichtbar werden.

Ob die Syncytienbildung ein gewöhnliches Vorkommniss bei der Pityriasis rosea ist, vermag ich nicht zu entscheiden; ich fand sie bei zweien der exstirpirten Papeln, bei der einen nur in einem einzigen, bei der anderen in vielen Schnitten.

Im weiteren Verlauf kommt es nun im Centrum der Papel an einzelnen Stellen sehr bald zu einer Abstossung zunächst der alten gesunden Hornschicht, die damit beginnt, dass durch eine Art Dehiscenz das Stratum corneum sich in toto von seiner

Unterlage loslöst. Diese Dehiscenz, die man an manchen Schnitten deutlich beobachten kann, führt dann zur Eintrocknung und Schrumpfung der abgehobenen Partie und zur Loslösung derselben auch von den sie seitlich begrenzenden Theilen der Hornschicht. Denselben Loslösungsprocess beobachtet man späterhin auch an manchen Theilen der neu gebildeten parakeratotischen Hornschicht. In der Peripherie derjenigen Partien, wo diese Exfoliation stattgefunden hat, ist die normale oder kernhaltige Hornschicht zwar noch vorhanden, aber theilweise von ihrer Unterlage abgehoben. (Fig. 7 b.) Mit der Abstossung der Hornschicht dürfte der Krankheitsprocess an der betreffenden Stelle seinen Höhepunkt überschritten haben. Man sieht an solchen Präparaten eine ausserordentlich starke Erweiterung der Gefässe in der Cutis und starke perivasculäre Infiltrate, und zwar sind diese entzündlichen Erscheinungen in der Peripherie des Bezirks, welcher der Abstossung der Hornschicht entspricht, zuweilen stärker, als im Centrum desselben, was wohl so zu deuten ist, dass, während in letzterem der Krankheitsprocess schon in der Abnahme begriffen ist, er peripherwärts noch fortschreitet. (Fig. 7.) Im Centrum der Papel bemerkt man da, wo es zur Exfoliation gekommen ist, unter einer ganz dünnen, kernhaltigen Hornschicht ein meist nur aus einer Zellenlage bestehendes Stratum granulosum; das Rete unter diesem Stratum granulosum ist anscheinend schon wieder völlig normal. (Fig. 7.) Hier hat also bereits das Stadium Sanationis begonnen.

Ich habe auf Grund meiner Untersuchungen die Ueberzeugung gewonnen, dass der Krankheitsprocess in der Cutis seinen Anfang nimmt und dass er erst später auf die verschiedenen Epithelschichten übergreift. Dadurch erklärt sich meines Erachtens auch, dass die bisher über Pityriasis rosea veröffentlichten Arbeiten zu verschiedenen Resultaten gekommen sind. Die Befunde entsprechen eben den verschiedenen Entwicklungsstadien der Krankheit.

Tandler und Löwenbach haben, wie ich glaube, nur den Beginn des Krankheitsprocesses beobachtet und deswegen vorwiegend Entzündungserscheinungen in der Cutis gesehen. Dass diese Ansicht für Löwenbach zutrifft, erhellt daraus,

dass er, wie er selbst angibt, seine Untersuchungen nur an ganz kleinen hirsekorngrossen Efflorescenzen anstellte. Die Unna'sche Beschreibung schildert ein späteres Stadium, in dem es bereits zu erheblicheren Veränderungen, namentlich der unteren Stachelschicht und zur Parakeratose der Hornschicht gekommen ist. Die weitere Entwicklung, die Ausdehnung des intercellulären Oedems auch auf die obere, subcorneale Stachelschicht, die Bläschenbildung durch spongoide Umwandlung des Epithels und die Exfoliation der Hornschicht hat auch Unna nicht beobachtet. Gerade dieses Stadium aber scheint mir besonders charakteristisch zu sein.

In der Sitzung der Berliner Dermatologischen Gesellschaft vom 6. Juli a. cr. hat Blaschko auf das verschiedene Verhalten der Hornschicht bei Psoriasis und Pityriasis rosea aufmerksam gemacht. Er hat darauf hingewiesen, dass man bei der ersteren Krankheit die an ihrer Unterlage locker anhaftenden Schuppen von der Seite her mit dem Fingernagel entfernen könne, während man bei der Pityriasis rosea zu demselben Zwecke unter die aufgeplatzte Hornschicht im Centrum der Papel eindringen müsse, dass ferner im Centrum der Papel bei der Psoriasis immer ein Plus, bei der Pityriasis rosea dagegen dort in einem gewissen Stadium ein Minus von Hornschicht vorhanden sei. Die Abstossung der Hornschicht im Centrum der Papel bezeichnet Blaschko als Exfoliation im Gegensatz zu der bei der Psoriasis stattfindenden Desquamation der aufgehäuften Hornplatten.

Diese Blaschko'sche Unterscheidung hat offenbar mehr Bedeutung als die eines bloss differenzialdiagnostischen Hilfsmittels. Die mikroskopische Untersuchung zeigt, dass die Exfoliation nicht nur ein charakteristisches Symptom des klinischen Bildes der Pityriasis rosea darstellt, sondern dass es sich hier auch anatomisch um einen durch ganz bestimmte histologische Vorgänge wohl charakterisirten Process handelt.

Das histologische Bild zeigt im Rete grosse Aehnlichkeit mit demjenigen des vesiculösen Ekzems. Beiden gemeinsam sind die entzündlichen Veränderungen in der Cutis, ferner die Akanthose, die spongoide Umwandlung der oberen Stachelschicht und die dadurch bedingte Bläschenbildung sowie die Parakeratose. Doch

ist anscheinend das toxische Agens, welches der ersteren Krankheit zu Grunde liegt, weniger virulent wie dasjenige, welches das vesiculöse Ekzem hervorruft. Gegenüber der massenhaften Bläschenbildung beim Ekzem treten bei Pityriasis rosea nur vereinzelte sehr kleine Bläschen auf. Der Umstand, dass es hier niemals zur Entwicklung makroskopisch sichtbarer Bläschen kommt, dürfte seinen Grund darin haben, dass, wenn der Krankheitsprocess einen gewissen Höhepunkt erreicht hat, das in den Bläschen und in den Intercellularlücken enthaltene Serum ganz oder doch zum grösseren Theil wieder resorbirt wird.

Von der Psoriasis unterscheidet sich der histologische Process dadurch, dass es bei der Pityriasis rosea nicht zur Ablagerung und Aufschichtung pathologisch verhornter Schuppenlagen, auch nicht zur Bildung miliarer Abscesschen zwischen diesen Schuppenlagen (Munro und Kopytowski) kommt, vielmehr stets zur frühzeitigen Ablösung einer dünnen centralen Schuppe. Diese Ablösung vollzieht sich auf dem Wege der Dehiscenz innerhalb der pathologisch veränderten Epidermisschichten; die Epitheldecke darüber ist normal und das neugebildete Epithel darunter ist ebenfalls schon fast wieder normal. Das entspricht der Acuität, der Milde und dem cyklischen Charakter des Processes. Mit der Psoriasis theilt die Pityriasis rosea das periphere Vorwärtsschreiten der Erkrankung; aber bei der Pityriasis rosea ist eben inzwischen im Centrum schon eine Wiederherstellung eingetreten, während bei der Psoriasis gerade im Centrum der Process am stärksten ist und dadurch die stets neue Schuppenauflagerung bedingt wird.

Herrn Dr. Blaschko sage ich an dieser Stelle für die Anregung zu dieser Arbeit und die mir gütigst ertheilten Rathschläge meinen verbindlichsten Dank.

Erklärung der Abbildungen auf Taf. XIII u. XIV.

Fig. 1. (Schwache Vergrösserung.) a) Rundzelleninfiltrate in der Cutis. b) Bläschenbildung in der subcornealen Stachelschicht. c) Verdicktes kernhaltiges Stratum lucidum.

Fig. 2. (Starke Vergrösserung.) a) Verdicktes Stratum lucidum. b) Starkes interepitheliales Oedem. (Beginnende Bläschenbildung.)

Fig. 3. (Starke Vergrösserung). a) Grösseres Bläschen, welches spongoide Epithelzellen enthält. b) Kleinere Bläschen. c) Inter- und intraepitheliales Oedem.

Fig. 4. (Starke Vergrösserung.) a) Kernhaltiges Stratum lucidum. b) Syncytien.

Fig. 5. (Starke Vergrösserung.) a) Aufblätterung des Stratum corneum. b) Syncytien. c) Mitose. d) Kernhaltiges Stratum lucidum.

Fig. 6. (Schwache Vergrösserung.) a) Einbruch von Leucocyten in das Rete. b) Bläschenbildung.

Fig. 7. (Schwache Vergrösserung.) a) Stark erweiterte Gefässe mit perivasculärem Infiltrat. b) Ablösung des Stratum corneum.

TAF. XIII.

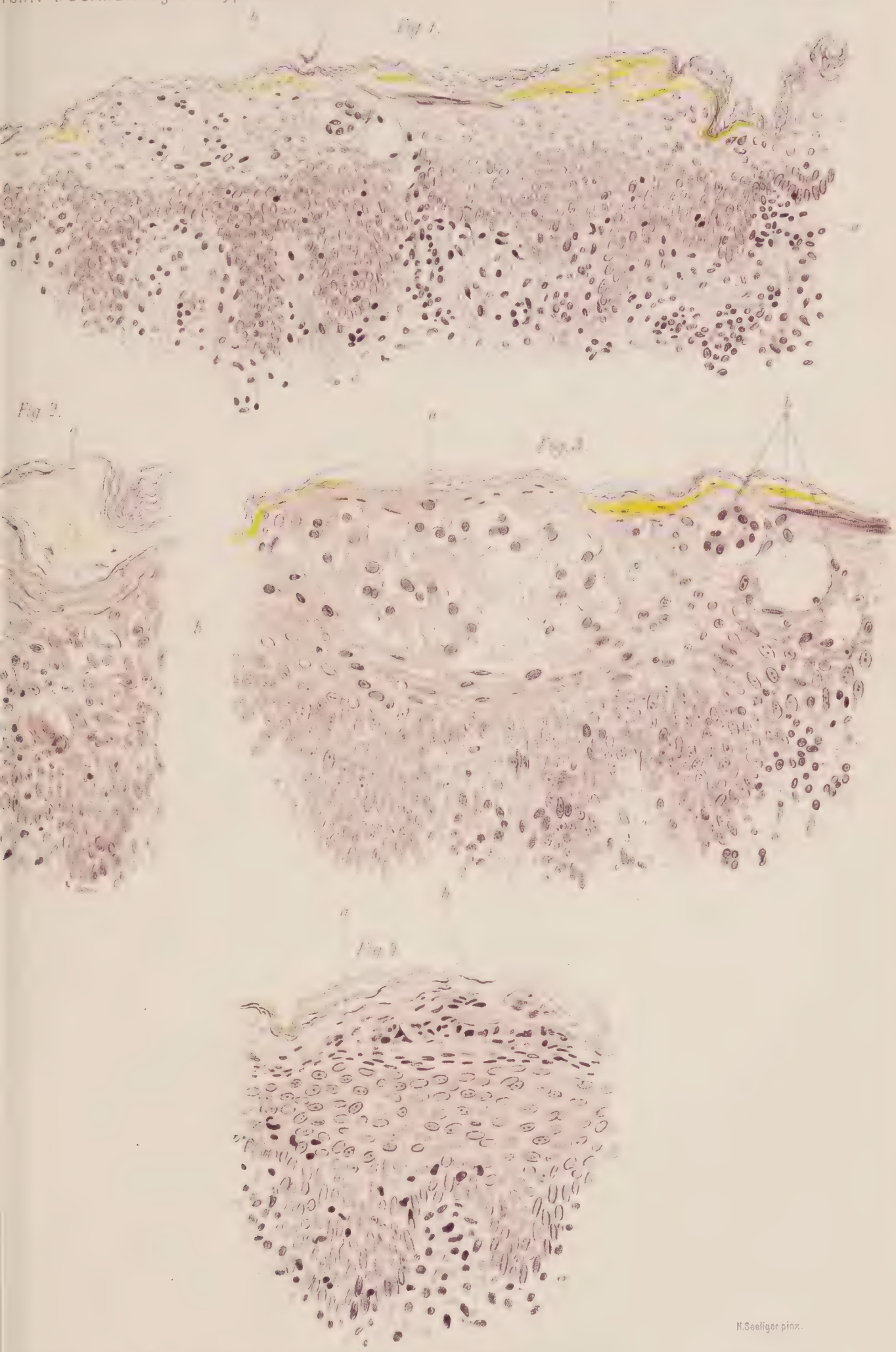

N. Seeliger pinx.

Hollmann: Zur Histopathologie der Pityriasis rosea Gibert.

K. u. k. Hoflithographie / Haase Prag

Fig. 5.

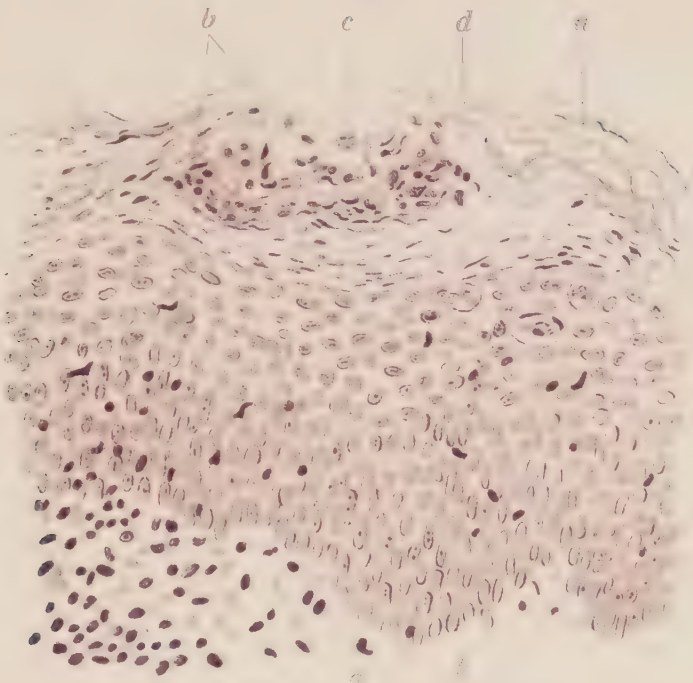



Aus der kaiserl. Universitätsklinik für Hautkrankheiten des Herrn Prof. Dr. A. Wolff in Strassburg.

Einiges über die Bartholinitis.

Von

Dr. **G. Hügel,**
Assistent der Klinik.

(Hierzu Taf. XV.)

Die vulvovaginalen Drüsen sind zum ersten Male im Jahre 1677 von Caspard Bartholin in seinem Werke „de muliebrum ovariis“ anatomisch genau beschrieben worden. Zwar finden diese Drüsen bereits früher Erwähnung in verschiedenen anatomischen Werken, so z. B. in Plazoni's Abhandlung „de partibus generationi intervenientibus“ und in Rolfink's „de corporis fabrica“, zwei Werke, welche 50 Jahre früher, im Anfange des 17. Jahrhunderts erschienen sind. Aber diese Autoren sprechen bloss von zwei Oeffnungen, welche sich jederseits am Eingange der Scheide befinden, und aus welchen eine schleimige Flüssigkeit secernirt wird, ohne des Näheren auf die Herkunft dieser Flüssigkeit und auf die Anatomie des Körpers, der diese Flüssigkeit bildet, einzugehen. So bleibt das Verdienst, zum ersten Male genau auf die anatomische Untersuchung und Beschreibung der vulvovaginalen Drüsen eingegangen zu sein ohne Widerspruch Bartholin, weshalb auch ganz mit Recht in der Folgezeit die späteren Autoren diese Drüsen Bartholini'sche Drüsen nennen, eine Bezeichnung, die auch jetzt noch überall gang und gäbe ist.

Nach Bartholin, im Laufe des vorigen und jetzigen Jahrhunderts haben sich noch mehrere Autoren, sowohl Ana-

tomen als auch Syphilidologen — es ist nämlich nicht zu vergessen, dass die Gonorrhoe und mit ihr die Bartholinitis früher als Theilerscheinungen der Syphilis galten, eine Ansicht, die bis in die neuere Zeit noch gewichtige Vertreter hatte — mit der anatomischen Untersuchung der vulvo-vaginalen Drüsen beschäftigt, ohne jedoch irgend etwas neues erwähnen zu können. Es seien hier kurz als die bedeutendsten Cowper, Boerhaave, Morgagni, Verheyen, Haller, Hunter, Tiedemann und Soemmering angeführt.

Die vulvovaginalen Drüsen sind acinöse Drüsen. Sie liegen beiderseits, an jeder Seite eine, am Scheideneingange an dem hinteren Drittheil desselben, etwas hinter den Bulbi vestibuli, jedoch in ihrer Hauptmasse hinter denselben hervorragend, und münden unmittelbar vor dem Hymen ung. 1—1½ Centimeter über der hinteren Commissur. In normalem Zustande haben sie die Grösse einer Erbse bis zu der einer kleinen Bohne. Wenn man an der betreffenden Stelle die Scheidenöffnung zwischen Zeigefinger und Daumen etwas drückt, so fühlt man die Drüsen hin- und hergleiten. In ihrem Baue unterscheiden sie sich in nichts von den acinösen Drüsen. Sie bestehen aus mehreren Acini; jeder Acinus hat seinen Ausführungsgang. Alle Ausführungsgänge münden gemeinsam in einen Gang, den Hauptausführungsgang der Drüse, der etwas ampullenförmig ausgedehnt ist. Selten kommen zwei oder mehrere Ausführungsgänge zur Beobachtung.

Die Flüssigkeit, die diese Drüsen secerniren, ist hell, fadenziehend, elastisch und reagirt alkalisch. Sie hat den Zweck, die Geschlechtswege schlüpfrig zu machen und zwar besonders bei der Copulation zur leichteren Einführung des Penis. Die Ansicht, die wir bei verschiedenen Autoren finden, dass die Flüssigkeit auch noch den Zweck hat, die Genitalien feucht zu erhalten, um sie eventuell vor eczematösen Zuständen zu schützen, glauben wir nicht bestätigen zu können. Wir haben mehrere Fälle gesehen, wo beiderseits die Bartholinischen Drüsen seit Jahren entfernt worden sind, und wo nicht der geringste Reizzustand zu bemerken ist. Auch müssten dann doch bei jüngeren Individuen, wo die Drüsen noch nicht functioniren, und bei älteren, wo sie nicht mehr functionsfähig

sind, die eczematösen Zustände des Scheideneinganges häufiger vorkommen, als bei Frauen, die in der Blüte ihrer Jahre stehen, was absolut nicht der Fall ist. Zur Erhaltung der Feuchtigkeit der Genitalien dient vielmehr der ganze übrige Drüsenapparat.

Durch ihre Lage am Scheideneingange sind nun diese Drüsen mancherlei äusseren Einflüssen ausgesetzt, und ist es denn leicht erklärlich, dass man das ätiologische Moment für ihre eitrige Entzündung, der Bartholinitis kurzweg, in äusseren Traumen gesucht hat und noch sucht. Wir haben nun jetzt über ein Jahr die Frauenabtheilung der Strassburger dermatologischen Klinik als Assistent geführt, und hierbei Gelegenheit gehabt, mehr als 350 Fälle von Bartholinitis zu beobachten und zu behandeln. Wir können uns nicht eines einzigen Falles erinnern, wo wir auch nur im entferntesten ein äusseres Trauma als Ursache für die betreffende Erkrankung annehmen konnten. Alle Fälle, sei es frische oder recidive, haben wir als Folgeerscheinungen einer vorausgegangenen gonorrhoischen Infection, meistens der Urethra auftreten sehen. Nun sind ja alle diese Fälle in ihrer überwiegend grossen Mehrzahl bei „puellae publicae“ beobachtet, die ja ganz besonders gonorrhoischen Infectionen anheimfallen. Andererseits muss man aber auch bedenken, dass gerade diese Patientinen mehr wie andere auch äusseren Reizen der Vulva ausgesetzt sind. Und wie gesagt, nicht ein einziges Mal haben wir primär eine Bartholinitis ohne gonorrhoische Infection auftreten sehen. Waren es nicht Recidive, wo also schon früher Uretritis oder Vaginitis gonorrhoïca bei den Kranken vorhanden waren, sondern erstmalige Erkrankungen der Drüsen, so haben wir sie immer in Gemeinschaft mit gonorrhoischer Urethritis auftreten sehen. Nach unserer Erfahrung muss der Arzt, wenn er eine eitrige Bartholinitis zu sehen bekommt, vor allen Dingen an eine gonorrhoische Infection denken. Die Möglichkeit eines anderen ätiologischen Momentes wollen wir natürlich nicht vollständig aus dem Wege schaffen; die Fälle müssen aber äusserst selten sein, und man muss ihnen äusserst skeptisch gegenübertreten. Auch ist der Bacillenbefund des Eiters absolut nicht massgebend. Sind Gonococcen da, ist die Pathogenese ja sicher. Im Gegensatz dazu ist aber der negative Befund nicht bestimmend. Wir haben bei

einer Reihe von 40 Bartholinitiden, wo gonorrhoische Infection als sicher feststand, trotz sehr öfteren Suchens nur in 14 Fällen Gonococcen gefunden — also ung. in dem Verhältnisse von 1 : 3. Was die Beschaffenheit des Eiters selbst angeht, so haben wir oft in dickem Eiter keine Gonococcen gefunden, während in serös-purulentem Eiter solche waren, und umgekehrt. Nur eines haben wir meistens constant gefunden: wo Gonococcen waren, waren wenige andere Eitererreger; wo dagegen in unseren Präparaten viele Eitererreger waren, waren keine Gonococcen. Auch haben wir letzthin bei 2 Bartholinitiden, wo wir die Drüsen wegen häufigen Recidivirens exstirpirt haben, und wo wir trotz öfterer Untersuchung im Eiter niemals Gonococcen gefunden haben, in den Gewebsschnitten dieser Drüsen deutlich solche gesehen. Aus allem diesen geht hervor, dass das Nichtvorhandensein von Gonococcen im Eiter für den nicht gonorrhoischen Charakter der Bartholinitis nicht massgebend sein kann.

Histologische Untersuchungen über die Bartholinitis wurden zum ersten Male im Jahre 1893 im Archiv für Dermatologie und Syphilis veröffentlicht, und zwar von Touton. Im Jahre 1895 behandelte Leblanc in einer Dissertation vor der Pariser Facultät denselben Gegenstand; und als dritter hat Colombini in diesem Archiv eine Arbeit herausgegeben, die besonders detaillirt histologische Untersuchungen über die Bartholinitis gibt.

Auch wir haben in der letzteren Zeit an einigen exstirpirten Bartholinischen Drüsen histologische Untersuchungen angestellt. Das Resultat unserer Untersuchungen deckt sich im Grossen und Ganzen mit dem bisher bekannten. In der Hauptsache fanden wir überall starke Proliferation der Epithelschicht der Ausführungsgänge, die bis zum vollständigen Verschlusse des Lumens besonders bei kleinen Ausführungsgängen gehen kann. Dann zellige Infiltration dieser Epithelschicht und des Bindegewebes der Drüse, hier besonders längs der Gefässe. An einzelnen Stellen ist diese zellige Infiltration so mächtig, dass die Bindesubstanz ganz verschwunden ist und sich Abcessbildung vorfindet, die pericanaliculären Abscesse Colombini's und Leblanc's.

Wo wir nach Gonococcen suchten, haben wir solche in den meisten unserer Schnitte gefunden. Dieselben lagen in den ober-

flächlichsten Schichten der Ausführungsgänge; theils waren sie an Eiterzellen gebunden, theils lagen sie zwischen den einzelnen Epithelzellen, also in den Intercellularräumen, theils waren dieselben auch einzeln oder in Serien von 2 — 5 Paaren in den Epithelzellen, besonders um die Kerne herum eingeschlossen. In den tieferen Schichten der Ausführungsgänge oder gar im Bindegewebe und in den oben genannten pericanaliculären Abscessen haben wir nie Gonococcen gefunden.

Diese Abscesse und diese eingekapselten Gonococcen geben uns nun die Erklärung für die Fälle, in denen die Bartholinitis nach scheinbarer Heilung nach kurzer Zeit immer und immer wieder recidivirt. In diesen Fällen entschliessen wir uns leicht zur Exstirpation der kranken Drüse. Der physiologische Zweck der gesunden Drüse, die Geschlechtswege schlüpfrig zu machen, ist ja meistens bei den in Betracht kommenden Patientinen nicht mehr von Belang; auch ist der operative Eingriff ein geringer. Wir verfügen über mehrere Operationsmethoden. Bereits im Jahre 1850 hat der Pariser Chirurg Huguïer in seinem „Mémoire sur les maladies des appareils sécréteurs des organes génitaux externes de la femme“ zwei Operationsmethoden zur Exstirpation der Bartholinischen Drüse angegeben. Nach der einen Methode lässt sich Huguier die Drüse durch einen Assistenten nach der inneren und unteren Seite der grossen Labie andrücken. Nach Durchschneidung der Haut fasst er die Drüse mit einer Hakenpincette und präparirt sie los. Seine zweite Operationsmethode besteht darin, dass er sich die Drüse selbst mit dem Zeigefinger und Daumen etwas nach unten herunterdrückt. Hierauf sticht er mit einem Messer, dessen Schneide nach oben gerichtet ist, von aussen her unter die Drüse durch, bis die Spitze des Messers in die Vagina hineinragt. Dann trennt er die Drüse durch einen Schnitt nach oben und nach unten mitsammt den sie bedeckenden Hüllen von ihrer Unterlage: die Wunde näht er oder lässt sie offen granuliren.

Fauvel gibt in seiner „Thèse de Paris“ ebenfalls zwei Operationsmethoden an: Er führt unter Chloroformnarcose eine feine Sonde in den Ausführungsgang der Drüse und macht dann auf der Vulva eine halbmondförmige Incision mit der Conca-

vität nach oben und nach innen gewendet. Dann incidirt er Schicht für Schicht, bis er auf die Drüse kommt, die er aus den sie umgebenden Geweben lospräparirt. Nach einer zweiten Methode macht er eine gerade Incision auf der äusseren Fläche der grossen Labie längs des inneren Randes des aufsteigenden Astes des Os Ischii. Die Drüse wird in die Incision durch den in die Vagina gesteckten Zeigefinger hineingedrückt, um dann mit einer Museux-Zange fesgehalten und lospräparirt zu werden.

Verchère incidirt auf der inneren Seite der kleinen Labie direct auf die Drüse, fasst diese mit einer Hakenpincette und excidirt sie. Um eventuell auftretenden Nachblutungen vorzubeugen, legt er einige tiefe Nähte an.

Wolff, der die Exstirpation der Bartholinischen Drüsen vor bereits mehr den 20 Jahren ausgeführt hat, rieth jedoch früher von einem operativen Eingriffe ab, weil die Operation grösseren Gefahren aussetze als das Uebel selbst. Seit den Fortschritten der Asepsis und Antisepsis aber ist er von dieser seiner früheren Meinung abgekommen.

Seine Operationsmethode ist folgende:

Er fixirt zunächst die Drüse mittels einer starken, gekrümmten Nadel, die senkrecht auf einen Nadelhalter angebracht ist (deren Abbildung wir anbei geben) indem er die Drüse von oben nach unten durchsticht. Dann incidirt er aut der inneren Fläche der kleinen Labie, direct auf die Drüse. Während er sich den Nadelhalter durch einen Assistenten halten und die Drüse etwas heranziehen lässt, präparirt er Schicht für Schicht die Drüse von den sie umgebenden Geweben los. Hierauf Nähen der Wunde und Tamponade der Vagina, um die Asepsis und Trockenheit der Wunde möglichst zu erhalten.

In letzter Zeit wenden wir noch eine andere Methode an:

Nachdem wir einen 1—3 Cm langen Schnitt — je nach der Grösse der erkrankten Drüse — durch die Haut gemacht haben, und zwar in der Hautfalte, die zwischen der grossen und kleinen Labie liegt, spiessen wir die vor uns liegende Drüse mit der Wolff'schen Nadel an. Die so angespiesste Drüse, die uns ein Assistent hält und an sich zieht, lässt sich nun leicht herausschälen. Hierauf Anlegen von 2—3 Nähten. Bei Patientinen, die nicht allzu empfindlich sind, lässt sich die

Operation leicht ohne Chloroformnarkose nach vorheriger localer Anästhesie ausführen.

Wir ziehen diese letztere Methode, die Drüse nach aussen hin, ausserhalb der Vagina, herauszunehmen, der anderen Methode vor. Wir haben nämlich gefunden, dass bei diesem Verfahren die Heilung viel rascher eintritt, und dass Eiterungen Seltenheiten sind, während bei der anderen Methode, wo die Wunde am Scheideneingange liegt, solche fast immer auftreten, mag man auch noch so sehr aseptisch und antiseptisch vorgehen. Auch ist die später entstehende Narbe, die in der natürlichen Hautfalte zwischen der grossen und kleinen Labie zu liegen kommt, kaum sichtbar und absolut nicht von Belang, während eine Narbe am Scheideneingange, bei eventuellen Dehnungen der Scheide, wenn noch so gering immer unangenehm sein kann, von der kosmetischen Seite gar nicht zu sprechen, die ja häufig gerade bei den Patientinen, bei denen die Operation vorgenommen werden muss, keine geringe Rolle spielt. Einen Nachtheil hat jedoch auch diese Methode der anderen gegenüber: sie ist blutiger und muss also bei varicösen und congestiven Zuständen gemieden werden.

Erklärung der Abbildungen auf Tafel XV.

Fig. 1. Schnitt durch eine Bartholinitis (Zeiss, schwache Vergrösserung). 3 Ausführungsgänge; zwischen den 2 grösseren Ausführungsgängen Abscessbildung. Proliferation der Epithelschicht der Ausführungsgänge und zellige Infiltration derselben. Zellige Infiltration des Bindegewebes deutlich sichtbar.

Fig. 2. Wolff'sche Nadel mit Nadelhalter zur Exstirpation der Barth. Drüse.

Fig. 1.

Fig. 2.

Hügel: Bartholinitis.

K.u.k. Hoflith. v. A. Haase Prag

Aus der Hautkrankenabtheilung des städtischen Krankenhauses zu Frankfurt a/M. (Oberarzt Dr. Karl Herxheimer).

Ueber die Beziehungen des Lupus erythematosus zur Tuberculose.

Von

Dr. **Friedr. Roth** in Mainz.

(Fortsetzung.)

I. Fälle, wo irgend welche Zeichen von Tbc. oder Scrophulose notificirt wurden:

E. 13 Fälle aus der Privatpraxis von Oberarzt Dr. K. Herxheimer zu Frankfurt a. M.

1. Haushälterin, 36 Jahre. Discoides, Nase, Wangen, in $^3/_4$ Jahren geheilt. Gibt an, früher lungenleidend gewesen zu sein.

2. Lehrer, 30 Jahre. Discoides, Nasenspitze. Phthisis pulmonum florida, ging in eine Lungenheilanstalt. Mutter phthisisch.

3. Arzt, 50 Jahre. Discoides, Nasenflügel. Lunge gesund. Ein Hoden 1 Jahr vorher wegen Tuberculose exstirpirt. Familienanamnese negativ.

4. Kaufmann, 56 Jahre. Linke Wange, Discoides. Infiltration der linken Spitze, Rasselgeräusche daselbst.

5. Ladenfräulein, 25 Jahre. Linke Wange, Discoides. Hustet stark und schwitzt Nachts. Mutter an Phthise gestorben.

6. Frau, 35 Jahre, conf. Fall II. C. 56. (Mit Kopp, München zusammen beobachtet.)

7. Frau, 68 Jahre, Witwe, Privatin. Vom Hausarzt war Cavernenbildung auf beiden Lungenspitzen lange schon constatirt. Seit mehreren Jahren Lupus erythem. auf Nase und beiden Wangen, dann Discoides zerstreut auf Kopf und Extremitäten, namentlich auf den Unterarmen und Unterschenkeln. Im Laufe der Zeit theilweise Abheilung namentlich im Gesicht. Pat. starb nach $^1/_2$ Jahr der Beobachtung an Phthise.

8. Fräulein, 30 Jahre. Gesicht, beide Ohrläppchen, Kopf, Discoides. Grosse Drüsenpackete hinter dem Musc. sternocleidomastoideus rechts und links. Vor 4 Jahren Scharlach, vor 1 Jahr Gelenkrheumatismus. Während der Behandlung trat wieder Gelenkrheumatismus auf.

9. Amtsrichter, 35 Jahre. Linke Wange, Discoides. Hustet stark.

10. Badewärter, 40 Jahre. Gesicht, Discoides. An Phthisis pulmonum gestorben.

11. Lehrersfrau, 30 Jahre. Linke Wange, Schmetterlingsform. Spitzeninfiltration beider Lungen. Mutter an Phthise gestorben.

12. Kaufmann, 44 Jahre. Discoides. Auf den Lungen nichts nachzuweisen weder percutorisch noch auscultatorisch. Vor 7 Jahren hatte Patient eine Pleuritis und einige Zeit Blutspeien. Eine Schwester an Scrophulose gestorben.

13. Dame, 25 Jahre. Nase, seit 2 Jahren. Bruder an Phthisis pulmon. gestorben.

F. 7 Fälle aus der Hautkrankenabtheilung des städt. Krankenhauses zu Frankfurt a. M.

1. Marie M., 39 Jahre alt, Schiffersfrau. Eingetreten 25./XI. 1895. Schwarz, braun, weiss. Gesichtsfarbe bleich. Haare glatt, Haut trocken, dünn, rauh, hart. Zähne gut, Magen und Darm gut. Menses mit 17 Jahren.

Anamnese: Mutter im Wochenbett gestorben. 4 Geschwister an unbekannten Krankheiten gestorben, 3 an Diphtherie. 4 leben und sind gesund; ebenso der Vater.

Als Kind von 9 Jahren hatte Pat. die Masern. Im 21. Jahr Platzen einer Ader im Unterleib; im Krankenhaus zu St. Gallen 3 Wochen lang in Behandlung. Vor 5 Jahren Magengeschwür. In dieser Zeit ist auch Husten, Auswurf und Blutspeien zum ersten Male aufgetreten, ebenso Nachtschweisse. Nachdem Pat. sich lange hat behandeln lassen, wohl Besserung, aber keine Heilung. Pat. hat heute noch Beschwerden. Vor 5 Jahren begann auch die Nase immer zu bluten und zu eitern, ferner war sie roth angelaufen. Ein Specialarzt machte Einspritzungen. Danach verlor sie auch Knochenstückchen. Dies wiederholte sich bis heute öfters. Erhielt auch Creosotkapseln. Auftreten der Hautaffection Ende Juli vorigen Jahres. Auf der linken Seite der Nase 2 Pöckchen, in deren Mitte ein kleiner weisser Punkt. Nachher verzog es sich auf die rechte Seite.

Status praesens: Anämische, nicht gut genährte Person. Localisation: Schmetterlingsform . . . Untersuchung der Lungen ergibt negativen Befund. Auch sonst keine krankhaften Symptome.

26./XI. Eine Injection mit Tuberculin 0·001.

Am 27./XI. und den folgenden Tagen weder allgemeine noch locale Reaction. Mikroskopische Untersuchung und Inoculation.

26./XII. Excision eines Hautstückchens. Mikroskopischer Befund negativ. In ca. 30 Schnitten keine Tuberkelbacillen. Section des inoculirten Meerschweinchens negativ.

2. Regine W., 45 Jahre. Verkäuferin von Kurzwaaren. Eintritt: 12./III. 1896. Iris braun, Haut weiss. Lupus eryth. faciei et capillitii.

Anamnese: Vater lebt und ist 85 Jahre alt, Mutter an Typhus gestorben, ein Bruder an den Blattern, die anderen Geschwister sollen leben und gesund sein. Fälle von Schwindsucht sollen auch in der weiteren Familie nicht vorgekommen sein. Im Alter von 18 Jahren stellte sich eine Entzündung des linken Fusses ein. Es traten Wunden auf, und der Fuss sammt dem unteren Drittel des Unterschenkels wurde abgesetzt. Seit dieser Zeit völliges Wohlbefinden bis September 1895. Da bemerkte Patient an einigen Stellen, namentlich vor dem Ohr, schuppende Stellen. Auf Salbenbehandlung erfolgte Röthung und Schwellung des ganzen Gesichtes; bald darauf ging die Haut in Lappen herunter. Da Patient sich zu verschiedenen Malen scharfem Winde aussetzte, so bildeten sich nach 8 Tagen Bläschen. Diese heilten unter Puder. Das war im November. Dann bildete sich der Ausschlag, der sich seitdem nicht

verändert haben soll. Pat. schmierte jeden Abend Butter oder Gänsefett auf, ferner tupfte sie mit Buchenholzwasser. Der Ausschlag soll nur ganz wenig Beschwerden, höchstens Jucken verursacht haben.

Status praesens: Gut genährt, fett, etwas anämisch. Gesicht gedunsen, Zähne schlecht. Magen- und Darmfunction, Augen, Ohren gut. Haare glatt, Haut fettig, Reizphänomen (Strich). Linker Unterschenkel amputirt. Es bestehen scrophulöse Narben am Hals, übergehend auf die Brust, Cervicaldrüsen beiderseits, links auch eine hinter dem Angulus mandibulae befindliche Drüse geschwellt. Localisation: Gesicht und Kopf. Am Ohr zeigen die Efflorescenzen Blutaustritte unter der Haut.

14./III. 1896. Excision eines erkrankten Hautstückchens. Mikroskopische Untersuchung: Circa 15 Schnitte zeigen keine Tuberkelbacillen. Inoculation, Section des Versuchsthieres negativ.

3. Marie G., 39 Jahre. Ehefrau, dunkel, braun, blass-roth. Magen, Darm, Augen, Ohren normal. Menses regelmässig. Haare glatt, Haut trocken, dünn, faltbar, weich. Urin eiweissfrei.

Anamnese: Die Mutter der Pat. ist an Lungenschwindsucht gestorben, die Geschwister sind gesund. Pat. ist bisher stets gesund gewesen, hat insbesondere nie Husten, Auswurf u. s. w. gehabt. Wochenbetten normal, Kinder gesund. Vor 2 Jahren zeigten sich bei der Pat. die ersten Anfänge ihres jetzigen Leidens in dem Winkel zwischen Nase und rechter Wange. Es soll zuerst ein kleines Knötchen vorhanden gewesen sein, das, ohne zu schmerzen oder zu jucken, langsam aber stetig sich vergrösserte. Die Affection wanderte über die Nase nach der anderen Wange, sowie nach dem Ohr herüber und belästigte die Pat. durch die Verunstaltung des Gesichtes. Eine Aenderung des Allgemeinbefindens hat nicht stattgefunden. Locale und allgemeine Behandlung bisher erfolglos.

Status praesens: Mager, Knochenbau kräftig. Schmetterlingsform. Innere Organe, insbesondere die Lungen, ohne Bes.

4. Wilhelmine Sp., 18 Jahre, Dienstmädchen. Blond, blau, rosa. Knochenbau kräftig, Urin frei von Eiweiss und Zucker. Haare glatt, Haut feucht, fettig, glänzend, dick, faltbar. Zähne gut erhalten. Lupus eryth. discoid. faciei et capillitii.

Anamnese: Die Mutter der Pat. leidet seit 15 Jahren an einem Hautleiden, das sich auf die Nase und die beiden Wangen erstreckt. Vater gesund, 2 Geschwister gesund, 2 in frühem Kindesalter gestorben. Pat. hat als kleines Kind zweimal Lungenentzündung, einmal Gehirnentzündung gehabt, mit 6 Jahren Gesichtsrose. Später war sie stets gesund. Periode seit 1 Jahr regelmässig. Vor etwa 2 Jahren bemerkte Pat. zum ersten Male auf dem Kopf an der linken Seite, dass an einer Stelle ein etwa 50pfennigstückgrosser Theil der Kopfhaut „grindig“ war. Vorher sollen kleine „Pöckchen“ dort gewesen sein, die Pat. aufgekratzt hat. Mit Entfernung der Borken fielen die Haare an der Stelle aus, ohne wieder nachzuwachsen. Etwas später traten an der Nasenspitze kleine Knötchen auf, die bis zur Mitte der Nase heraufgingen und, ohne dass Pat. etwas dagegen that, verschwanden. Vor 1 Jahr etwa wiederholte sich der Process an der Nase, dehnte sich allmälig bis zur Nasenwurzel aus, gleichzeitig vergrösserte sich auch die kahle Stelle auf dem Kopfe. Subjective Beschwerden bis auf geringes Jucken nicht vorhanden. Seit mehreren Jahren klagte Pat. über zeitweisen Luftmangel, der besonders merklich nach Anstrengungen ist, aber auch ohne diese von Zeit zu Zeit auftritt.

Status praesens: Blühend aussehendes, kräftiges Mädchen. Innere Organe gesund. Keine Veränderungen an der Lunge zu constatiren. Letzte Periode vor 14 Jahren. Magen- und Darmfunctionen, Augen, Ohren normal. Die ganze Nase ist bräunlich gefärbt (Ichthyol wohl theilweise daran schuld). Man erkennt einen Krankheitsherd, der die ganze

Nase bis zur Nasenwurzel einnimmt, etwa ½ Cm. medial von beiden Augenwinkeln aufhört, sich nicht über die Nasenfalten hinaus auf den Wangen erstreckt. Die Haut scheint etwas geröthet zu sein, ist nur wenig infiltrirt, auch an den Rändern nicht nennenswerth. Sie ist hier spröde, die Follikel treten etwas stärker hervor, so dass die Oberfläche uneben erscheint. Einzelne Knötchen sind nicht sichtbar. Bei Glasdruck erblasst die ganze Hautfläche. Keine deutliche Atrophie, keine Teleangiectasie. An der linken Seite der Kopfhaut besteht eine ausgesprochen herzförmige Alopecie von Kinderhandflächengrösse. Hier ist die Haut verdünnt, atrophisch, von röthlicher Farbe, faltbar, im Centrum mit Teleangiectasien, von dünnen Schüppchen bedeckt. In der Peripherie ist sie gegen die gesunde haartragende Umgebung durch einen leicht erhabenen Wall, der festere, grössere Schüppchen trägt, abgegrenzt. Die Haare stehen am Rande dicht, wie in der übrigen Umgebung, lassen sich nicht besonders leicht herausziehen. Auf der rechten Seite der Kopfhaut finden sich noch zwei kreisrunde, etwa 50pfennigstückgrosse Herde, von deren Existenz Pat. keine Ahnung hatte. Sie sind von genau der gleichen Beschaffenheit, wie der eben beschriebene Herd, nur dass die Atrophie der Haut noch nicht soweit vorgeschritten ist, dass man die Haut fälteln kann. Die eine Stelle befindet sich unweit der Haargrenze vorn rechts, die andere weiter nach hinten über dem rechten Ohr. Am übrigen Körper keine weiteren Hautveränderungen.

10./II. 1899. Nach Entfernung eines Stückchens Haut unweit des Randes des herzförmigen Herdes (zur mikroskopischen Untersuchung) Verband sämmtlicher erkrankten Stellen mit 10% Pyrogallussalbe; vorheriges Aufstreuen von Orthoform.

14./II. Reizung durch die Pyrogallsalbe ziemlich intensiv, ohne starke Schmerzen. Verband mit 3% Pyrogallussalbe.

20./II. Excision eines Stückchens aus einem Herde der Kopfhaut und Einimpfen desselben in die Bauchhöhle eines Meerschweinchens. Antiseptischer Verband.

22./II. Verband mit 3% essigs. Thonerde.

25./II. Auf dem Kopfe hat sich an dem grossen Herde die Haut abgelöst. Vom Rande und auch von der Mitte aus beginnt die Ueberhäutung; ähnlich an den beiden kleineren Herden. Auf der Nase ist der Process nicht weiter vorgeschritten, die geringe Infiltration nicht stärker geworden. Hier hat sich die Haut nicht abgelöst. Verband der Nase mit essigsaurer Thonerde, der Stellen auf dem Kopfe mit 2% Pyrogallussalbe.

1./III. Ueberhäutung auf dem Kopf schreitet voran. Die frische Haut ist dünn, aber fest. Die Ränder sind nach wie vor etwas erhaben, mit Schuppen bedeckt. Keine periphere Ausdehnung.

6./III. 40—50maliges tägliches Betupfen der Nase mit 96% Alkohol, Kopf essigsaure Thonerde.

10./III. Unter den Betupfungen der Haut mit Alkohol ist dieselbe ziemlich trocken geworden, blässer mit dünnen, weissen Schüppchen bedeckt.

20./III. Ueberhäutung der kleineren Herde auf dem Kopf ist beendet. Auf dem grossen Herde ist eine kleine Stelle noch nicht überhäutet. Status im Wesentlichen derselbe. Auf der Nase, wo sicher kein Fortschreiten des Processes stattgefunden hat, wird die Schuppenauflagerung immer stärker. In der Umgebung auf den Wangen einige Milien. Die grössere Stelle auf dem Kopf wird weiter mit Liqu. alum. acet. verbunden, die übrigen Stellen mit Alkohol betupft.

22./III. H. R. O. auf der Lunge feines Rasseln, Nonnensausen.

29./III. Auf der Nase ist ein Recidiv des Lupus eryth. aufgetreten, und zwar nicht bloss an den Rändern, sondern auch im Centrum. Auch die Stellen auf dem Kopf sind in ihren Randpartien nicht einwandfrei.

H. R. O. auf der Lunge deutliches, feinblasiges Rasseln. Verband mit 10% Pyrogallolsalbe.

10./IV. Seit 31./III. Verband mit 2% Pyrogallolsalbe. Die frischen Papelchen auf der Nase haben sich theilweise schon wieder zurückgebildet.

21./IV. Kein Fortschreiten der Erkrankung. Verband mit 10% Pyrogallolsalbe.

31./IV. Die Vernarbung macht sehr langsame Fortschritte, ist aber deutlich erkennbar. Die Stellen auf dem Kopfe haben sich nicht verändert. Von einer Behandlung wird zunächst abgesehen. Beiderseits V. O. auf den Lungen rauhes Inspirium. R. V. O. leise Rasselgeräusche. Subjectiv ausser rascher Ermüdung beim Treppensteigen etc. keine Erscheinungen. Kein Sputum.

16./V. Pat. muss, da die Gemeinde sich weigert, zu zahlen, entlassen werden. Gebessert, gegen ärztlichen Rath entlassen.

18./V. Wieder aufgenommen. Belege der Nase und der herzförmigen Stelle auf dem Kopf mit Emplastr. Hydrarg., das alle 2 Tage gewechselt wird.

29./V. Auffallende Besserung unter dem Pflaster. Die Röthung der Nase ist viel geringer, die Vernarbung deutlich fortgeschritten.

31./V. Die Haut der Nase ist völlig glatt, auch an den Rändern der erkrankt gewesenen Stellen. Die Färbung ist kaum mehr von der der gesunden Umgebung verschieden. Hier ist der Process zunächst als geheilt zu betrachten. Die Stellen auf dem Kopf sind glatt, theilweise atrophirt, völlig haarlos. Von einer weiteren Behandlung muss Abstand genommen werden, da Pat. auf Wunsch ihres Vaters austritt.

Geheilt entlassen.

6./VII. Hat sich heute wieder vorgestellt. Die Nase ist noch in demselben Zustand wie am 31./V. Auf dem Kopf sind an den Rändern hie und da einige verdächtige, röthliche Stellen.

Mikroskopischer Befund: Das am 20./II. aus der behaarten Kopfhaut entnommene Stückchen war so excidirt worden, dass sowohl das stark atrophische Centrum, wie auch der noch geröthete Rand in den Schnitt fielen. Leider scheint von letzterem nicht viel in dem Stückchen enthalten gewesen zu sein, da die mikroskopischen Schnitte nur das exquisit atrophische Stadium des Processes erkennen lassen. Ich gebe deshalb den Befund in aller Kürze:

Theils Schrumpfung, theils noch etwas Ectasie der mehr oder weniger degenerirten Follikel und der Talgdrüsen, ebenso der Schweissdrüsen. Letztere und das subcutane Fettgewebe sind durch den Schrumpfungsprocess stark nach oben gezogen und liegen ziemlich dicht unter der Epidermis. Letztere degenerirt, bedeutend abgeflacht. Auflockerung der Hornschüppchen des Strat. corneum. Allenthalben Gefässe mehr oder weniger obliterirt. Die elastischen Fasern sind in sehr dicken, der Epidermis meist parallel verlaufenden Zügen, die jedoch stellenweise Unterbrechungen und Unregelmässigkeiten zeigen, angeordnet. Bei van Gieson-Färbung sieht man in dem röthlich gefärbten collegenen Gewebe dicke, blaue, zerstückte Stränge, die sehr an Unna's Bilder von „Elacin" erinnern. Die von diesem Autor angegebenen Färbungen haben jedoch die beschriebene Elacinreaction in unserem Falle nicht deutlich ergeben. Aus Mangel an Material konnte nicht näher darauf eingegangen werden. Es wurden ausserdem ca. 25 Schnitte auf Tuberkelbacillen untersucht. Erfolg negativ.

Am 20./II. 1899 wur ein Meerschweinchen mit einem Stückchen Haut ebenfalls von dem behaarten Kopf geimpft worden, und zwar in die Bauchhöhle. Das Thier ist zur Zeit sehr munter und ist anschei-

nend ganz gesund. Die Section ist aus den in den Bemerkungen zu Fall 7 (I. F. 7) angegebenen Gründen vorläufig noch verschoben worden.

5. Henriette H., 56 Jahre, Kaufmannsfrau. Eintritt 16./XII. 1895.

Anamnese: Mutter vor 5 Jahren gestorben an Gebärmutter- und Herzleiden. Vater ist gesund, leidet aber an einem Hautjucken in Folge von hohem Alter. Geschwister sind gesund. Eine Schwester im Alter von 4 Wochen an unbekannter Krankheit gestorben. Verheiratet seit 1866, hat 3 Kinder. Ein Kind im Alter von 2 Jahren an Krämpfen, ein anderes im Alter von 8 Jahren an Rheumatismus und Herzfehler gestorben. In ihrem 15. Jahre hatte Pat. die Rötheln. Nach dem Tode des ersten Kindes hatte sie starke, nach Aussage der Aerzte nervöse Magenerscheinungen. Dieselben dauerten drei Monate lang und verschwanden dann spurlos. Ausser einigen leichten Anfällen von Unwohlsein war Pat. nie krank. Ihr jetziges Magenleiden besteht seit Ende August d. J. Beginn mit Druck in der Magengegend, Aufstossen, Uebelkeit. Ihre Hautkrankheit begann im Mai d. J. an den Augen und eine Spur am Kopf. Bekam vom Arzte Bäder verordnet und war im August d. J. in Nauheim zur Cur. Während ihres dortigen Aufenthaltes traten neue Stellen auf am Hals und an der linken Wange. Sie musste sich dann ihres Magenleidens halber zu Hause zu Bette legen, und da traten nun im October die Hauterscheinungen mit grösserer Heftigkeit auf. Es wurden allmälig befallen die Stirn, die Brust (ganze Vorderfläche), Rücken, Arme, Knie. Auftreten unter starkem Jucken; dann wurde die Haut rissig und wund. Auch hatte die Patientin beim Ausbruch der Hautaffectionen immer das Gefühl von Hitze und bemerkte selbst die starke Röthung. Seit 2 Monaten Haarausfall. Die Magenerscheinungen waren seit dem Monat September gleich stark. Appetitlosigkeit, Aufstossen, saurer Geschmack, hie und da Brechneigung, Stuhlgang normal. Die Menses, die mit dem 13. Jahre eintraten, sind seit 8 Jahren ausgeblieben.

Status praesens: Magen, Ernährung leidlich gut. Haare blond, Haut dünn, faltbar, weich, Farbe weiss. Gesicht bleich, gedunsen. Urin eiweissfrei. Die Hautaffection hat befallen das Gesicht, besonders die Augen, die Seitentheile der Wangen, Stirn, Kopf, Nacken, obere Theile des Rückens, Arme, besonders Streckseiten, Beine, besonders Knie.

Gesicht: Es besteht besonders an der Stirn, weniger an der Augengegend, sowie an den abhängigen Theilen der Wangen eine etwas purpurrothe Verfärbung der Haut. Diese Verfärbung ist, wie es besonders deutlich nach der Nase zu zu sehen ist, scharf abgesetzt. Die Augenlider sind leicht ödematös geschwellt. Starke Schuppung der ganzen, abnorm verfärbten Haut, welche sonstige Veränderungen nicht aufweist. Die Nase ist völlig frei, ebenso der Mund. Die Affection hat ausser der Stirn noch die Augenlider und auch die Haut unterhalb der unteren Augenlider noch etwas befallen, nimmt rechts die hintere Hälfte der Wange ein, während links nur die Haut über dem Unterkiefer afficirt ist. Während das Gesicht nur theilweise befallen ist, ist der Kopf in seiner ganzen Ausdehnung ergriffen, ebenso der ganze Hals und die Brust, beiderseits bis zur 5. Rippe (vorn), der Rücken etwa bis zur Höhe der beiden Scapulae.

Kopf: Ziemlich starke, diffuse Alopecie. Haare zum kleinsten Theil ergraut. Follikelöffnungen überall deutlich sichtbar. An den abhängigen Seitentheilen des Kopfes schwache Röthung. An einzelnen Stellen finden sich ganz oberflächliche narbige Atrophien. Die Brust und der Rücken zeigen sich fast in allen Theilen stark geröthet. Die Farbe ist am Rande eine etwas mehr hellrothe. Auffallend ist, dass sich von da aus auf dem Rande senkrecht stehende strichförmige Fortsätze in das Gesunde hinein erstrecken. In dem genannten Bereiche sieht man an manchen Stellen eine mehr bräunliche Verfärbung (Pigment?), und innerhalb dieser scheinen die Follikel auffallend deutlich durch. An wieder

anderen Stellen weissliche Flecke, an denen die Follikelmündungen fehlen (Atrophien). An einzelnen Stellen Schuppenbildungen, manchmal in scharfen Bogenlinien begrenzt und mehr den Eindruck von artificiellen Eruptionen machend.

Das auffallendste Verhalten zeigen die Arme, dieselben zeigen an fast allen Stellen eine dunkelrothe Verfärbung, welche sich gegen die gesunde Seite hin ebenfalls scharf absetzt. Am Rande finden sich, von gesunder Haut umgeben, als kleinste Papelchen aufzufassende Efflorescenzen, an der Innenseite oder dem Rücken der Hand zu dichten Gruppen angeordnet. Infiltration sehr unbedeutend.

Die erkrankte Fläche wechselt in ihrem Aussehen sehr. An einigen Stellen glatte Röthe, an anderen stärkere Fältelung der Haut, Auflagerung von dünnen, weissen Schuppen. Wieder an anderen Stellen viel dunklere, fast an Sugillationen erinnernde Farbe der Haut mit Rauhigkeit derselben. An anderen Stellen mehr „blasses Colorit“ und hier wieder deutlich sich abhebende, kleinste, dicht aneinander gereihte Knötchen. Im Grossen und Ganzen ist der rechte Arm nicht so stark befallen als der linke, welch' letzterer im Allgemeinen etwas frischere Eruptionen zeigt.

Die Finger beider Hände zeigen fast durchwegs am Nagelfalz eine scharf begrenzte, halbmondförmige Röthe von dunkler Nuance. Die Röthe ist scharf begrenzt. Am Rande sieht man ganz feine, dünne Schüppchen. Auch auf der Streckseite der Finger an einzelnen Stellen scharf begrenzte Herde von ähnlicher Farbe, wie die oben beschriebenen Efflorescenzen.

Die Glutäalgegend ist beiderseits in den zwei äusseren Dritteln in der ganzen Höhe derselben befallen. Die Efflorescenzen setzen sich beiderseits auch nach Aussen auf die Hüftgelenksgegend fort. Man sieht auch hier verschiedene Eruptionsstellen, theils an Pigment erinnernde Narben, theils ganz kleine Närbchen, wieder an anderen Stellen lichenoide Veränderungen und vom Rande einzelne radiär angeordnete Streifen, welche in ihrer Farbe an acute Lymphangitis erinnern.

Auch die Streckseiten beider Knien, rechts mehr als links befallen. Es ist hier der Process ein mehr einheitlicher, d. h. diffuse Röthe in der Mitte, hellrothe Streifen am Rande, rechts besonders nach oben zu.

Allgemeinbefund: Haut im Allgemeinen an den nicht befallenen Stellen nicht schlecht ernährt. Hautfarbe weiss. Sonst keine Abnormität. Abmagerung. Herztöne rein, Herzdämpfung normal. Lunge ohne Besonderes. Magen: Fortwährendes Aufstossen, säuerlicher Geruch aus dem Munde, leichte Brechneigung, Zunge belegt. Unterleib etwas aufgetrieben. Magen nicht vergrössert. Leber und Milz ohne Besonderes. Urin eiweiss- und zuckerfrei. Nervensystem nichts Abnormes. Enormer Juckreiz zu allen Tag- und Nachtzeiten, besonders in Anfällen.

17./XII. Abends Injection von Tuberculin 0·001.

18./XII. Keine Reaction.

19./XII. Vormittags 9 Uhr: Temp. 38·6°; Abends 9 Uhr 38·6°. Im Laufe des Tages Steigerung bis zu 39·0°. Allgemeinreaction, keine locale Reaction.

20./XII. Kein Fieber mehr. Excision eines Stückes vom linken Vorderarm. Mikroskopische Untersuchung desselben auf Tuberkelbacillen, 25 Schnitte, ohne Resultat.

24./XII. Abends erneutes Erbrechen.

13./I. Ein Vergleich des Hautbefundes von heute mit dem zuerst aufgenommenen Status ergibt vor Allem die Thatsache, dass an allen Stellen zum Theil eine Abheilung mit Pigment eingetreten ist. Die Stirn hat ihre Röthung fast völlig verloren und ist in allen Theilen „braun“ geworden mit Ausnahme der an die Nasenwurzel anstossenden Theile und dieser selbst, welche eine ganz auffallend weisse Farbe darbietet. Der Kopf, welcher noch Schuppung zeigt (er wird täglich 2 Mal mit

Salbe eingerieben), zeigt auch überall eine braune Verfärbung und an einzelnen Stellen sieht man einen deutlichen Schwund der Follikel. Die Alopecie ist nicht weiter geschritten. Der Hals ist ebenfalls pigmentirt. Ganz enorm ist die Heilungstendenz mit Pigmentbildung auf der Rückenhaut. Zwar sieht man auch hier noch am Rande das Progrediren des Processes in Gestalt deutlicher rosa-rother Streifen, doch zeigen die centralen Partien auch hier die erwähnte Braunfärbung. An einzelnen Stellen kleine weisse Flecke, welchen auch die Dünnheit der Haut an diesen Stellen entspricht. Die Brust ist noch ziemlich stark geröthet und auf ihr besteht noch intensiver Juckreiz. Sie zeigt auch noch entschieden die meisten Nuancen des eigenthümlichen Processes, d. h. hier geröthete Stellen mit Schuppen, z. Th. Krusten, dort eine mehr blaurothe Verfärbung mit glatter Oberfläche, am Rand mehr hellrothes Colorit, vermischt mit braunen Partien und merkwürdigen, strichförmigen, ca. 1 Cm. breiten, länglichen, weissen Verfärbungen. Dieselben machen zuerst den Eindruck von Kratznarben, bei genauerem Zusehen aber gewahrt man ein Verschwundensein der Follikelöffnungen (Atrophien). Die Stellen auf den Glutaeen zeigen auch in grosser Ausdehnung schon die Tendenz zur Pigmentbildung, doch bestehen am Rand noch deutlich die auf Progrediren des Processes deutenden rosa-rothen Farbentöne.

Der rechte Arm zeigt auch im Grossen und Ganzen entschiedene Tendenz zur Abheilung; doch überwiegen noch die frischen Erscheinungen. Am linken Arm ist seit der Aufnahme der Process entschieden progredient geworden und hat sich nach den Seiten zu, aber auch nach dem Handgelenk zu fortbewegt. Während an den oben beschriebenen Partien die Knötchen fehlen, resp. fast mikroskopisch klein sind, ist die Primäreffloreszenz an beiden Armen ein kleines, dunkel- bis purpurrothes Knötchen von etwa Stecknadelkopfgrösse. Ob dieses den Follikeln entspricht, lässt sich nur äusserst schwer entscheiden.

Sehr gut geworden ist das linke Knie. Hier ganz auffallende Pigmentzunahme. Auf der Höhe der Patella schönes Durchscheinen der Follikelöffnungen in Form von weissen Knötchen. Das rechte Knie zeigt schon Anfänge zur Pigmentbildung, jedoch sind die frisch entzündlichen Processe hier am Rand besonders hervorstechend.

Allgemeinbefinden etwas gebessert. Widerwille gegen das Essen; Aufstossen, starker Durst. Zu Zeiten grosser Juckreiz.

30./I. Starker Durchfall.

10./II. Allgemeinbefinden entschieden viel besser. Pat. steht etwas auf. Die Kräfte haben trotz Gewichtsabnahme doch zugenommen, und Pat. kann ohne Anstand die Arme gebrauchen, was bisher nur schwer der Fall war.

13./II. Status: Das hervorstechendste Symptom der Abheilung ist die weitere Zunahme des Pigments. Manche Stelle, so das Gesicht, der Kopf, der ganze Rücken, der Hals, die Glutaeen, das l. Knie zeigen fast ausschliesslich Pigment. Der Process ist an diesen Stellen, vielleicht mit Ausnahme des linken Knies, das noch einzelne, aber ganz unerhebliche Röthungen am Rande zeigt, zum Stillstand gekommen. Auffallend ist noch an genannten Stellen das nur ausnahmsweise Vorhandensein von Atrophien. Die Haut macht mehr einen in toto atrophischen Eindruck, wobei nur an einzelnen Stellen eine Steigerung direct zu narbiger Atrophie erfolgt ist. Der Juckreiz an genannten Stellen ist vollständig erloschen. Nicht so an den Armen, welche noch besonders am Rande ziemlich intensive Röthung zeigen. Der rechte Arm aber zeigte auch heute schon insofern Tendenz zur Abheilung, als neue Eruptionen nur in spärlicher Anzahl aufgetreten sind. Die Zunahme des Pigments ist hier eine deutliche. Narbige Atrophien nur spärlich. Der linke Arm zeigt die geringste Heilungstendenz. Merkwürdig ist hier besonders das Auftreten von Knötchen

und frischen circumscripten Röthungen innerhalb der pigmentirten Zone. Weitere Progredienz in Gestalt der beschriebenen Knötchen nach der Handwurzel zu. Die früher aufgetretenen Knötchen sind zu einer zusammenhängenden rothen Fläche verschmolzen.

Die Brust weist von allen Hautpartien die grösste Anzahl von narbigen Atrophien auf. Sie ist fast an allen Theilen pigmentirt, während die frisch entzündlichen Processe nur noch vereinzelt besonders am Rande bestehen. Eine merkliche Progredienz des Processes ist auch hier nicht zu constatiren.

Verhältnissmässig am meisten zum Vorwärtsschreiten neigt das rechte Knie. Hier befinden sich an der ganzen Circumferenz des unteren Drittels des Oberschenkels, ausgehend von der pigmentirten Kniehaut als Centrum, die schon öfters beschriebenen strichförmigen und hauchförmigen Röthungen, an der Basis mit ganz feiner Schuppung. Allgemeinbefinden in jeder Hinsicht besser.

18./II. Durchfall hat nachgelassen. Appetit besser.

25./II. Wieder vermehrter Durchfall.

28./II. Pat. ist jetzt schon mehrere Stunden ausser Bett und hat in letzter Zeit mit Erfolg Gehversuche gemacht. Von der Haut des linken Armes wird ein Stückchen excidirt, welches dem Uebergang von noch frischen Eruptionen in Pigment entspricht. In Alkohol und Formol eingelegt.

3./III. Gutes Allgemeinbefinden. Auffallend, resp. von der braunen Hautfarbe der Stirn abstechend, ist die blau-rothe Verfärbung der Augenlider, welche ausserdem ödematös geschwellt sind.

5./III. Mehrmaliges Erbrechen und schleimiger Stuhlgang (letzteres z. Z. im städt. Krankenhause endemisch).

10./III. Immer noch diarrhoischer Stuhl.

12./III. Kein Durchfall mehr.

13./III. Aufstossen, nicht sauer schmeckend, keine Esslust.

15./III. Wohlbefinden; klagt über Frösteln und starken Schweiss, besonders an den Füssen.

18./III. Geheilt entlassen.

Status bei der Entlassung:

Allgemeinbefinden gut. Es besteht noch geringe Appetitlosigkeit, Aufstossen von Luft, saurer Geschmack im Munde. Stuhlgang normal. Auf der linken Seite des Abdomens einige Kothballen zu fühlen. (Oelklystir.) Sonst keine Beschwerden.

Kräftezustand weit gebessert. In der letzten Zeit musste Pat. wieder wegen des aufgetretenen Fiebers zu Bette bleiben. Gewichtsabnahme seit der Aufnahme um 20 Pfd., wovon allerdings 5 Pfd. auf die letzten fieberhaften Tage fallen, nachdem vorher das Gewicht 5 Wochen lang constant geblieben war. Jucken vollständig geschwunden. Nur hie und da noch an den Augenlidern. Die Hauterkrankung ist an allen Stellen abgeheilt, mit Ausnahme der Finger. An diesen bestehen um den Nagel herum, zum Theil auch an den Fingergelenken noch Röthungen von dunklem Timbre, welche ausser der von Anfang bestehenden Schuppung sich nicht viel verändert haben. Schwach geröthet und geschwellt sind auch die Augenlider. Die Röthe zeigt hier eine scharfe Grenze.

Alle übrigen Stellen zeichnen sich aus: 1. durch die Atrophie der Haut im Ganzen; 2. durch die colossale Anhäufung von Pigment; 3. durch die Anwesenheit von platten, oberflächlichen, theils strichförmigen, theils rundlichen Narben. Die Begrenzung der ganzen Stelle ist meist eine scharfe (Rücken, Brust), während da, wo der Process mit Bildung von kleinen Knötchen weiter fortgeschritten war, die Begrenzung nicht in einer geraden oder gezackten Linie statt hat, sondern kleine pigmentirte, nach oben als Knötchen zu fühlende Stellen die Grenze bilden (Arme).

Wieder an anderen Stellen manifestirt sich die Grenze durch gewissermassen als Radien von dem diffus pigmentirten Centrum abgehende, ebenfalls pigmentirte Streifen. Die Pigmentirung ist meist eine reine. Nur ausnahmsweise bekommt sie durch Anwesenheit von leichten Röthungen eine mehr schmutzig-braune Färbung (Arme, Brust). Jedenfalls aber sind die Röthungen an allen Stellen nur äusserst gering. An anderen Stellen zeigt sich mitten im Pigment eine mehr bläulich glänzende Farbe, gleich einem abgeheilten Lichen. Am deutlichsten zeigen sich die Atrophien, resp. atrophische Narben auf der Brust. Hier haben sie theils Strichform, theils mehr rundliche Begrenzung und wechseln an Grösse von Stecknadelkopf- bis über Linsengrösse. Die strichförmigen sind 1 bis 2 Cm. lang. Die Follikel zeigen keinerlei Pigmentirung. Sie heben sich von der pigmentirten Haut als scharf, als stecknadelkopfgrosse, weissliche Flecke ab.

Pat. hat während ihres Aufenthaltes im Krankenhause 80 bis 90 Schilddrüsentabletten gewonnen. Die Schilddrüse zeigt keine Besonderheiten.

13./IV. Die beschriebene Pigmentirung ist abgeblasst. Seitlich vorn am Hals geschwollen, etwas schmerzhafte Lymphdrüsen. Am linken Zungenrand, sowie an der Zungenspitze finden sich linsengrosse, charakteristische Erosionen. Auf der Brust in der Gegend der linken Articulatio sternoclavicularis und darunter eine kinderhandgrosse Stelle, an welcher die Haut geröthet und über das Niveau in Streifen erhaben erscheint. Am Rand dieser Stelle die eigenthümlich glänzenden blau-röthlichen Knötchen. Eine eben solche, nur mehr zusammenhängende und weniger über die Haut hervorragende Stelle befindet sich am Nacken in der Höhe des 6. bis 7. Halswirbels rechts. Die Stelle ist von derselben Grösse wie die erste. Die Efflorescenzen um die Fingernägel sind stärker roth; ebenso die über den Fingergelenken befindlichen. Die Haut des ganzen übrigen Körpers ist geheilt geblieben. Die Schilddrüse ist stark verkleinert.

Subjectiv wird über Schwere in allen Gliedern geklagt, so dass namentlich die Beine schwer aufgehoben werden können. Starkes Jucken über dem ganzen Körper. Pat., die früher zu Schluss des Spitalaufenthaltes ein mehr greisenhaftes, runzliges Aussehen hatte, besitzt seit Aussetzen des Thyreoidins vollere Formen. Angebliche Gewichtszunahme von 12 Pfd. in 3 Wochen.

Der folgende Fall ist dadurch schon interessant, dass sich die genaue Beobachtung auf fast 2 Jahre erstreckt und man das Vor- und Zurückschreiten des Processes an den einzelnen Stellen genau zu verfolgen in der Lage war.

6. Georg V., 24 Jahre, Schuhmacher, dunkelbraun, blaugrau, weiss.

1. Eintritt 21./VI. 1897.
2. „ 10./I. 1898.
3. „ 13./II. 1899.

} Lupus eryth. Erythema exsudat. multiforme. Purpura rheumat. papulos.

Anamnese: Im Juni 1893 bekam Pat. rothe Flecke auf beiden Wangen, die zum Theil Schuppen trugen. Dieser Affection wegen suchte er Juni bis September 1897 das Krankenhaus auf.

Status praesens: 21./VI. 1897. Wohlgenährter Mann mit gesunder Gesichtsfarbe. Auf beiden Wangen und zwar direct unter den Augen beginnend sind 2 etwa 5markstückgrosse, hochrothe Stellen, leicht erhaben über die andere Haut, leicht schuppend. Eine ähnliche Stelle, etwa 50pfennigstückgross, neben dem linken Ohr, und eine gleiche neben dem linken Auge. Pat. wird am 29./IX. 1897 gebessert gegen ärztlichen Rath entlassen. An Stelle der früheren hochrothen, leicht schuppenden, etwas erhobenen Plaques waren blass-rothe, im Hautniveau gelegene Flecke entstanden. Die hohe Röthe trat bald wieder ein, ebenso die Schuppung.

Seit Weihnachten 1897 trat des Oefteren Nasenbluten und Kopfschmerz auf. Am Abend bemerkte Pat. blaurothe, linsengrosse Flecken auf beiden Ober- und Unterextremitäten, die sich am 9./I. in einem Schub reichlich vermehrten. Diese Effloreszenzen machen und machten keine subjectiven Beschwerden, doch hat sich seit dem Auftreten derselben ein Brennen in den erkrankten Stellen des Gesichts bemerkbar gemacht.

Status praesens (10./I. 1898): Musculös, bleiche Gesichtsfarbe. Hautbeschaffenheit trocken, dick, faltbar, weich. Haare dunkelbraun, glatt. Zähne gut, Magen- und Darmfunctionen, Augen, Ohren ohne Besonderes. In der Submaxillargegend, in der Subclaviculargegend und auf dem rechten Handrücken Operationsnarben, herrührend von Eiterungen. Unter den Augen auf beiden Wangen je 2 10pfennigstück- resp. 5markstückgrosse rothe Stellen, leicht über das Hautniveau erhaben, besonders am Rand. An einzelnen Stellen kleine Schüppchen. Eine ähnliche kleine Stelle am linken Augenbrauenbogen aussen. Hebt man ein Schüppchen mit der Pinzette ab, so hängt an ihm ein kleines Zäpfchen. Die Hautfältelung ist im Bereich der Erkrankung stärker als in der Norm ausgesprochen, ebenso ist dies der Fall an den sonst gesund aussehenden Stellen zwischen den 2 Effloreszenzen jederseits. Ferner besteht ein Hautausschlag an der Innenseite beider Arme, an der Innen-, Aussen- und Rückseite beider Beine, auf den Glutaeen und, in vereinzelten Effloreszenzen, auf Hand- und Fussrücken. Der Hautausschlag besteht theils aus linsengrossen Papeln von blau-rother Farbe, theils aus ebenso grossen Quaddeln von hellrother Farbe. Letztere sind bedeutend in der Minderzahl und besonders an den Gelenkbeugen vertreten. Schmerzen in Ellbogen- und Kniegelenken. Leistendrüsen bedeutend vermehrt fühlbar und leicht vergrössert. Brustorgane ohne Besonderes.

11./I. 1898. Natr. salicyl. 2·0. Beine eingewickelt. Am Nachmittag Temperatursteigerung. Keine subjectiven Beschwerden. An der Mitralklappe ein systolisches Geräusch. Der Lupus links etwas livid verfärbt. Eisblase auf's Herz. Die blaurothen Flecken und Papeln der Purpura gelblich verfärbt.

12./I. Natr. salicyl. 3·0. Urin: specif. Gew. 1020. Kein Eiweiss.

14./I. Natr. salicyl. 3·0. Lupus 2mal täglich mit Naphtalan bestrichen.

15./I. Herztöne rein. Keine Verbreitung der Herzdämpfung. Purpura ganz abgeblasst. Am Lupus die Ränder sehr erhaben.

17./I. Es sind neue Flecke von blassrother Farbe in der Gegend beider Ellbogen und auf der Vorderseite der Unterschenkel und des Fussrückens aufgetreten. Therapia eadem. Lupus mit Pyrogallussalbe 10% bedeckt.

20./I. Die Flecke sind unverändert geblieben. Neue Effloreszenzen sind auf den Streckseiten beider Arme dazu gekommen. Theils sind es rothe Flecken, theils sehr niedrige und weiche Papeln. Diagnose: Arzneiexanthem ex Natr. salicyl. Letzteres wird ausgesetzt.

20./I. Urin kein Albumen.

22./I. An dem inneren Fussrand und in den Kniekehlen sind mattrosarothe, verschieden geformte Flecken, von braunen Pigmentpunkten umgeben, entstanden.

27./I. Die Flecke sind ganz abgeblasst.

30./I. Neuer Ausbruch von Purpuraeffloreszenzen an der Innenseite beider Arme.

31./I. Täglich Natr. salicyl. 3·0 als Clysma.

7./II. Eruption einiger Purpuraflecke an der Innenseite des linken Kniegelenkes. Urin ohne Albumen. Therap. ead.

11./II. Einige Erythemflecke um die Ellbogengelenke.

14./II. Ausbruch von Purpuraflecke in der rechten Kniekehle. Therap. eadem.

16./II. 5—8 linsengrosse Erythemflecke auf dem rechten Knie.

18./II. An der Innenseite beider Beine etwa 15 Erythemflecke ums Knie.

21./II. Einige neue Erythemflecke an der Innenseite beider Kniegelenke. Natr. salicyl. 5·0 als Clysma.

27./II.—1./IV. Der Lupus heilt unter abwechselnder Behandlung mit 10% und 2% Pyrogallussalbe und mit Borvaselin allmälig ab, so dass Pat. I./IV. fast ganz geheilt ist und gegen ärztlichen Rath austritt. Die Erytheme scheinen sich nicht mehr gezeigt zu haben, ebenso nicht die Purpura, da kein Vormerk mehr darüber in dem Krankenjournal besteht. Pat. ging dann ins Ausland. Die Heilung, resp. Besserung dauerte 4—5 Monate an, bis etwa im September 1898 eine Verschlimmerung eintrat, welche ihn veranlasste, in Amsterdam einen Dermatologen zu Rath zu ziehen. Die Behandlung hatte keinen dauernden Erfolg. Am 13./II. 1899 kam Pat. mit starken Schmerzen in beiden Kniegelenken und mässigem Fieber (38·2°) wieder in das städtische Krankenhaus zu Frankfurt a. M. als Eilfall.

Status praesens (13./II. 1899): Auf der linken Wange ist der Befund genau derselbe, wie am 10./I. 1898 beschrieben. Auf der rechten Wange nur eine etwa 5markstückgrosse Stelle, deren Centrum blass, glänzend gespannt, mit einigen kleinen Teleangiektasien. Die Peripherie dieser Stelle ist ein leicht braunrother, wenig erhobener Wall. Auch in der linken Augenbraue ist in Form und Aussehen keine Differenz von dem am 10./I. 1898 aufgenommenem Befund zu constatiren. Das linke Kniegelenk, welches besonders schmerzhaft ist, etwas geschwollen. An Lungen und Herz keine Veränderung. Diagnose: Lupus erythem. Arthritis rheumatica. Therapie: 10% Pyrogallussalbe. Innerlich Natr. salicyl. 3·0 pro die.

20./II. Unter mässigem Fieber ist eine im Ganzen spärliche Purpura rheumatica aufgetreten, welche namentlich an den Beugeseiten der Arme und den ganzen Unterschenkeln localisirt ist. Zugleich ist eine heftige Attaque des Rheumatismus an beiden Kniegelenken erfolgt. Bettruhe, Natr. salicyl. Seit gestern im ganzen Gesicht 3% Pyrogallussalbe aufgestrichen. Die ganze Fläche ist jetzt stark ulcerirt.

1./III. Nachdem das Fieber am 22./II. seinen Höhepunkt mit 38·5° erreicht hatte, ist jetzt wieder normale Temperatur eingetreten. Gelenkschmerzen sowie Purpura sind völlig geschwunden. 2% Pyrogallussalbe mit Orthoformzusatz, da heftige Schmerzen im Gesicht bestehen.

9./III. Ueberall im Gesicht schnelle Ueberhäutung eingetreten. An den Rändern noch ein leicht erhabener, röthlich-brauner Wall.

18./III. An den Händen sind auf der Dorsalseite, bis in die Mitte des Vorderarms reichend, einige Erythemflecke aufgetreten. Purpura ist nicht wieder zum Vorschein gekommen. 10% Pyrogallolsalbe.

22./III. Die Erythemflecke sind spurlos verschwunden. An den Pulmones und dem Cor sind keinerlei pathologische Veränderungen zu constatiren. Auftreten einer linksseitigen Conjunctivitis. Pyrogallolsalbe 3% wegen starker Schmerzhaftigkeit.

31./III. Conjunctivitis gebessert.

6./IV. Conjunctivitis abgeheilt.

12./IV. Erneutes Auftreten der linksseitigen Conjunctivitis.

15./IV. Conjunctivitis fast geheilt.

20./IV. Auf der rechten Wange ist, bis auf eine kleine etwa 5pfennigstückgrosse Stelle im Centrum, Ueberhäutung eingetreten. Die ganze Fläche sieht bräunlich verfärbt aus und ist gleichmässig glatt. Nur nach der Nase zu sind noch 2—3 kleine Leistchen von rother Farbe zu constatiren. An der linken Augenbraue ist völliges Abheilen erfolgt. Auf der linken Wange ist die Ueberhäutung noch nicht ganz vollständig. An der

Peripherie dieser lupösen Stelle sind mehrere, wie oben beschriebene Leistchen und knötchenförmige Erhabenheiten zu constatiren. An den Pulmones und am Cor nichts Abnormes. Es bestehen keine Gelenkschmerzen. Pat. wird gegen ärztlichen Rath fast geheilt entlassen. Ein excidirtes Stückchen wurde in die Bauchhöhle eines Meerschweinchens transplantirt. Am 4./VII. 1899 Meerschweinchen gestorben.

Section negativ.

7. Philipp J., 27 Jahre alt, Maurer.

Aufgenommen 9./I. 1899. Diagnose: Lupus erythematosus discoides disseminatus.

Ernährungszustand: Mager. Knochenbau: Gracil. Gesichtsfarbe: Bleich, hektisch. Urin: Kein Eiweiss. Hautbeschaffenheit: Trocken, dünn, faltbar, weich. Hautfarbe: Blass. Haare: Braun, glatt. Iris: Farbe blau. Zähne, Magen- und Darmfunction, Augen, Ohren ohne Bes. Frühere Hautkrankheiten. Syphilis: Angeblich keine.

Anamnese: Pat. stammt von gesunden Eltern ab und ist in seiner Jugend nie ernstlich krank gewesen. 3 Geschwister sind gestorben, 2 in jugendlichem Alter, 1 Mädchen im 16. Jahre, angeblich an Phthisis. Vor 5—6 Jahren hat Pat. Gelenkrheumatismus durchgemacht, an den sich eine leichte Endocarditis angeschlossen hat. Vor $^1/_2$ Jahr ist ein Kind des Pat. im Alter von 4 Monaten gestorben, welches nach Bericht des behandelnden Arztes an einer ulcerösen Hautkrankheit gelitten hatte, Nach der Beschreibung des Pat. ist es an einer Septicämie im Anschluss an ein Gesichtseczem gestorben. Im Anfang August v. J. bemerkte Pat., dass die Nase eine leichte Schwellung und Röthung aufwies. Der behandelnde Arzt verordnete Sublimataufschläge. Indess machte die Affection sehr schnelle Fortschritte, so dass im Verlauf einiger Wochen die beiden Wangen, der Kopf und schubweise nach einander Hals, Nacken, Rumpf und die Extremitäten in den Krankheitsprocess hinein bezogen wurden. Die Wangenaffection schloss sich direct an die Nasenerkrankung an, während auf dem ganzen Körper zunächst runde, etwa 5pfennigstückgrosse, mit leichten Schuppen bedeckte Efflorescenzen auftraten. Unter den täglichen Bädern lösten sich diese Schuppen ab, worauf die Efflorescenzen sich vergrösserten und sich mit um so dickeren Schuppen und Krusten bedeckten. Nach etwa 3—4 Wochen war der Höhepunkt der Krankheit erreicht. Wenn die jetzt vorliegende Schleimhautaffection begonnen hat, vermag Pat. nicht anzugeben. Auch ist aus dem Bericht des behandelnden Arztes nicht zu ersehen, ob dieselbe bereits damals entstanden ist. Sonstige unzweifelhafte Zeichen von Lues sollen nach dem Bericht damals ebenfalls nicht vorhanden gewesen sein. Auf hohe Jodkaligaben ist keine deutliche, anhaltende Besserung erzielt worden. Ob die damals eingenommenen Pillen Hg enthielten, ist nicht zu eruiren. Am 31. December suchte Pat. das Krankenhaus Bethanien auf, woselbst ziemlich constante abendliche Fiebertemperaturen beobachtet wurden. Am 9. Jänner d. J. wurde er auf die hiesige Abtheilung verlegt.

Status praesens: Auf der Nase und den angrenzenden Partien der Wangen befindet sich eine über handtellergrosse, tief roth gefärbte Fläche in der bekannten Schmetterlingsform. Auf derselben sieht man zahlreiche rothe, flache Papeln, deren Centrum zum Theil schon mit einem weissen, fest anhaftenden Schüppchen bedeckt ist. Diese Papeln befinden sich besonders zahlreich an den peripher gelegenen Partien der grossen Fläche. Auf dem behaarten Kopfe sind Herde von Fünfpfennig- bis Fünfmarkstückgrösse, die mit einer festen, mit den Haaren verklebten, schmutzig-graugelblichen Kruste bedeckt sind. Endlich finden sich über den ganzen Körper unregelmässig zerstreut, massenhafte, fast kreisrunde Efflorescenzen von Linsen- bis Thalergrösse, welche zum Theil mit einer fast $^1/_4$ Cm. hoher, wie Blätterteig übereinander gelagerten, grün-gelblich

bis schmutzig-braunen Borke (Rupia) bedeckt sind. Alle diese Efflorescenzen sind mit einem leichten dunkelrothen Hof umgeben. Bei einigen sind die dicken Borken bereits abgefallen, und man sieht deutlich die erweiterten Follikelmündungen, in welche ein Hornzapfen eingedrungen ist. Auf der hinteren Rachenwand ist die Schleimhaut mit grau-weisslichem Belag bedeckt, welcher sehr fest haftet und sich mit dem Stäbchen nicht völlig von der Unterlage abnehmen lässt. Die Untersuchung der Pulmones ergibt eine Dämpfung über der linken Lungenspitze, welche scharf nach unten abschliesst. Das Inspirium ist etwas verschärft, das Exspirium etwas verlängert; keine Rasselgeräusche. Am Cor sind die ersten Töne etwas unrein; keine Verbreiterung der Dämpfung. Die Inguinaldrüsen sind ziemlich stark geschwollen und indolent. Auch besteht noch eine geringe Schwellung der Submaxillar- und Cervicaldrüsen.

Diagnose: Lupus erythematosus discoides disseminatus.

Therapie: Pat. wird am rechten Arm an einer Stelle mit Röntgenstrahlen beleuchtet; Gurgelwasser, Roborantien.

14./I. 1899. Die Temperatur ist bis auf 39·6° gestiegen. Pat. fühlt sich sehr matt und abgeschlagen. Die Bestrahlungen werden ausgesetzt. Pat. erhält 3mal täglich 0·08 Calcium sulfid.

16./I. Das Fieber ist zurückgegangen und wieder gestiegen. Eine Reaction auf Calcium sulfid (nach C. Boeck) ist nicht aufgetreten. Das Allgemeinbefinden hat sich wesentlich gebessert. Es wird $^1/_2$ Milligramm altes Tuberculin injicirt. Die Efflorescenzen zeigen keine wesentliche Veränderung. Am rechten Arm wird Bier'sche Stauung versucht, um eventuell die rupiaähnlichen Auflagerungen zur spontanen Ablösung zu bringen.

21./I. Nachdem in kurzen Zwischenräumen 0·001, 0·0015, 0·002 Tuberculin, ohne locale oder allgemeine Reaction hervorzurufen, injicirt sind, wird jetzt regelmässig 0·3 Thyreoidin gegeben. Die Stauung wird auch auf dem linken Arm versucht. Das Allgemeinbefinden ist relativ gut. Excision eines Hautstückes aus dem rechten Oberarm, welcher ein ganzes Geschwür umfasst; Vereinigung durch Naht.

26./I. Eine Veränderung an den Efflorescenzen ist insofern eingetreten, als unter der Bier'schen Stauung der Hof um die einzelnen Efflorescenzen dunkler, breiter wird. Einige Borken sind von selbst abgefallen. Unter den anderen dringt während der Stauung Blut und Eiter hervor. Am Nacken, auf der Brust und auf den Vorderarmen sieht man, dass an einigen Efflorescenzen im Centrum eine weisse, blasse Haut zum Vorschein kommt, welche etwas eingesunken, atrophisch erscheint. Die Affection auf der Rachenschleimhaut nimmt an Umfang zu. Fortsetzung der bisherigen Behandlung. Das Allgemeinbefinden bessert sich zusehends. Das Fieber geht zurück, das Gewicht nimmt langsam zu.

31./I. Im Gesicht sind sowohl auf der Nase als auf beiden Wangen in der rothen Fläche helle, weissliche Flecke aufgetreten, während die Fläche selbst an Ausdehnung nicht gewonnen hat. Auch auf den anderen, oben genannten Körperstellen lässt sich eine Vergrösserung der centralen Abheilung constatiren.

3./II. Fortschreitende, wenn auch langsame Besserung, soweit das Allgemeinbefinden und die einzelnen Efflorescenzen in Betracht kommen. An den Pulmones und am Cor keine Veränderung gegen früher. Das Fieber nimmt stetig und mit einer auffallenden Gleichmässigkeit ab, indem die Temperatur längere Zeit auf derselben Höhe bleibt, und die Remissionen am Morgen fast stets dieselben Grade haben. Die Affection auf der Mundschleimhaut zeigt einen progredienten Charakter, indem sich eine ziemlich circumscripte Röthe vorschiebt und allmälig die Schleimhaut immer mehr ulcerirt. Das Secret lässt sich auch mit Boraxlösungen nicht völlig ent-

fernen. Es werden Nasendouchen und Gurgelungen mit 5%iger Boraxlösung verordnet, und die ulcerirenden Stellen mit 5%iger, später mit 10%iger Chromsäurelösung gepinselt.

7./II. Im Grossen und Ganzen ist derselbe Status geblieben. Da eine geringe Gewichtsabnahme constatirt wird, so werden täglich 4 Troponcakes verabreicht. Allgemeinbefinden recht gut. Keinerlei subjective Beschwerden, speciell keine von Seiten des Respirationstractus.

10./II. Die Veränderungen an einzelnen Efflorescenzen werden immer deutlicher. Einige kleinere sind auf der Brust und dem Rücken mit Hinterlassung eines kleinen Pigmentfleckes verschwunden; bei anderen, bes. im Nacken ist die Abheilung im Centrum grösser und deutlicher geworden. Die Schleimhautaffection ist auf der rechten Seite auf den Gaumenbogen und auf die rechte Seite der Uvula übergegangen, welch' letztere theilweise ulcerirt ist. Pat. erhält noch 3mal täglich 1 Löffel Sesamöl. Im Uebrigen Fortsetzung der seitherigen Behandlung.

14./II. Stat. id. Allgemeinbefinden gut, keine subjectiven Beschwerden seitens der inneren Organe; objectiv keine Veränderungen. Temperatur geht immer mehr, und zwar mit grosser Gleichmässigkeit herunter. Fortsetzung der bisherigen Therapie.

18./II. Die Schleimhautaffection ist auch auf die Kieferschleimhaut übergegangen.

20./II. Im Grossen und Ganzen ist keine deutliche Veränderung an den Effloreseenzen auf der Haut und an der Schleimhautaffection aufgetreten. Es wird von jetzt an Jodkali, mit 3 Gr. pro die beginnend und jeden Tag um weitere 3 Gr. steigend, verabreicht. Wegen andauernder Abnahme des Gewichts wird Thyreoidin ausgesetzt und es werden Troponcakes verabreicht. Excision eines Geschwürs aus der Rückenhaut. Inoculation eines kleinen Stückchens davon in die Bauchhöhle eines Meerschweinchens.

25./II. Die Jodkaliumdosis ist auf 12·0 gekommen, da keine wesentliche Veränderung des Status mit Ausnahme einer geringen Abschwellung der Gaumenschleimhaut zu constatiren ist, wird das Jodkali in absteigender Dosis gegeben. Im Uebrigen bleibt die Behandlung dieselbe.

5./III. Jodkali ist nunmehr ganz ausgesetzt und 0·3 Thyreoidin (Tabletten) gegeben. Der Allgemeinzustand des Pat. hat sich wesentlich gebessert. Gewichtszunahme um 8 Pfd. innerhalb weniger Tage. Die Efflorescenzen zeigen wenig Veränderung, ausser dass die dicken Borken an einzelnen Körperstellen spontan abfallen und eine sich schnell überhäutende, roth granulirte Fläche hinterlassen. Die Gaumen- und Uvulaschleimhaut wird mit Chromsäure weiter gepinselt; Nasendouche mit Boraxlösung.

10./III. Seit gestern besteht Temperatursteigerung, ohne dass irgend welche besonderen subjectiven Beschwerden vorliegen. Objectiv ist an den Pulmones und am Cor. keine Veränderung gegen früher zu constatiren. Auf der linken Seite ist noch deutliche Dämpfung und abgeschwächtes Athmen, am Cor. ganz leichtes, hauchendes, systolisches Geräusch zu hören. Die Haut der beiden Handrücken und Vorderarme zeigt einige Erythemflecke (Erythema exsudat. multiforme) mit deutlichem Hof um die Efflorescenzen. Auch auf dem Rücken sind einige spärliche Erythemefflorescenzen zu sehen. Das Allgemeinbefinden ist gut. Es besteht leichtes Schwindelgefühl; Appetit gering.

15./III. Das Fieber hat an Intensität noch zugenommen. Höchste Steigerung 39·3° mit sehr starken Morgenremissionen. Zugleich mit dem höheren Fieber ist auch ein grösserer Schub des Eryth. exsudat. multiforme erfolgt, und zwar besonders stark am Händerücken, den Fingern und dem unteren Theil des Rückens. Auch im Gesicht sind einige sehr spärliche Flecke aufgetreten. Auf der Stirn werden einige Knötchen be-

merkt, wie Acnepusteln, vielleicht noch vom Jodkaligebrauch herrührend. Die Schleimhautaffection zeigt eine Veränderung insofern, als die Ulceration an der Uvula völlig abgeheilt ist, und auch die Kieferschleimhaut nicht mehr so intensiv in Mitleidenschaft gezogen ist. Eine leichte Ulceration besteht zur Zeit noch auf der hinteren Rachenwand und den Gaumenbögen. Die Effloreszenzen der äusseren Haut haben meist die Borke abgestossen, und die zurückbleibende granulirende Fläche nimmt einen auffällig dunklen Farbenton an. Von einer äusseren Behandlung wird Abstand genommen. Eine leichte Obstipation wird durch Einläufe beseitigt. Die inneren Organe zeigen keinerlei Veränderungen.

17./III. Das Fieber ist abgefallen und zugleich das Erythema völlig verschwunden. Allgemeinbefinden gut.

22./III. Unter den einzelnen noch bestehenden borkigen Auflagerungen tritt eine Eiterung auf, welche besonders am linken Ober- und Unterarm sich in störender und schmerzhafter Weise bemerkbar macht. Beim Befühlen der Borken hat man das Gefühl, als ob dieselben unterminirt seien und es entleert sich aus seitlichen Spalten reichlicher Eiter. Eine mikroskopische Untersuchung derselben auf Tuberkelbacillen (16 Präparate) hat negatives Resultat. Therapie: Verband mit Zinkpasta. An den Pulmones und dem Cor keine Veränderung. Betreffend der Hauteffloreszenzen ist noch zu bemerken, dass die bereits erwähnte dunkle Verfärbung noch deutlicher geworden ist. Die Schleimhautaffection geht unter der bisherigen Therapie langsam zurück.

27./III. Das Befinden des Pat. ist sehr befriedigend. Das Körpergewicht ist verschiedenen Schwankungen unterworfen, jedoch trotz der Thyreoidingaben gegen früher gestiegen. Auffallende Veränderungen sind nirgends zu constatiren. Zu bemerken ist nur, dass die Farbe der Effloreszenzen noch eine tiefere Nuance angenommen hat, so dass an einzelnen Stellen, so namentlich auf dem Rücken, eine grosse Aehnlichkeit mit Lupus vulgaris besteht. Am linken Arm sind die Borken unter Zinkpastaverband abgelöst, und unter Umschlägen mit essigsaurer Thonerde ist eine prompte Ueberhäutung erfolgt. Auf der Brust und am Rücken tritt spontane Heilung bei einer grossen Anzahl von Effloreszenzen ein. Jedoch ist dieselbe nur auf die kleinen und mittelgrossen, die Grösse eines Fünfpfennigstückes nicht überschreitenden Stellen beschränkt. Hier sieht man überall das blasse atrophische Centrum, von einem ganz leicht erhabenen dunkleren Saum begrenzt. An einzelnen finden sich noch Schüppchen, die ziemlich fest haften und zuweilen mit einem Hornkegel in die Follikelmündung hineinragen.

2./IV. Mit einer mässigen Temperatursteigerung ist auch wieder ein Schub von Erythema exsud. multif. aufgetreten, welches jedoch auf die Dorsalseite der Finger und Hände beschränkt bleibt. (Auftreten des Fiebers am 27./III. 38·4°; Auftreten des Erythems am Morgen des 28./III.) Auch an dem rechten Arm ist eine ziemlich starke Eiterung unter den noch festsitzenden Borken aufgetreten; in geringerem Grade am linken Ober- und Unterschenkel. Es wird auch hier Zinkpastenverband angelegt. Im Gesicht hat die Affection nur geringe Fortschritte zur Heilung aufzuweisen. Auf beiden Wangen sind die weissen Inseln ein wenig zahlreicher, resp. die schon bestanden habenden etwas grösser geworden. Indess besteht doch noch eine ziemlich intensive Infiltration, so namentlich an der Nase mit sehr starker Krustenbildung. Es werden hier seit dem 29./III. Dunstverbände mit 70%igem Alkohol gemacht, die aber heute, da die Wirkung eine sehr zweifelhafte ist, und Pat. starke Schmerzen verspürt, ausgesetzt und durch Umschläge mit essigsaurer Thonerde ersetzt werden. An den Lungen und am Herzen sind keine bemerkenswerthen Veränderungen aufgetreten. Die Schleimhautaffection ist noch auf die Hinterwand des Rachens und auf die Gaumenbögen beschränkt. Hier besteht

keine eigentliche Ulceration mehr, sondern es sind festanhaftende Auflagerungen auf leicht gerötheter und geschwollener Schleimhaut zu sehen. Das Allgemeinbefinden des Pat. leidet unter dem Fieber in keiner Weise.

7./IV. Das Fieber hatte am 3. d. M. mit 39·2° seinen Höhepunkt erreicht und ist dann gradatim gefallen. Die Farbe der Effloreszenzen ist noch dunkler, braunroth geworden, so besonders auf dem rechten Schulterblatt. Knötchen sind nicht zu sehen. Das Centrum ist blass, das Uebrige braun-roth, theilweise mit Schuppen bedeckt. Am rechten Unterschenkel wird mit 10%iger Pyrogallussalbe eingerieben. Am übrigen Körper wird jetzt überall essigsaure Thonerde applicirt. Bezüglich der Schleimhautaffection ist zu bemerken, dass sie z. Z. fast nur auf beide Tonsillen beschränkt ist, woselbst das Bild luetischer Plaques in den Vordergrund tritt. Kiefer- und Uvulaschleimhaut sind völlig frei. Allgemeinbefinden sehr gut. Thyreoidin ausgesetzt.

10./IV. Am rechten Unterschenkel sind sehr starke Reizerscheinungen aufgetreten. Die granulirenden Stellen weisen (nach Abstossung der Borke und Schuppen) überall eine Anzahl von kleinen Höhlen und Löchern auf, wie man sie bei Ausfall der lupösen Knötchen in Folge von Pyrogallusbehandlung beobachtet. An anderen Körperstellen ist deutliche Heilung eingetreten. Therapie: 2% Pyrogallsalbe auf den rechten Unterschenkel; sonst essigsaure Thonerde.

15./IV. Wegen starker Schmerzen wird der rechte Unterschenkel mit ¼%iger Pyrogallussalbe verbunden; am übrigen Körper wird die Behandlung mit essigs. Thonerde fortgesetzt. Die Gaumenaffection zeigt wenig Veränderung gegen letzten Befund. Allgemeinzustand gut.

Excision eines Geschwüres und Einimpfung eines Theiles desselben in die Bauchhöhle eines Meerschweinchens. Gleichzeitige Impfung eines anderen Meerschweines intraperitoneal mit dem unter den Borken der Nase hervorquellenden dicken Eiter.

18./IV. Gestern Abend Temperatursteigerung. Objectiv nichts Bemerkenswerthes nachweisbar, ausser dass im Gesicht eine etwas stärkere Krustenbildung aufgetreten ist. Subjectiv keinerlei Beschwerden. Appetit, Stuhlgang völlig normal. Am Gaumen ist die Ulceration unter leichter Narbenbildung verschwunden. Auf beiden Tonsillen sind grau-weissliche Plaques, welche den luetischen täuschend ähnlich sehen. Am rechten Unterschenkel ist noch ziemlich starke Reizung vorhanden. Verband mit 1%iger essigsaurer Thonerde.

23./IV. Das Fieber besteht fort. Keinerlei subjective Beschwerden. Auch objectiv lässt sich nichts Besonderes an den Organen neu nachweisen. Wegen der sehr starken Krustenbildung im Gesicht wird Verband mit Zinkpasta angelegt. Ebenso wird auch der behaarte Kopf, wo ein fortwährender schneller Ersatz der abgelösten übelriechenden graugelblichen Krusten erfolgt, mit Pasta Zinci verbunden. Gewichtsabnahme.

27./IV. Die Krusten im Gesicht und auf dem Kopf sind unter der Zinkpasta losgelöst und es tritt eine gut granulirende Wundfläche zu Tage. Aufschläge mit essigs. Thonerde. Die Effloreszenzen am übrigen Körper zeigen im Allgemeinen dasselbe Bild, wie vor ca. 14 Tagen. An den Extremitäten sind sie fast sämmtlich frei von Borken, zeigen nur vereinzelte kleinere Schüppchen, welche offenbar sich in die entsprechenden Follikelmündungen einsenken, und weisen eine deutliche, dem Lup. vulg. zukommende braun-rothe Färbung auf. Am Rücken ist die Farbe mehr in das Röthliche spielend. Speciell hier ist mehr das Bild des abheilenden Lupus erythem. mit dem atrophischen blassen Centrum und dem leicht erhabenen röthlichen Wall zu constatiren. Aus dem linken Oberschenkel wird Zwecks mikroskopischer Untersuchung ein kleines Hautstück excidirt. Das Fieber ist seit dem 24. d. M. gefallen. Rachenaffection ist dieselbe. Therapie dieselbe.

3./V. Die beiden Unterschenkel, an denen eine Reizung erfolgt ist, werden mit Zinkpasta verbunden. Im Uebrigen St. id. Untersuchung von Pulmones et Cor. ergibt denselben Befund wie früher.

7./V. Der linke Unterschenkel ist seit dem 3. d. M. mit 10% Pyrogallussalbe verbunden mit 10% Orthoformzusatz. Eine besondere Schmerzhaftigkeit ist nicht aufgetreten. Die einzelnen Herde sind in stark secernirende geschwürige Flächen umgewandelt, während dementsprechend die Farbe sich deutlich aufgehellt hat. Fernerhin Verband mit 3%iger Pyrogallolsalbe. Innerlich wird Creosot 0·2 2mal täglich gegeben.

13./V. Der linke Unterschenkel wird vom 8. d. M. ab mit Zinkpaste verbunden, um die starken Reizerscheinungen, welche sich über den ganzen Unterschenkel in Gestalt eines Eczems erstreckten, aufzuhalten. Reizung hat nachgelassen.

18./V. Am 15. d. M. war hohes Fieber (39·2°) zu gleicher Zeit mit einem leichten Erythem am Handrücken und den Streckseiten der Vorderarme aufgetreten. Das Fieber ist z. Z. verschwunden, das Erythem fast spurlos abgeheilt. Allgemeinbefinden gut. Untersuchung von Pulmones und Cor. zeigt denselben Befund wie früher. Die Farbe der Effloreszenzen ist, namentlich am Rücken und den Hüften braun-roth, Lupus vulgaris ähnlich, während an den übrigen Stellen mehr der Charakter des abheilenden Lupus eryth. hervortritt. Im Rachen sind keine besonderen Veränderungen gegen früher zu constatiren. Die Ulcerationen schreiten trotz fortgesetzter Behandlung (Chromsäure-Pinselungen, Gurgeln, Nasendouchen mit 1%iger Borlösung) bald bis zur Uvula und auf die Schleimhaut des Kiefers und harten Gaumens vor, bald beschränken sie sich nur auf die hintere Rachenwand. Therapie: Ober- und Unterschenkel mit Zinkpaste, Rücken mit essigs. Thonerde behandelt. Kreosot wie seither. Allgemeinbefinden verhältnissmässig gut. Gewichtszunahme.

25./V. Im Grossen und Ganzen Stat. id. Einige Effloreszenzen, die dem Lupus vulg. sehr ähnlich sehen, werden mit Perubalsam-Pflaster bedeckt (am linken Oberarm).

31./V. Die mit Perubalsam bedeckten Stellen zeigen keine wesentliche Beeinflussung nach irgend einer Richtung hin. Es werden noch mehrere andere auf dem Rücken in derselben Weise behandelt. Im Uebrigen Therapia eadem. Die objectiven Erscheinungen unverändert.

7./VI. Seit dem 5. d. M. ist wieder eine Temperatursteigerung aufgetreten, ohne irgend welche subjectiven Beschwerden und ohne dass die Untersuchung des ganzen Körpers irgend einen Anhalt dafür geben kann. Im Gesicht, sowie auch an einigen anderen Stellen, so am behaarten Kopf, sind wieder etwas stärkere krustöse Auflagerungen entstanden, die unter Zinkpaste sich prompt abstossen.

12./VI. Das Fieber ist seit dem 8. d. M. wieder gefallen und bleibt auf der gewöhnlichen Durchschnitts-Abendtemperatur 37·5—37·8 stehen. Veränderungen sind im Wesentlichen nicht zu constatiren. Perubalsampflaster wird ausgesetzt. Ein Herd auf der Stirn wird mit 25%igem Resorcinspiritus 2mal täglich gepinselt. Bezüglich der Effloreszenzen ist festzustellen, dass die meisten jetzt als abgeheilt zu betrachten sind. Nur auf beiden Seiten des Nasenrückens scheint der Process noch progredient zu sein. Allgemeinbefinden recht gut, trotzdem fortwährender Gewichtsverlust zu verzeichnen ist.

18./VI. Seit gestern Abend ist am rechten Arm, an der Aussenseite der Ulna eine deutliche Auftreibung zu fühlen, welche durchaus schmerzlos und hart ist (Periostitis). Eine ebensolche schmerzlose Knochenverdickung ist auch oberhalb der Handwurzel- und Metacarpalknochen zu constatiren, da auch im Rachen die ulcerösen Erscheinungen wieder ein den syphilitischen Plaques ähnliches Aussehen angenommen haben, so wird Jodkalium gegeben, von 3·0 pro die täglich, täglich um

3·0 steigend bis zu 12·0, und diese Dosis fortgesetzt. Die Behandlung des Körpers wird gänzlich ausgesetzt mit Ausnahme derStirn, wo noch mit 25%igem Resorcinspiritus getupft wird.

23./VI. Unter dem Jodkali (Pat. erhielt bis jetzt 48·0) ist eine deutliche Abnahme der periostitischen Erscheinungen zu constatiren(?).Die Temperatur ist soweit zurückgegangen, wie seit langer Zeit nicht mehr. Die Rachenerscheinungen heilen ebenfalls.

26./VI. Weitere Abnahme der periostitischen Geschwulst, namentlich an den Handrücken. Die Temperatur ist gleichmässig sehr niedrig. Allgemeinbefinden sehr gut. Gewichtszunahme. An den Effloreszenzen, sowie im Rachen keine nennenswerthen Veränderungen. Im Gesicht und auf der Brust sind zahlreiche Acnepusteln aufgetreten (Jodacne).

29./VI. Eine Veränderung der periostitischen Geschwulst ist nur an der Hand zu constatiren, woselbst eine geringe, aber messbare Geschwulstabnahme constatirt wird. Die Acne ist trotz der fortgesetzten Jodkalicur (seit dem 21. d. M. 12·0 pro die) nicht nur nicht fortgeschritten, sondern im Gegentheil fast verschwunden. Jodkali wird vorläufig ausgesetzt. Auf der Haut ist keine wesentliche Veränderung aufgetreten; wie bisher zeigen einige Effloreszenzen, namentlich auf dem Rücken, noch die braun-rothe Färbung des Lupus vulgaris, ohne dass sich mittels Glasspatels irgend ein Knötchen nachweisen lässt. Einige neue Effloreszenzen zeigen die Neigung, sich wieder mit stärkeren Borken zu bedecken; die letzteren verschwinden prompt unter Zinkpaste oder Zinkpflaster. Im Rachen ist Status idem (nur noch geringe Andeutung von Ulcerationen).

4./VII. Von heute ab wird abermals Jodkali gegeben in Verbindung mit Hydrarg. salicyl.-Injectionen (0·1 pro die). Der von Herrn Dr. Spielhagen eingelaufene Bericht stellt fest, dass bereits im September vorigen Jahres unter combinirter antiluetischer Behandlung deutliche Heilerfolge erzielt wurden. Eine Untersuchung des Cor. und der Pulmones ergibt denselben Befund wie früher. Die Therapie beschränkt sich äusserlich auf Einpinseln des Gesichtes mit 25%igem Resorcinspiritus.

10./VII. Am 6. d. M. eine Temperatursteigerung, welche zugleich mit einer sehr starken Schmerzhaftigkeit an der Injectionsstelle des Hg. auftritt. Subjective Beschwerden fehlen sonst völlig; auch ist objectiv nichts Bemerkenswerthes nachzuweisen. Bezüglich des Status ist nur hervorzuheben, dass die sehr deutliche Dämpfung über der linken Lungenspitze sich etwas aufgehellt zu haben scheint. Auch im Rachen ist ein entschiedener Fortschritt der Abheilung festzustellen. Die periostitischen Schwellungen sind noch unverändert. Zweite Injection von Hg. salicyl. 0·1; Jodkali wird nur bis 4·0 pro die gegeben und gut vertragen. (Keine Acne etc.)

15./VII. An der linken Lungenspitze ist die Besserung nunmehr unzweifelhaft. Der Schall ist nicht mehr so kurz und gedämpft wie früher; die Schalldifferenzen zwischen Ober- und Unterlappen nicht mehr so ausgesprochen. Anstatt des unbestimmten Inspiriums ist jetzt vesiculäres, allerdings etwas rauhes Inspirium und noch verlängertes Exspirium vorhanden. Keine Spur von Rasselgeräuschen. Im Rachen ist keine Ulceration mehr zu sehen; die Schleimhaut ist etwas hypertrophirt und hyperämisch. Schlingbeschwerden bestehen nicht mehr. Am rechten Arm ist eine geringe Abschwellung der beiden Knochenauftreibungen wahrzunehmen. Das Gewicht schwankt in auffallender Weise. Ganz besonders bemerkenswerth ist, dass die Jodkaligaben auf das Körpergewicht und die Temperatur einen durchaus günstigen Einfluss ausüben. Dritte Hg-Injection am 14./VII.

20./VII. Seit dem 17. d. M. sind im Rachen, und zwar an der rechten Tonsille und deren nächster Umgebung einige circumscripte, weissliche Flecke von Linsengrösse mit leicht geröthetem Rande aufgetreten. Ulce-

rationen sind nirgendwo zu constatiren. Die heutige Messung der Knochenauftreibung ergibt für die an der Ulna eine Abnahme von mindestens 1 Cm., an der Hand von ca. $^1/_4$ Cm. Die Effloreszenzen auf der Haut zeigen sich unverändert. (Letzter Status vom 29./VI.) Die äusserliche Therapie besteht noch immer in der Einreibung der Haut des Gesichts mit 25% Resorcinspiritus.

26./VII. Die Effloreszenzen am Körper sind unverändert; hinsichtlich der Farbe ist höchstens eine geringe Abblassung gegen früher zu constatiren. Eine etwas auffällige Erscheinung ist die, dass auf einem Theil der ausgeheilten Effloreszenzen auf dem Kopfe wieder Haare zum Vorschein gekommen sind. Im Rachen sind wieder mehrere einzelne umschriebene Ulcerationen mit gelbem Belag aufgetreten. VI. Injection von Hg salicyl. 0·1. Die Schmerzhaftigkeit der Injectionen hat beträchtlich nachgelassen.

2./VIII. Am 28. und 29. v. M. sind heftige Diarrhöen, verbunden mit Leibschmerzen und Uebelkeit, auch geringer Temperatursteigerung aufgetreten, welche unter Gaben von Opium und Tannalbin (3mal täglich eine Messerspitze) ziemlich schnell verschwanden. Dagegen bestehen heute sehr heftige Schmerzen an den Zähnen und Kiefern. Objectiv ist eine mässig starke Schwellung des Zahnfleisches und mässige Salivation nachzuweisen. Die Zähne selbst sind in ziemlich schlechtem Zustand. Das Körpergewicht war um 8 Pfd. gefallen, ist aber zur Zeit wieder in langsamer Zunahme begriffen. Im Rachen sind einige Veränderungen insofern aufgetreten, als die linke Tonsille ziemlich stark geschwollen ist, und sowohl auf ihr als der hinteren Rachenwand einzelne kleinere Ulcerationen aufgetreten sind. Im Uebrigen Status idem.

7./VIII. Trotz des Weiterbestehens der Zahnfleischschmerzen und der Rachenaffection ist das Allgemeinbefinden bedeutend gebessert. Gewichtszunahme innerhalb 5 Tagen 4 Pfd. Eine wesentliche Veränderung ist nirgendwo festzustellen. Therapie: Pinselung des Rachens und des Zahnfleisches mit 5%iger Chromsäure.

12./VIII. Nach Extraction einiger Zähne lassen die Schmerzen nach; die Schmerzhaftigkeit besteht jedoch weiter. Der Status ist folgender: Die Effloreszenzen auf der Haut sind als abgeheilt zu betrachten; nur an einigen wenigen Stellen ist wieder Neigung zur Krustenbildung zu constatiren. Auf dem Kopfe sind auf einigen früher kahlen Stellen wieder Haare gewachsen. Im Gesicht ist eine völlige Heilung erzielt worden. Dagegen sind im Rachen und auf den Tonsillen wieder stärkere Ulcerationen aufgetreten. Die linke Lunge zeigt ausser einer ganz minimalen Dämpfung an der Spitze und etwas abgeschwächtem Athmen keine Abnormität mehr. Die Knochenaffection des rechten Armes ist unverändert. Nach Aussage des Pat. soll sie in dieser Weise schon lange bestehen. Pat. hatte 6 Injectionen von je 0·1 Hydrarg. salicyl. und täglich 4·0 Jodkalium. Pat. wird gegen ärztlichen Rath entlassen; gebessert.

Der vorstehende Fall weist eine Reihe von Eigenthümlichkeiten auf, die seine genauere Besprechung verlangen. Dieselben bestehen:

1. In der Hautaffection selbst, und zwar:

a) seiner universellen Ausdehnung;

b) der Form (discoides), runde Schilder mit Schuppen, oberflächlich abheilend;

c) der Farbe. Dieselbe war anfänglich roth bis blauroth, ist aber später unter unseren Augen immer dunkler bis braunroth geworden, um allmälig der ersten Farbennuance, jedoch etwas blässer als dieselbe, sich wieder zu nähern. Im Centrum sind oberflächliche,

deprimirte weisse Narben zu sehen, besonders an den Plaques, die sich von Schüppchen und Borken gereinigt haben. Knötchen fehlen vollständig. (Siehe noch unter Nr. 6 dieser Besprechung.)

2. Der Lungenaffection. Sie ist neben Nr. 9 die einzige Complication, die vielleicht etwas für Lues spricht, da sie vorher nachweisbar war, dagegen nach der Cur physikalisch nicht mehr so deutlich constatirt werden konnte. (Siehe Schlussbefund.) Auch liess eine ca. 20mal angestellte genaue mikroskopische Untersuchung des Sputums auf Tuberkelbacillen niemals solche zur Beobachtung kommen. Anders mit der 3. Eigenthümlichkeit des Falles.

3. Das Fieber, das ebenso prompt auf Jodkaligaben herunterging, wie andrerseits das Körpergewicht in dieser Zeit stieg. Später allerdings blieb beides unbeeinflusst von Jodkali, so dass die anfänglichen Beeinflussungen wohl nicht mehr im Sinne der Lues aufgefasst werden können.

4. Ein intercurrentes Erythema exsudativ. multiforme. Dasselbe ist hier, wie auch im Fall V. (1. F. 6) das purpuraartige Exanthem, zunächst als eine zufällige Complication zu betrachten. Jedenfalls ist genaueres über diesen Punkt z. Z. nicht bekannt, und also auch die Möglichkeit eines Zusammenhanges nicht absolut zu verneinen.

Man vergleiche auch den Fall Du Castel's hier. (I. C. 26.)

5. Eine secundäre Eiterung der Efflorescenzen unter den Borken. Sehr eigenthümlich war die Rupia (bei der acuten Form schon öfters beobachtet), die aber ausser bei Syphilis auch bei anderen Krankheiten gefunden wurde, so von Jadassohn bei Psoriasis, wie auch von K. Herxheimer bei derselben Erkrankung. Complicirter wäre die Erklärung der Eiterung; aber sie findet ihre Erklärung durch die Heranziehung der acuten Fälle, sowie dadurch, dass Pat. öfters die Borken selbst entfernte und auf diese Weise eine secundäre Infection durch Eitererreger sehr leicht denkbar ist. Die Untersuchung dieses eitrigen Secretes unter den Borken auf Tuberkelbacillen ergab ein negatives Resultat. Es fanden sich auch keine sonstigen Bakterien, sondern nur Eiterkörperchen. Man vergleiche auch hier den Fall von Danlos (I. C. 80), sowie den von Du Castel (I. C. 81).

6. Ist auffallend die Affection auf Mund- und Rachenschleimhaut, mit adhärenten, fibrinartigen Massen bedeckt, die bald abheilt, bald exacerbirt. Dieselbe hat zeitweilig mit tertiär-luetischen Schleimhautulcerationen die grösste Aehnlichkeit. Ihre Erklärung ist nicht leicht. Trotz der combinirten antiluetischen Cur, unter der anfänglich die Sache abheilte (wie sie freilich auch schon früher ohne specifische Behandlung Zeiten bedeutender Besserung aufwies), sind neuerdings wieder frische Ulcerationen auf Tonsillen und hinterer Rachenwand aufgetreten. Diese Ulcerationen sind also, trotzdem sie prima vista klinisch nicht differencirt werden konnten, aus dem weiteren Verlaufe als den Hautefflorescenzen analog aufzufassen. Sie haben nämlich ein von der Behandlung unabhängiges, ephemeres Dasein, und die centrale Ulceration entspricht der folliculären Borke der Haut. Speciell spricht der Mangel jeglicher

Retractionserscheinungen gegen Lues III. Die Zusammengehörigkeit mit der Hautaffection wird besonders auch im Hinblick auf folgende Fälle wahrscheinlich:

a) den Fall von K. Herxheimer. (II. E. 5.) Kind mit Lupus erythematosus, das am harten Gaumen Ulcerationen zeigte mit ausgesprochenem Zerfall und umgebender Röthe;

b) den Fall Kaposi's (131). 25jähriger Patient mit Lupus erythematosus der Gesichtshaut und der Wangenschleimhaut von 8monatlicher Dauer. In der Glabellagegend am Nasenrücken, den Nasenflügeln, den beiden Wangen halbe bis guldenstückgrosse und grössere, lebhaft geröthete, ziemlich scharf begrenzte, charakteristische Plaques. Die Schleimhaut der Lippe roth-bräunlich verfärbt, diffus verdickt, von feinen, festhaftenden Schuppen und kleinen zarten Narben besetzt. An der rechten Wangenschleimhaut in der Gegend der Molarzähne 2kreuzergrosse, lebhaft roth gefärbte, von einem schmalen, verdickten Epithelsaum umgebene, im Centrum zart narbig ausgeheilte Plaques;

c) 2 Fälle von Lassar (134): α) Fall mit Lupus erythematosus der Schleimhaut des Gaumens, β) Fall mit Halsaffection und Verdacht auf Lues. Erst spätere Efflorescenzen am Körper sicherten die Diagnose.

Es sind sicher noch mehr Fälle von Befallensein der Mund-, resp. Rachenschleimhaut in der Literatur aufzufinden, so z. B. noch der weitere Fall von Kaposi (137), disseminatus und discoides mit Betheiligung der Mundschleimhaut; ferner der Fall von Lustgarten (I. C. 11), sowie der von Du Castel vielleicht (I. C. 81). Jedoch habe ich nirgends einen Zerfall der Affection beschrieben gefunden, und stehen deshalb der obige Fall von K. Herxheimer und unser jetzt beschriebener Fall J. in dieser Hinsicht, wie es scheint, einzig da.

Ist auf diese Weise die Diagnose Lues für die Rachenaffection als durchaus unwahrscheinlich zu betrachten, so ist andererseits die Hautaffection über jeden diesbezüglichen Verdacht völlig erhaben. Sowohl Jodkali als Quecksilber haben nie den geringsten Einfluss auf die Efflorescenzen der Haut ausgeübt. Die Affection ist ferner wegen der folliculären Krustchen, wegen des Verlaufs und der endlichen Abheilung in oberflächliche Atrophien trotz der Farbenveränderung unzweifelhaft als echter Lupus erythematosus aufzufassen. Niemals zeigten sich im Verlauf, wie schon erwähnt, Knötchen, noch auch blieb die geringste Röthe bei Diaphanoskopie zurück. Wir halten an der Diagnose auch fest im Hinblick auf den Fall R. (I. E. 7), bei dem die discoide Form auch über den ganzen Körper disseminirt war.

Während der Fall J. die discoide Form in universeller Ausdehnung über den ganzen Körper beibehält, so dass die einzelnen Efflorescenzen nirgends oder höchst selten confluiren, zeigt der Fall H. (I. F. 5) den allmäligen Uebergang der discoiden Form zur Flächenform des

Lupus erythematosus, wozu als weitere Besonderheiten noch die eigenartige Pigmentbildung und das Auftreten erysipelatoider Schwellungen kommen. Eine Mittelstellung zwischen den beiden Fällen J. und H. nimmt ein Fall ein, den Herr Dr. Müller-Mainz in das städtische Krankenhaus zu Frankfurt a. M. einwies. Pat. ist Koch in Stuttgart. Er zeigte im Gesicht und auf der Brust ganze Flächen von Lupus erythematosus, mit folliculären Krustchen bedeckt, während an den Extremitäten die discoide Form bestehen bleibt.

7. An der rechten Ulna und dem dritten Mittelhandknochen rechts eine periostitische Auftreibung. Dieselbe besteht, wie spätere Nachforschungen ergaben, seit der Jugend und ist wahrscheinlich traumatischen Ursprungs. Auch sind die unter der specifischen Behandlung wahrgenommenen Massunterschiede an den betr. Stellen so gering (¼—1 Cm.) und das Messverfahren so unsicher, dass man ihre luetische Natur darauf nicht stützen kann. Im Grossen und Ganzen sind sie unverändert geblieben.

8. Auf der rechten Gesichtsseite sind zu mehreren Malen mässige ödematöse Schwellungen, an denen auch das linke untere Augenlid participirte, aufgetreten, die vielleicht als Pseudoerysipele aufzufassen sind. Sie verschwanden jedesmal spurlos im Verlauf von 2—3 Tagen. Zahnschmerzen wurden in dieser Zeit nicht geklagt, so dass ein Verdacht auf Parulis nicht vorliegt.

9. Der Ersatz der Haare auf einigen wenigen Stellen des Kopfes, wo vorher Plaques bestanden, könnte ebenfalls für die Diagnose der Lues verwerthet werden. Jedoch ist es nicht undenkbar, dass auf oberflächlichen Plaques, wo die Zerstörung der Haarwurzeln keine vollständige wäre, von den restirenden Haarpapillen ein theilweiser Haarwuchs wieder erscheinen könnte.

10. Der mikroskopische Befund:

Färbungen wurden vorgenommen mit van Gieson-Lösung, polychromem Methylenblau, Hämatoxylin-Eosin, Cresylechtviolett, Wasserblau-Saffranin, Orcein, Lithiumcarmin-Orcein und Orcein-Saffranin.

Präparate von den allerersten Stadien des Processes fehlen leider, da Pat. während dieser Stadien der Erkrankung noch nicht in unserer Beobachtung war.

Das erste Präparat (nach etwa ½jährigem Bestehen der Krankheit entnommen) zeigt eine beträchtliche Infiltration um die Talgdrüsen. Die Zellstructur der letzteren ist aber fast überall intact geblieben. Entsprechend den Follikelmündungen sieht man an vielen Stellen Einsenkungen der Epidermis mit einem pilzförmig aufsitzenden Hornkegel, welcher theils aus verhornten Epidermisschuppen und degenerirten Epidermiszellen, theils aus Talgdrüsensecret besteht. Dieser Hornkegel ist stellenweise ausgefallen, bes. in der Gegend der stärksten Infiltrationen, und an seiner Stelle bleibt ein seichter Defect, der manchmal jedoch auch tiefer greifend ist und den Eindruck eines Geschwürsgrundes macht, das mit Gewebstrümmern bedeckt ist. Die Epidermis ist an diesen Stellen

meistens bis auf ein schmales Streifchen usurirt, oder es liegt sogar schon das nackte Corium zu Tage. Die Lymphspalten des Corium sind kolossal erweitert und mit Leucocyten, stellenweise auch mit massenhaften rothen Blutkörperchen angefüllt. Die kolossale Succulenz der Lymphräume geht schon daraus hervor, dass trotz vorsichtigsten Einlegens der excidirten Stücke dieselben sich in Alkohol so sehr durch Wasserentziehung krümmten, dass das geschrumpfte Corium an die Concavität des Schnittes zu liegen kam und von der Epidermis zu fast $^3/_4$ des Umfanges kreisförmig umschlossen wurde.

Die Blutgefässe zeigen in diesen Schnitten eine grössere oder geringere Erweiterung des Lumens. Sie sind grossentheils mit rothen Blutkörperchen dicht gefüllt. Hie und da sieht man schon beginnende Wandverdickungen. Die längs der Gefässe angeordneten Infiltrate (ebenso die um die Talgdrüsen und die geringeren um die Knäueldrüsen) sind nicht scharf nach aussen abgegrenzt, sondern verlieren sich allmälig in der normalen Gewebsstructur der Umgebung. Die Papillen, in deren Bereich die Infiltration überhaupt am stärksten ist, sind stellenweise ganz verdeckt, ihre Grenzen gegen die Epidermis verwischt.

Die Infiltrationen bestehen hauptsächlich aus mononucleären Leucocyten und aus vereinzelten epitheloiden Zellen. Mastzellen finden sich in mässiger Anzahl unter der Epidermis, meist ohne Andeutung von Kernen. Ausläufer und Trümmer von Mastzellen sind ebenfalls ziemlich häufig anzutreffen. Unna'sche Plasmazellen finden sich in geringer Menge namentlich am Rande des Infiltrates.

Die ganze Epidermis ist abgeflacht. An den Follikelmündungen, sowohl auf Längs- wie Querschnitten starke Anhäufung von Keratohyalin. Im Bereich des Stratum mucosum trifft man zahlreiche Leucocyten. Mitosen sind hier selten. Die Zwischenräume zwischen den Stacheln dieser Schicht erscheinen an vielen Stellen wie gebläht, so dass benachbarte Stacheln nicht mehr parallel verlaufen, sondern einen etwa tonnenförmigen, stellenweise elliptischen oder gar kreisrunden Raum umschliessen. An anderen Stellen sind durch Zerstörung der Stacheln förmliche Löcher in der Stachelschicht. Hier hat es den Anschein, als ob die anstossenden Zellen selbst nicht mehr intact seien, indem sie weniger Farbe angenommen haben, ihr Protoplasma krümlicher, ihre Umrandung weniger scharf und ihre Kerne viel undeutlicher, zum Theil fast unkenntlich erscheinen. Wir hielten sie anfänglich für Kunstproducte, bis ihr häufigeres Vorkommen und ihr eigenthümliches tinctorielles Verhalten uns anders belehrte.

Der auffallendste Befund aber ist eine ziemliche Anzahl von Langhans'schen Riesenzellen in den dichtesten Infiltrationsherden, selbst bis nahe an die Epidermis heran. Diese Riesenzellen zeigen theils die völlig ausgebildete Anordnung von einer Reihe wandständiger Kerne mit dem von ihnen umschlossenen necrotischen Centrum, theils sind die verschiedensten Entwicklungsstadien der Riesenzellen in den ersten

Versuchen zur Bildung eines aus Kernen bestehenden Kreisbogens mit kaum merklicher Necrose auf dessen concaver Seite zu finden.

In den späteren Präparaten (etwa ¼ Jahr später als die vorigen entnommen) sind die Talgdrüsen degenerirt und mit einer festen Bindegewebshülle in mehrfachen Zügen umschlossen. Die Drüsenzellen haben grösstentheils die charakteristische Wabenstructur eingebüsst, ihre Kerne sind degenerirt. Am Rande, wo die Zellen der Bindegewebsumhüllung anliegen, sind dieselben stark platt gedrückt, nach dem Drüseninnern zu theilweise ganz formlos, ohne jede Spur von Umgrenzung. Es finden sich reichliche Leukocyten in der Bindegewebshülle und spärliche innerhalb des Drüsengewebes selbst.

Das Parenchym der Knäueldrüsen dagegen ist intact geblieben, obwohl dieselben auch öfters von verdickten Bindegewebshüllen umschlossen sind.

Die elastischen Fasern sind in den Infiltrationsherden augenscheinlich vermindert, die baumartigen Verzweigungen in den Papillen sind auf wenige, dicke, isolirte Stränge reducirt. Das feinere Netzwerk fehlt völlig.

Die Blutgefässe sind grösstentheils colossal verdickt, besonders die Intima ist stellenweise enorm gewuchert. Dies geht selbst bis zum fast völligen Verschluss des Gefässlumens. Hie und da sieht man noch rothe Blutkörperchen von verschiedenen Formen in dem spärlichen Lumen eingekeilt. Ausserdem hat man den Eindruck, als ob die Gefässlumina auch durch den Druck des umgebenden Infiltrates mechanisch zusammengepresst oder verzogen seien. Riesenzellen waren hier nur sehr spärlich mehr zu finden.

Die Follikeldurchschnitte zeigen auffallend häufig 2 Haarquer- oder Längsschnitte, dicht aneinander gelagert, vielleicht als Folge einer Reizung oder letzten Kraftanstrengung der Haarpapille.

Sowohl aus dem ersten als auch dem später excidirten Stück wurden eine grössere Anzahl (je 25—30 Stück) von Schnitten auf Tuberkelbacillen theils nach Ehrlich, theils nach Ziehl-Neelsen gefärbt, jedoch mit negativem Erfolg. Auch von dem eitrigen Secret unter den Borken der Nase wurde eine Serie von Präparaten untersucht; jedoch fanden sich weder Tuberkelbacillen noch auch sonstige Bakterien, nur reichliche Eiterkörperchen.

Was Thierimpfungen anbelangt, so wurden geimpft am 18./IV. 1899:

1. ein Meerschweinchen mit dem Inhalt einer Eiterpustel an der Nase;

2. ein anderes Meerschweinchen mit dem unmittelbar vorher entnommenen Stückchen aus einer ziemlich frischen Efflorescenz des Oberschenkels.

In beiden Fällen wurde das Versuchsobject in die Bauchhöhle gebracht und diese legeartis wieder geschlossen.

Die Thierchen sind bis heute sehr munter, haben guten Appetit etc. und gedeihen prächtig. Ihr Fell ist von schönstem Glanze. Sie sind also anscheinend bis jetzt von Tuberculose nicht befallen. Da von einer Seite die Forderung gestellt wurde, die Versuchsthiere möglichst lang am Leben zu lassen, da die Impftuberculose sich nur sehr langsam entwickeln könne, so werde ich die Section der Thiere noch eine Zeit lang aufschieben, um auch nach dieser Seite einwandfrei zu verfahren. Den Bericht über diese Sectionen werde ich dann bei späterer Gelegenheit nachholen.[1])

II. Fälle, wo keine Zeichen von Tuberculose oder Scrophulose notificirt wurden.

A. 6 Fälle von C. Boeck (2) von Lupus eryth. discoides.

1. Hanna A., 59 Jahre, Pars capillata, seit 3 Jahren. Hat, wie es scheint, nie an manifesten tuberculösen Symptomen gelitten. Auch keine tuberculösen Anverwandten.

2. Frau R., 44 Jahre, beinahe das ganze Gesicht, seit 2 Jahren. Langwieriges, sehr verbreitetes impetiginöses Eczem im Alter von 15 J. Aber kein deutliches tuberculöses Symptom.

3. Theodora M., 11 Jahre, das Gesicht. Keine deutlichen scrophulo-tuberculösen Symptome. Sieht jedoch blass und lymphatisch aus.

4. Emma N., 26 Jahre, das Gesicht. Selbst keine tuberculösen Symptome. Eine Tante ist an Lungenschwindsucht gestorben.

5. Frau E., 46 Jahre, beinahe das ganze Gesicht und auch den Pars capillata, seit 18 Jahren. Keine deutlichen scrophulo-tuberculösen Symptome. Sieht jedoch sehr schwach aus. Auch ihre ganze Familie soll gesund sein.

6. Frau As . . ., 54 Jahre, Apex nasic und Pars capillata. Keine deutlichen tuberculösen Symptome, doch im Ganzen sehr schwach.

B. Fälle aus der übrigen Literatur.

1. Petrini (9). Fall von Lupus eryth. Tuberkelbacillen und Riesenzellen weder in der Haut noch in den Schleimhäuten nachzuweisen. In der Lunge ausgedehnte Anthracosis, ferner Congestionen fast sämmtlicher Viscerolorgane. Der Lupus eryth. war fast universell. Pat. starb an einer Complication, indem sich plötzlich am ganzen Körper eine pemphigusartige Eruption zeigte, die P. als Folge der damals herrschenden Influenza ansieht. Er fand im Blute und in den Blasen den beschriebenen Influenzabacillus. (Färbung: Pfeiffer und Canon.)

2. Morison (17). 22 Jahre alte Kaufmannstochter, mittelgross, gut entwickelt, gut genährt, Knochenbau kräftig, Musculatur entsprechend. Lymphdrüsen nicht geschwollen. Percussion und Auscultation des Herzens ergibt nichts Abnormes, Milz und Leber nicht vergrössert, Genitale jungfräulich, im Harn kein Albumen.

3. Koch (18). 18jährige Frau. Localisation: Gesicht (Schmetterlingsform), Handrücken, unteres Drittel der Unterarme, Dorsalfläche der Finger. Fieber. Diagnose: Lupus eryth. disseminat. acut. Spätere Ausbreitung des Processes auf Kinn, Fussrücken, linke Mamma, beide Hand-

[1]) Das Meerschweinchen Nr. 2 wurde am 28./10. 99 todt in seinem Stalle aufgefunden. Verschiedene Anzeigen lassen auf gewaltsamen Tod schliessen. Die Section ergab durchaus nichts Tuberculoseverdächtiges.

teller, harten Gaumen, Rachen, Larynx, wo sich zahlreiche linsen- bis fünfpfennigstückgrosse Efflorescenzen zeigten, welche theils als livide Erosionen, theils als mit schmierigem, grau-weissem Belag bedeckte, oberflächliche Substanzverluste imponirten. Persistirendes Erysipel im Gesicht. Reichliche, schmierige Krusten auf den Handrücken. Epithelmaceration durch die intensive Trans- und Exsudation. Successive Zerstörung des Coriums nach Blosslegung des Papillarkörpers. Auf dem linken Fussrücken und der Dorsalfläche der ersten Fingerphalangen schliessliches Zutagetreten der Fascie und der Musculatur. Stinkender Ausfluss aus der Scheide. Die Drüsen schwollen zu grösseren schmerzhaften Packeten besonders am Hals. Knochen- und Gelenkschmerzen besonders an den Fingern. Decubitus am Ellbogen, Bronchopneumonie, Exitus unter den Erscheinungen einer in acutester Weise verlaufenden schweren Infectionskrankheit, nach sechswöchentlicher Dauer der Hautaffection.

Sectionsbericht: Dermatitis papulo-ulcerosa. Zahlreiche Ulcerationen in Pharynx, Larynx, Trachea und Vagina. Frische Bronchepneumonie, frischer Milztumor, zahlreiche kleine Verfettungen und Trübungen im Parenchym der Nieren, der Leber und des Herzfleisches. Nirgends eine Spur von Tuberculose.

In der Discussion des Falles in der Berliner dermatol. Vereinigung bemerkte Joseph (9), dass er den Fall für ein nicht gewöhnlich verlaufendes Erythem. exsudat. multiforme ansehe. Aehnliche Fälle seien auch von Hebra und Bärensprung in ihrem Atlas abgebildet. Koch meint, die Neigung zu Ulcerationen sei beim Erythem. exsudativ doch nur oberflächlich und die Neigung zur Restitutio ad integrum vorherrschend. Hier aber seien Fascie und Muskeln blossgelegt worden.

Bei einer späteren Besprechung ebendaselbst (11./II. 1896) demonstrirt Koch die mikroskopischen Präparate des Falles. In der Acme: Starke Infiltration um die grossen Cutisgefässe; die oberflächlichen Gefässe obliterirt. An einzelnen Stellen erstreckt sich die Infiltration auch in die Tiefe. Die Follikel imponiren als starke Comedonen. Längs der Ausführungsgänge der Schweissdrüsen ist ebenfalls eine Infiltration sichtbar, die Tubuli sind aber meist frei. In Folge dessen starke seröse Transsudation. Zuletzt sind die Bindegewebsfibrillen verschmälert, die Kerne geschrumpft und eitrig, das Epithel abgestossen (Atrophie der Cutis).

Blaschko hält den Befund für nicht gegen Erythem. multiforme sprechend. Narbige Atrophie konnte er nicht entdecken.

Joseph glaubt, es handle sich um Eryth. exsud. multiforme.

Lassar macht darauf aufmerksam, dass die Talgdrüsen bei Lupus erythem. eine mehr passive als active Rolle spielen. Die Schätzung der Erweiterung und Hypertrophie der Talgdrüsen beruhe leicht auf Irrthum.

Neisser hatte den Eindruck bei Besichtigung der Präparate, dass es sich um einen lymphangitischen Process handle, da vor Allem das Bild des Oedems deutlich hervortritt. Es bestehe keine zellige Infiltration, sondern wesentlich eine seröse Exsudation und Sprengung der Gewebszwischenräume. Jedenfalls habe man nicht den Eindruck, als ob eine Neubildung vorliege, die nachher zu einer narbigen Atrophie führen könne.

An den Untersuchungen Koch's ist, abgesehen von obigen Einwendungen gegen die Diagnose Lupus eryth., noch das Fehlen einer genauen Untersuchung der Drüsen auf Tuberculose sowohl mikroskopisch als durch Inoculation und eventuelle Culturen auszusetzen, sowie die Unterlassung der Prüfung auf etwaige Tuberculinreaction. Erst mit der Erfüllung dieser noch fehlenden Punkte wäre der Fall in der Frage der Tuberculose ein einwandfreier.

4. M. Meneau (24). 4 Fälle von Lupus eryth. der Kopfhaut. Davon Fall 3 keine Tuberc. (41jähr. Mann). Fall 4., 47jähriger Mann, nichts anamnestisch zu bemerken, besonders keine Tuberc.

5. Brocq (28). Es ist unmöglich, das geringste Symptom von Tuberculose bei dem Pat. oder seinen Angehörigen zu entdecken. Pat. sagt, dass die Krankheit sich durch Nervenaufregung entwickelt habe („banalité").

6. Miethke (36). Näherin, 29 Jahre. Mutter lebt und ist gesund. Desgleichen 4 Schwestern. Vater vor 5 Jahren an Magenkrebs gestorben. Keine Angehörigen der Familie mit demselben oder einem ähnlichen Leiden behaftet.

Als 1jähriges Kind Ausschlag vom Ohr aus über Kopf und Gesicht (nach Anlegung der ersten Ohrringe), bestand ¼ Jahr, durch Streupulver geheilt. Im 9. Lebensjahre Masern, 1871 die Pocken. Menses mit 15 J., anfangs reichlich, später spärlicher, stets 1 Woche lang. Lupus erythem. „nach einem Tanzkränzchen", seit dem 12 Jahre. Seit 3 Jahren ähnlicher Ausschlag am Nabel, seit 2 Jahren an den Genitalien.

7. Blaschko (44). Fall von Lupus eryth. Epileptiker, der voriges Jahr nach Bromgebrauch ein Exanthem auf Stirn, Nase, Wange und Ohren bekam, das einem Lupus eryth. dissem. ähnlich war. Dasselbe verschwand spontan in einigen Wochen, ohne Spuren zu hinterlassen. Da erst 6 Wochen nach Aussetzen des Brom das jetzige Exanthem auftrat, so glaubt B. nicht, dass dasselbe jetzt durch Brom hervorgerufen sei.

Joseph hält es für Bromexanthem, da Lupus erythem. dissem. in acuten Schüben mit Fieber erscheinen. Der Umstand, dass der Kranke schon einmal von der Affection befallen war und von derselben keine Narben zurückbehalten hat, spreche ebenfalls für Bromexanthem.

Saalfeld bemerkt, dass es Uebergangsformen gibt zwischen den Erythemen mit häufigen Recidiven und dem Lupus eryth.

Blaschko berichtet, dass Tuberculose bei dem Patienten und auch in seiner Familie nicht nachzuweisen sei. Er glaubt, dass es keine reine Bromacne sei, sondern Lupus erythematosus, auf den der Bromgebrauch in irgend einer Weise eingewirkt habe.

8. G. Melle (47). Von einem Falle von Lupus eryth. werden drei Meerschweinchen und einem Kaninchen Hautpartikel mit Efflorescenzen eingeimpft, aber keine Tuberculose hervorgerufen. Ebenso blieben Culturen, die mit Hautfragmenten beschickt wurden, steril.

9. Schwimmer (51), ebenso Lassar, Behrend, Arning haben keine locale Reaction auf Koch'sche Einspritzungen bei Lupus erythem. gesehen.

10. Petrini (55), der eine beträchtliche Anzahl von Lupus eryth.-Kranken in Behandlung gehabt hat, konnte sich von der tuberculösen Natur der Affection nicht überzeugen.

11. Haslund (61). 1 Fall von Lupus eryth. mit Tuberculin behandelt, zeigte keine typische Reaction, nur Intoxicationserscheinungen.

12. Immerwahr (68). Lupus eryth. des Gesichts. Anamnestisch ergibt sich nichts für Tuberculose.

13. Leloir (1) hat in 6 Fällen Stückchen von Lupus eryth., die er den Lebenden entnommen hatte, unter günstigen Versuchsbedingungen in die Bauchhöhle von Meerschweinchen und die vordere Augenkammer von Kaninchen eingeimpft. In keinem Fall hat er das geringste Zeichen von Tuberculisation des Versuchsthieres gesehen. Von einem 7. Falle berichtet Leloir also: „Auf diesen Fall hat man sich gestützt, um die Analogie zu beweisen, die zwischen Lupus vulgaris und eryth. bestehe. Ein Meerschweinchen wurde geimpft mit einem Stückchen Haut aus dem Lupus eryth. des Gesichts einer Frau. Es ist jedoch hier zu erwähnen, dass es sich gar nicht um einen reinen Lupus eryth. handelte, sondern, dass sich hie und da kleine Tuberkelknötchen fanden. Und ein solches Knötchen war zur Impfung verwendet worden. Das Thier magerte eine Zeit lang ab und starb spontan 2 Monate nach der Impfung. Die Section

zeigte allgemeine Miliartuberculose. Die Knötchen enthielten Tuberkelbacillen. Leider wurde damit nicht weiter geimpft."

14. Vidal (84). Fall von Lupus eryth. der Kopfhaut und Wangenschleimhaut. 59jährige Dame, ohne hereditäre Belastung, nicht krank gewesen. Vor 6 Jahren linksseitige Hemiplegie.

15. Frèche (87). In der Mehrzahl seiner Fälle hat der Autor keine Spur von Tuberculose gefunden, wenigstens nicht mehr als üblich.

16. Whitehouse (129). Frau von 52 Jahren, immer gesund gewesen. In der Familie kein Tuberculoseverdacht. Lupus eryth. begann vor 3 Jahren mit Plaques auf dem Kopf. Sie hatte sich in dieser Zeit wegen einer Erkältung Capsicumpflaster auf Brust und Rücken gelegt. An den durch das Pflaster gereizten Stellen erschienen sehr bald ebenfalls Plaques von Lupus eryth., die seit 2 Jahren bald kamen, bald verschwanden. Seit dieser Zeit sind auch mehrere Plaques an der Nase, den Ohren, den seitlichen Halsseiten, den Händen, den Vorderarmen und dem linken Knie aufgetreten. Eine grosse Anzahl dieser Läsion ist geheilt und liess atrophische Stellen zurück. Es zeigten sich auch neue Stellen, besonders im Gesicht. An den Stellen besteht lebhafter Juckreiz.

17. Heuss (145). 18jähriges Mädchen, bei dem die Affection unter Hinterlassung grosser, brauner, jeder Behandlung trotzender Pigmentflecken heilte. Im Allgemeinbefinden (keine Tuberculose, Chlorose, Unterleibsleiden etc.), im Teint (die Patientin war Blondine) oder in der Therapie (Sapo viridis, Resorcin, Hg-Pflaster, kein Arsen) konnte die Ursache dieser Pigmentation nicht gefunden werden.

C. 10 Fälle aus der Poliklinik für Hautkranke des weiland Sanitätsraths Dr. S. Herxheimer zu Frankfurt a/M. (21 Jahrg.)

1. Jos. E., 22 J., Cigarrenarbeiter, Discoides Nase und Wangen. Viele Comedonen im Gesicht. Seit 3 Wintern kommt der lup. eryth. Im Sommer ist er geschwunden. Anamnestisch bei ihm und seiner Familie in Bezug auf Tuberculoseerkrankungen nihil.

2. Karl N., 33 J., Kaufmann, ledig, Haar braun, Augen blau, Hautfarbe dunkel. Discoides seit 5 Monaten. Familienanamnestisch ergibt sich nihil.

3. Karoline K., 19 J., ohne Gewerbe, schwarz, blau, dunkel. Nase und Wangen. Eigene Anamnese ergibt nihil. Scharlach mit 4 Jahren.

4. Marie Sch., 11 J., Schneiderskind. Gesicht, Nase, Wangen, seit 4 Jahren. Familienanamnese negativ.

5. Magdal. W., 34 J., verheiratet. Wangen, Ohren, Nase, Oberlippe, Kopf, seit 2¼ Jahren. Als Kind mehrmals Pneumonie. Kein Husten. Eltern sollen gesund sein. Familienanamnese auch sonst negativ.

6. Georg W., 36 J., Schmied, verh. Wange, Stirn, 4 Jahre. Steht den ganzen Tag am Feuer. War stets gesund. Familienanamnese negativ.

7. Kath. Kloft, 23 J., Dienstmädchen, Nasenspitze, Perniones der Ohrmuscheln, seit ½ Jahr. Eigene und Familienanamnese negativ.

8. Christine J., Nase, seit 3 Jahren. Eigene Anamnese negativ. Vater an Leberleiden gestorben.

9. Elisabeth Sch., 26 J., ledig, hellbraun, blau, hell. Nase, seit 1 Jahr. Eigene Anamnese negativ.

10. Fanny M., 33 J., Handelsfrau, braun, grau, hell, Nase, Wangen, 2 Jahre, Stirn geheilt. Pulmones zeigen nichts Abnormes. 2 Kinder gesund, 3 an Krämpfe gestorben. Früher Influenza und Ohrengeschwür. Vater gesund, Mutter an Magenkrämpfen gestorben, ebenso 1 Schwester.

D. 46 Fälle aus derselben Poliklinik ohne irgend welche Angaben betr. Tuberculoseerkrankungen.

1. Philipp R., 41 J., Eisenbahnbeamter, blond, blau, hell; Discoides, Ohrmuschel, linke Wange, Nase. Nie Erysipel, Castratenstimme, bartlos, kinderlos.

2. Julius E., 20 J., Zahntechniker, blond; Nase, Wangen, seit dem 6. Jahr.

3. Marie V., Witwe, 45 Jahre, schwarz, braun, Gesicht, Hände, seit $^3/_4$ Jahren. Dicke Frau, die von jeher schwach sein will.

4. Amalie Sch., 30 J., Pflegerin, braun, blau, grau. Ohren, Kopf, Lippen.

5. Frau Elis. R., 31 J., Nase und linke Wange, seit 2 Jahren.

6. Frau Anna Sch., 37 J., blond, blau, hell; Gesicht, Ohren, Hals.

7. Dorothea Sch., 21 J., Dienstmagd, blau, blaugrau, hell. Nase, Wangen, seit 1 Jahr.

8. Christoph J., 40 J., verh., Badewärter. l. und r. Wange, Nase.

9. Adam O., ledig, Landwirth, dunkelblond, blau, hell. Gesicht, Ohren, 2 Jahre bestehend.

10. Elisab. R., 21 J., Arbeiterin, Gesicht, Hände, Kopf, 8 Wochen. Nie krank.

11. Kath. A., 46 J., verh. Näherin, Nase, Stirn, Handrücken, $^1/_4$ J. 1mal Pneumonie vor 5 Jahren, 2mal Pleuritis.

12. Elisab. R., 32 J., Bahnarbeitersfrau. Nase, seit 5 Monaten.

13. Elisab. R., Wwe., 36 J., Landwirthin, Jochbein, Nase, Milien, an den oberen Augenlidern.

14. Marie S., 23 J., ledig, Arbeiterin. Linke und rechte Wange, Nasenwurzel. 4 Wochen. Mutter jung gestorben, 1 Bruder als Kind an Krämpfe gestorben.

15. Elisab. D., 29 J., ledig, Dienstmädchen. Linke Hand, 6 Jahre. Im Winter keine Verschlimmerung.

16. Elisab. R., 20 J., ledig, blond, blau, hell, Gärtner, seit 2 Jahren. Wange, Ohren.

17. Marie H., 54 J., Wwe., Hebamme, Nasenrücken, linke Wange seit 3 Jahren; starkes Jucken.

18. Christine M., 22 J., ledig, Taglöhnerin, Nase, l. Wange, Ohr, seit 2 Jahren.

19. Elisab. K., Nase, Wange, linke Ohrmuschel.

20. Friedrich T., 39 J., verheiratet, Schlosser, Nase, seit einigen Wochen, Nasenspitze.

21. Anna Marie M., 44 J., verh., Spezereihändlerin, Nase.

22. Julius Schn., 19 J., ledig, Ausläufer, dabei Acne indurata.

23. Friedrich W., 23 J., ledig, Schuster, Nase, $^1/_4$ Jahr.

24. Marie Sch., 26 J., ledig, Büglerin, l. Wange, l. Ohrmuschel.

25. Dorothea F., 46 J., Metzger, linke Wange, 8 Monate.

26. Elise D., linke Hand.

27. Egidius H., 46 J., Häfner, Ohren, Stirn, Wangen, Kopf, Augenbrauen, Unterlippenroth; seit 5 Jahren.

28. Marie M., 38 J., Fuhrmannsfrau, Nase, 1 Jahr. Oefters Magendrücken, vor 5 Jahren Magengeschwür.

29. Margarethe L., 20 J., ledig, Dienstmädchen, rechte Wange, Kinn, $^1/_2$ Jahr.

30. Konrad W., 52 J., verh., Spezereihändler, linke Wange.

31. Jos. T., 23 Jahre, ledig, Fahrbursche, Gesicht, 4 Monate. Beim Militär Bartflechte, cf. Abtheilung II. G. Nr. 8.

32. Margarethe H., 26 J., verh., Taglöhnerin, rechtes Ohr, Stirn, linke Wange, 3 Jahre.

33. Elise A., 23 J., ledig, Haarschneiderin, Gesicht, rechte Wange, linke Wange, Nase, Ohren, 14 Tage.

34. Heinrich W., 25 Jahre, ledig, Kellner, hellbraun, blond, hell, Nase, 3 Wochen.

35. Marg. L., 33 J., Dienstmannsfrau, Stirn, Nase, Kopf, Hände, 1 Jahr.

36. Eva A., 45 J., verh., Metzgersfrau, Stirn.

37. Heinrich E., 59 J., Landwirth, blond, blau, hell, rechter Jochbogen, 8 Tage.

38. Susanna B., Schmetterlingsform, durch Thyreoidin gebessert.
39. Marie K., 25 J., Buchhaltersfrau, Nase, Kopf.
40. Elise K. H., 37 J., Cartonagearbeiterin, rechter Jochbogen seit 1 Jahr, linke Wange einzelne Knötchen.
41. Anna Sch., 14 J., Kupferschmiedstochter, seit ½ Jahr.
42. Heinrich G., Kopf.
43. Hermann V., 32 J., Feldschütz, seit 1 Jahr.
44. Marie G., 38 J., verh., Barbiersfrau.
45. Mary R., 36 J., verh., Kaufmannsfrau, Gesicht und Kopf, seit 3 Jahren. Geheilt.
46. Rosalia K., 53 J., Ww., Hausiererin, Schmetterlingsform, Stirn, rechte Schläfe, Mundwinkel, 5 Monate.

E. 20 Fälle aus der Privatpraxis von Dr. K. Herxheimer zu Frankfurt a/M ohne Tuberculosezeichen.

1. Jurist, 48 Jahre, Discoides, Nase, nach 2 Jahren geheilt. Lungen genau untersucht, nihil. Eigene und Familienanamnese negativ.
2. Rentnersfrau, 61 Jahre, Discoides, Kopf, 4 Jahre in Behandlung, Lungenbefund negativ. Eigene und Familienanamnese negativ.
3. Arztfrau, 30 J., Discoides, linke Wange. Eigene und Familienanamnese negativ.
4. Rentner, 68 Jahre, beide Wangen, Discoides. Eigene und Familienanamnese negativ.
5. Mädchen, 14 J., Discoides, Nase und Wangen, Gaumenschleimhaut mit Ulcerationen dicht hinter den oberen Schneidezähnen und am Gaumendach; rother Saum um die Affection ziemlich acut aufgetreten. Influenzabronchopneumonie als Todesursache. Section: Bronchopneumonie. Keine Tbc.-Bacillen. Drüsen auf Tbc. nicht untersucht. Eigene und Familienanamnese negativ.
6. Rentnerin, 50 Jahre, Discoides, Gesicht; disseminatus Kopf. Geheilt. Wiederholte genaue Untersuchung, nihil. Eigene und Familienanamnese negativ.
7. Fräulein, 30 J., dissem. Kopf. Eigene und Familienanamnese negativ.
8. Kaufmann, 50 Jahre, Discoides, Wangen, beide Ohren, geheilt, Lungen frei, Eigene und Familienanamnese negativ.
9. Koch, 30 J., Schmetterlingsform, Ohren. Auf dem Rücken und den Extremitäten kinderhandgrosse Plaques, vielfach confluirt, zum Theil mit wallartigem Rand und folliculären, schüppchentragenden Einziehungen. Bestand seit 9 Jahren, reicht bis unter den Nabel. Gibt an, die Affection sei auf der See verschwunden gewesen. Will auf den Lungen gesund sein. Eigene und Familienanamnese negativ.
10. Kaufmann, 36 Jahre, Discoides, Nase. Lungen gesund. Eigene und Familienanamnese negativ.
11. Stadtrath, 42 Jahre, Discoid. Kopf, Stirn, seit 4 Jahren. Haut: feucht, dünn; blond, wohl genährt; Gesichtsfarbe gesund. Lungen gesund. Eigene und Familienanamnese negativ.
12. Frau, 40 Jahre, Discoides, rechte Wange, Lunge nicht untersucht. Frau ist zur Zeit gesund, ebenso der Mann und die Kinder. Auch sonst anamnestisch nihil.
13. Chemiker, 35 Jahre, Discoides, Gesicht, Lues. Lungen gesund. Eigene und Familienanamnese negativ.
14. Taglöhner, 25 Jahre, Discoides, Kopf, Gesicht. Eigene und Familienanamnese negativ.
15. Förstersfrau, 60 J. Rechte Wange, Discoides. Lunge gesund. Eigene und Familienanamnese negativ.
16. Frau, 40 J., Discoides, Gesicht, Lungen gesund. Eigene Anamnese negativ.

17. Fabrikant, Schmetterlingsform, Ohr, seit 10 Jahren. Lungen gesund. Eigene und Familienanamnese negativ.

18. Kaufmann, 50 Jahre. Beide Wangen und Ohren, seit 19 Jahren. Nach Scharlach entstanden. Lungen gesund. Eigene und Familienanamnese negativ.

19. Bankbeamter, 42 J., Schmetterlingsform. Lungenbefund negativ. Eigene und Familienanamnese negativ.

20. E., Weinreisender (conf Fall II. G. 5).

F. 2 Fälle aus derselben Privatpraxis, ohne Angabe betreffend Tbc.-Erkrankung.

1. Frau, 30 J., Discoides, rechtes Auge, beide Mundwinkel, Kinn, Lunge nicht untersucht.

2. Frau, Discoides, Nase, Gesicht.

G. 9 Fälle aus dem städt. Krankenhaus zu Frankfurt a/M. Hautkrankenabtheilung, ohne Tbc.-Beziehungen.

1. Johannes Sch., 25 Jahre, Barbier. Wohlgenährt. Eintritt 12.|VIII. 1896.

Anamnese: Eltern leben, gesund; ebenso Geschwister. Ein Kind im Alter von $^1/_2$ Jahr gestorben. Die Mutter hatte ein ähnliches Leiden auf der Nase, eine Schwester auf der Hand. Pat. war immer gesund. Das Hautleiden datirt seit Frühjahr 1892. Pat. bemerkte da Schuppen und Röthung im Gesicht. Jucken war nicht vorhanden. Diese Affection verging im Laufe des Sommers; im Herbst Rückfall. Winter 1892|93 Wundwerden der Ohren. Nachdem dann mit Ausnahme einiger Eruptionen 1 Jahr lang Ruhe bestanden hatte, 1895 Wiederauftreten und Grösserwerden der Stellen auf den Wangen. Husten und Auswurf nicht vorhanden. Keine subjectiven Beschwerden. Leichte Blutung beim Berühren der erkrankten Hautstellen.

Status praesens: Befallen sind Nase, Wangen, Ohren, behaarter Kopf, Haut hinter den Ohren.

2. Lina Sch., 42 Jahre, Kaufmannsfrau. Eintritt 24.|VII. 1895. (Anamnese und Status von der medic. Abtheilung des städt. Krankenhauses, Frankfurt a. M. aufgenommen.)

Anamnese: Vater (81 Jahre alt) und 5 Geschwister leben und sind gesund. Mutter 72 Jahre alt gestorben, ebenso 2 Geschwister in der Jugend. Eine Schwester durch Ertrinken umgekommen. Drei gesunde Kinder, normale Geburten. Pat. war stets gesund; nur hatte sie als erwachsenes Mädchen links die Gürtelrose.

Pat. hatte schon von jeher einzelne rothe Stellen auf dem Kopf, an denen die Haare ausfallen. Vor 7 oder 8 Jahren zeigte sich auf dem Nasenrücken zwischen den Augen ein kleines rothes Fleckchen, kurz darauf ein solches über dem linken Auge, dann in der Mitte über dem rechten Auge, hierauf darunter. Alle Fleckchen breiteten sich langsam aus. Erst vor einigen Wochen bildete sich ein Streif unter dem linken Auge. An den Ohren, wo es schon einmal sich gezeigt hatte und spontan verschwunden war, kam es dann auch wieder; ebenso auf der Stirn.

Status praesens: Das ganze Gesicht mit Einschluss der Ohren ist bedeckt mit Krusten und Borken. Die Haut ist stark geröthet, stellenweise nässend; besonders die Ohren weisen starke Bedeckung mit Krusten und Schuppen auf. Auffallend ist, dass bes. in der Gegend der Nase und der Wangen sich unter diesen Auflagerungen eine schmetterlingsflügelähnliche Röthung zu befinden scheint. Kopf ebenfalls mit Krusten und eiternden Flächen bedeckt. Die Haare, welche überhaupt sehr spärlich sind, sind an einzelnen Stellen völlig ausgefallen.

29.|VII. Krusten und Borken meist erweicht, Gesichtshaut geröthet, Kopfhaut an einzelnen Stellen stark eiternd. Abends 40·6 Temperatur. Schwellung und Röthung des Gesichts, Schmerzhaftigkeit, Benommensein.

Etwas Schwellung der Tonsillen. — Zwei Tage nach dem Eintritt traten auf der linken Hand (Rückseite), auf den Interdigitalfalten 2 geröthete Stellen auf, welche ebenfalls als Lup. eryth. zu deuten sind

2./VIII. Gesicht und Hals waren mit Zinkpasta verbunden. Auf dem Hals ein typisches seborrhoisches Eczem.

9./VIII. Eczem gebessert. Theerbehandlung.

3. Marie V., 25 Jahre, Küchenmädchen (vorher Wäscherin und Büglerin). Eintritt 5./III. 1897. Lup. eryth. des Gesichts, der Hände, seborrhoisches Eczem auf Brust, Bauch und Gesicht; Nephritis, Psychose.

Anamnese: Pat. machte mit 17 Jahren die „Blutfleckenkrankheit" durch. Juni 1895 traten an beiden Ohren, später an der Schläfe „rothe Flecken" auf. Etwas später auch im Gesicht grosse rothe Flecken, die stark brannten. Allgemeinbefinden war gut dabei. Juni 1896 in specialistischer Behandlung mit Salben behandelt. Juli 1896 starke Schwellung des Gesichts verbunden mit Fieber. Die Diagnose wurde auf „Erysipel" gestellt. Das Fieber ging nach einigen Tagen vorüber, die Schwellung hielt 2 Monate an. November 1896 begann die Erkrankung an den Fingern; an 2 Fingern der linken Hand angeblich nach Erfrierung. An der Brust Anfang der Erkrankung ebenfalls im December. Nach dem „Erysipel" im August gingen die Haare aus.

Status praesens: Magerkeit. Im Gesicht, auf beiden Wangen und der Nase, an den Ohren und hinter den Ohren eine scharf gegen das Gesunde abgesetzte bläulichrothe Verfärbung der Haut. Die Haut erscheint verdünnt und mit feinen strichförmigen Närbchen durchzogen. Haut leicht schuppend. Es besteht diffuse Alopecie und Seborrhoe des Kopfes. Brusthaut mit Ausnahme der Haut über dem Sternum diffus geröthet und schuppend. Bauchhaut geröthet und mit kleinen Bläschen und Papelchen besetzt. (Eczem.) An den Fingern erscheint die Haut bis zu den Metacarpephalengealgelenken geröthet und etwas elevirt. An der Volarfläche ist die Haut zugleich etwas verdünnt und zeigt die gleichen strichförmigen Narben wie im Gesicht. Auf dem rechten Handrücken und dem rechten Vorderarm mehrere ca. 10pfennigstückgrosse rothe elevirte Plaques. An beiden Armen zahlreiche stecknadelkopfgrosse, weissliche, den Follikeln entsprechende Knötchen. Die Lungen und die übrigen inneren Organe ohne Bes. Pat. ist im 6. Monat gravid.

7./III. Am 4. Finger der rechten Hand eine kleine Eiterpustel. Rechte Cubitaldrüse geschwollen und schmerzhaft, Haut darüber geröthet. Temperatur Morgens 38·2. Incision der Eiterpustel.

10./III. Incision der Phlegmone am Ellbogen. Ganz aus der Tiefe hinter dem Musc. biceps entleert sich auf Druck Eiter.

11./III. Temperatur Morgens 39·6, Abends 39·1. Es ist erysipelartige Schwellung und Röthung des Gesichts aufgetreten, die direct mit den Grenzen des Lup. eryth. absetzt. Gegen Erysipel spricht ausserdem, dass die Schwellung gleichzeitig im ganzen Gesicht aufgetreten ist.

14./III. Fieberfrei. Schwellung am Arm geringer und weicher.

24./III. Wenig Eiter auf Druck aus der Incisionswunde am Arm entleert. Gesicht gepudert, Rücken und Brust mit Theer gepinselt, Hände mit Perubalsamcharta bedeckt.

27./III. Theer gut vertragen.

30./III. An den Händen 10proc. Hg Bijodatsalbe, die 5 Stunden liegen bleibt.

2./IV. Gesicht auch mit Theer gepinselt.

14./IV. Nachdem bisher der Theer gut vertragen war, zeigt sich plötzlich heute starke Röthung an Brust und Rücken, Theer ausgesetzt. Pinselung mit Lotio Zinc. oxydat.

16./IV. Gesicht geröthet. Puderung.

17./IV. Abends gegen 10 Uhr Frost und Brennen am ganzen Körper;

zugleich starke Zunahme der Röthung an Brust, Bauch, Rücken und Armen, sowie im Gesicht. Temperatur Abends 38·6; 10 Uhr 39·0.

18./IV. Status: Das ganze Gesicht bis zu den Ohren, Hals, Brust und Bauch bis etwa 3 Finger breit unterhalb der Mamma ist sehr stark geröthet. Unterhalb der Mamma sind heute Morgen mehrere Blasen aufgetreten, von der Grösse einer Erbse bis zu der eines halben Taubeneies. Einige davon sind bereits geplatzt. Beide Oberarme ebenfalls geröthet; doch ist die Röthung hier nicht so diffus, sondern besteht aus einzelnen etwas erhabenen Plaques. Am rechten Oberarme ebenfalls mehrere Blasen. Der Rücken ist stark geröthet, etwa bis zu derselben Linie wie vorn und mit Blasen bedeckt. Dazwischen vereinzelte über stecknadelkopfgrosse, röthliche, leicht schuppende Papelchen, den schon vorher bestehenden Eczemefflorescenzen entsprechend. Temperatur Morgens 38·2, Abends 38·8. Im Urin ziemlich reichlich Albumen. Zunge belegt, wenig Appetit. Lunge, Herz, sowie Abdominalorgane ohne Bes.

19./IV. Die Röthung hat an Intensität zugenommen und sich zugleich nach unten ausgedehnt. Der ganze Rücken ist heute mit zahlreichen Blasen bedeckt. Es besteht eine Spur von Oedem an den Unterschenkeln.

21./IV. An beiden Armen, sowie an Brust und Rücken zahlreiche bis wallnussgrosse Blasen. Einzelne sind bereits geplatzt und haben grosse macerirte Flächen hinterlassen. Pat. hat sehr starke Schmerzen.

24./IV. Bedeutende Besserung der Dermatitis. Abnahme der Röthung. Einzelne exfoliirte Stellen sind bereits überhäutet. Albumen $4^0/_{00}$.

26./IV. Nachts gegen $^1/_2 1$ Uhr starke Wehen.

27./IV. Morgens 8 Uhr Geburt eines $3^1/_2$ Pfd. schweren Kindes. Pat. fiebert, doch bestehen nirgends Schmerzen im Unterleib. Die inneren Organe mit Ausnahme der Nieren ohne Bes. Albumengehalt (Esbach) $^1/_2{}^0/_{00}$. Es besteht Augenliderödem.

1./V. Die Blasen am Rumpf und den Armen sind vollkommen geheilt. Nur noch geringe Röthung.

7./V. Augenlidödem noch ziemlich stark. Albumen $^1/_2{}^0/_{00}$. Die Behandlung mit Hg Bijodatsalbe (10procentig), 2 Stunden liegen bleibend wird an den Fingern wieder begonnen.

12./V. Abends gegen 6 Uhr fängt Pat. an, wirr zu reden; doch dauert das nur ca. $^1/_2$ Stunde. Es ist etwas Ascites nachweisbar.

13./V. Früh 6 Uhr beginnt Pat. zu weinen und zu schreien. Sie bittet die Schwester um Verzeihung wegen ihres Kindes, hat Angst, dass man ihr die Füsse abschneiden wolle etc. Pat. erhält Morphin 0·01 und da die Gefahr einer Urämie nahe liegt, ein heisses Bad mit darauf folgenden warmen Einwickelungen, ohne dass jedoch Schweiss erfolgt. Pat. liegt nach dem Bade ruhig und starr im Bette, antwortet nicht auf Fragen und presst die Zähne stark aufeinander. Dem Versuch, die Arme oder Beine zu beugen, wird ein starker Widerstand entgegengesetzt. Von Mittag ab verweigert sie die Nahrung. Abends gegen 10 Uhr ein Anfall wie am Morgen. Nach Injection von Morphin wird die Pat. ruhig.

14./V. Pat. wird auf die Irrenanstalt verlegt. Eiweissgehalt $^1/_2{}^0/_{00}$, Urinmenge 7—800 Ccm. Es besteht noch starkes Augenlidödem und wässriger Ascites. An Brust und Bauch noch geringe Röthung. An den Fingern in Folge der Hg bijodat-Behandlung starke Röthung und Blasenbildung. Die Phlegmonenwunde am rechten Arm ist bis auf einen kleinen Rest verheilt.

29./V. Ein Stückchen von der Fingerhaut der Leiche wird excidirt und in Alkohol eingelegt. In ca. 18 Präparaten keine Tuberkelbacillen.

4. Elisabeth Sch., 28 Jahre, Feldarbeiterin. Eintritt 8./VIII. 1895.

Anamnese: Vater nach 10jähriger Krankheit „am Magen", 60 J. alt, gestorben; Mutter und 5 Geschwister gesund. Pat. war stets gesund.

Erste Menses mit 18 Jahren, jetzt 4wöchentlich 3—4 Tage lang. Ostern 1893 hatte Pat. auf der linken Seite der Nase ein weisses Pöckchen mit rothem Hof. Von da aus verbreitete sich das jetzige Leiden. Der Flecken am Philtrum entstand erst letzte Woche. Im Beginn der Krankheit war der Appetit schlecht, die Nase blutete oft und bei der Menstruation stellten sich heftige Schmerzen ein im Kreuz und im Leib, so dass Pat. stets 2—3 Tage bettlägerig war. Letzten Winter bekam Pat. den ganzen Rücken voll „Pocken", die stark bissen.

Status praesens: Gut genährte Person. Localisation: Schmetterlingsform.

9./VIII. Ein Stückchen excidirt und in Alkohol gelegt. 20 Schnitte untersucht; keine Tuberkelbacillen.

5. E., 26 Jahre, Weinreisender. Eintritt 9./VI. 1896.

Hautfarbe gesund. Haare blond, glatt. Augen grau.

Haut fettig glänzend, dick, faltbar, weich. Zähne, Magen, Darm intact.

Lupus eryth. frontis et radicis nasi.

Seborrhoe in der Nasolabialfalte, Comedonen.

Pat. klagt nur wegen der kosmetischen Unbequemlichkeit.

6. Friedrich W., 39 Jahre, Kutscher. Eintritt 24./VIII. 1896.

Anamnese: In der Familie kein ähnliches Hautleiden. Angehörige gesund. Auch Patient hat nicht über Beschwerden zu klagen. Beginn des Leidens vor einem Jahr an der linken Seite, dann rechte Seite, dann Nase.

Status praesens: Blühend aussehender, kräftig gebauter, gut genährter Mann. Befallen ist die Nase (obere Hälfte) und beide Wangen. Hier finden sich drei grosse rothe Verfärbungen der Haut, welche ausserordentlich typisch sind und Folgendes gemein haben:

1. den äusserst scharf absetzenden, kaum elevirten Rand;

2. die Pigmentation desselben in Form eines ca. $^1/_2$ Cm. breiten Streifens;

3. die Farbennuance im Centrum, welches einen roth-weisslichen Ton aufweist und sich hierdurch deutlich von der dunkleren Randfärbung abhebt;

4. das Vorhandensein der Follikel im Centrum. (Barthaare im Bereich der Effloreszenzen erhalten.) Subjectiv keine Beschwerden.

1./IX. Geheilt entlassen. Die erythematösen Stellen in toto blässer, der vorher pigmentirte Rand völlig pigmentlos.

7. Josef L., 23 Jahre, Maurer. Eintritt 27./VIII. 1898.

Anamnese: Pat. stammt von gesunden Eltern, welche z. Z. noch leben. Mehrere Geschwister beiderlei Geschlechts leben und sind gesund. Hauterkrankungen irgend welcher Natur, Lungenerkrankungen sind Pat. nicht bekannt. Pat. hat in seiner Jugend die Masern durchgemacht, ist sonst stets gesund gewesen Vor 3 Jahren traten gleichzeitig an beiden Ohren kleine Bläschen auf, welche sich bald involvirten und nässten. Dieselben confluirten in verhältnissmässig kurzer Zeit und es entstand eine die ganze äussere und innere Ohrfläche, sowie die nächste Umgebung betreffende geschwürige Fläche. Unter diversen Salbenverbänden ging die Affection zurück und heilte mit Hinterlassung von einigen weissschimmernden, mit Gefässen durchsetzten Narben ab. Die Ränder um die Narben zeigen noch jetzt eine bräunliche Verfärbung und leichte Infiltration. Vor 2 Jahren, nachdem die Ohrenaffection bereits abgeheilt war, trat ein ähnlicher Process auf beiden Wangen und auf der Nase auf. Erst vor kurzer Zeit entstand eine thalergrosse Effloreszenz auf dem linken Augenbrauenbogen.

Status praesens: Musculös, gesund aussehend, wohl genährt. Knochenbau sehr kräftig. Haare blond, glatt. Augen blau. Haut trocken, dick, faltbar, weich, Hautfarbe blass. Zähne, Magen, Darm, Augen, Ohren gut. Urin eiweissfrei.

Localisation: Schmetterlingsform, Ohren. An den Händen Perniones.

II. Eintritt 4./V. 1899. Im Laufe der 4 Wochen seit seinem Austritt aus dem Krankenhaus sind wieder einige röthliche, erhabene Leisten und Flecken aufgetreten.

Status praesens: Im Grossen und Ganzen zeigt die Affection dasselbe Aussehen, wie bei der Entlassung, jedoch sind an den Rändern die vorstehend erwähnten Leisten und Flecken zu sehen. An den Fingern dieselbe Affection wie früher (Lupus pernio). — Pyrogallolpflaster und Pyrogallolsalbe.

10./V. 1899. Eine Untersuchung der inneren Organe gibt keinen abnormen Befund; auch liegen keinerlei Beschwerden seitens derselben vor.

Vom 10./V.—29./VII. 1899 öfters hie und da kleine Recidive, die abwechselnd mit 10%iger, 2%iger und 1%iger Pyrogallsalbe und mit Hg-Pflaster behandelt wurden. Allgemeinbefinden gut.

29./VII. 1899. An der Nasenwurzel, auf den beiden Wangen, an dem linken Augenbrauenbogen und beiden Ohren sind noch einige kleine erhabene Fleckchen und Leistchen von hellrother Farbe zu constatiren, während die ganze übrige Fläche, ebenso wie früher, eine mattbraune Färbung und stellenweise ganz helle Inseln aufweist. Hier ist die Atrophie sehr deutlich ausgesprochen. An den Fingern sind die krankhaften Stellen fast abgeheilt. Man sieht da noch leicht livid verfärbte Flecke ohne eine stärkere Infiltration.

8. Josef Tr., 23 Jahre, Fahrbursche, wohlgenährt. Eintritt 26./XI. 1896. Lupus eryth. discoid. faciei et aur.

29./I. Ein Stückchen excidirt und in die Bauchhöhle eines Meerschweinchens transplantirt.

25./XII. Meerschweinchen erfroren. Section ergibt negativen Befund. — Ein weiteres Stückchen war mikroskopisch untersucht worden. In circa 20 Präparaten keine Tuberkelbacillen nachweisbar.

9. Susanne B., 17 Jahre. Eintritt 24./X. 1895.

Anamnese: Im 6. Jahre Pneumonie, sonst gesund. Menses seit dem 16. Jahre, unregelmässig. Eltern gesund. Eine Schwester nierenleidend.

Juli 1895 auf beiden Wangen Auftreten von kleinen Pöckchen. Später bildeten sich Schuppen und Krusten. Nach 14 Tagen zeigten sich an diesen Stellen rothe Flecke.

Localisation: Schmetterlingsform.

(Schluss folgt.)

Bericht über die Leistungen

auf dem

Gebiete der Dermatologie und Syphilis.

Verhandlungen der Wiener dermatologischen Gesellschaft.

Sitzung vom 18. October 1899.

Vorsitzender: Neumann. Schriftführer: Matzenauer.

Kaposi stellt einen Kranken vor, der seit zwei Jahren an einer syphilisähnlichen Erkrankung leidet, um derentwillen bereits ohne Erfolg eine methodische Inunctionscur eingeleitet wurde. Ueber dem Stamme und den Extremitäten finden sich zahlreiche kleinlinsengrosse Flecke und über das Hautniveau hervorragende lebhaft rothe bis braunrothe Knötchen, die unter dem Fingerdrucke vollständig verschwinden. An einzelnen Knötchen zeigt sich eine Abschilferung der Epidermis in Form eines ganz dünnen Blättchens, an anderen eine Grube, wie wenn die mittlere Partie mit dem Nagel ausgekratzt wäre. An beiden Flachhänden finden sich reichliche Effloreszenzen, ähnlich einer Psoriasis palmaris. Der Unterschied gegenüber der Syphilis liegt darin, dass keine dieser Effloreszenzen ein Infiltrat besitzt; es ähnelt das Bild der Urticaria papulosa. Aehnliche Erscheinungen kommen manchmal bei Ichthyosis zur Beobachtung; ihre Entwicklung kann jahrelang dauern und manchmal treten atrophische Vorgänge ein, welche der idiopathischen Atrophie der Haut ähnlich sind. Auch bei dem hier vorgestellten Kranken sind zweifellos ichthyotische Zustände vorhanden; die einzelnen Flecke sind ungemein persistirend und führen in Folge einer Gefässveränderung zur Atrophie. Auch bei Seborrhoea sicca und bei Pityriasis tabescentium kommen ähnliche Effloreszenzen vor.

Neumann hat bisher zwei ähnliche Fälle gesehen, die ohne ichthyotische Veränderungen einhergingen, von denen der eine Fall einen Collegen betraf, der seine Affection selbst für Syphilis hielt. Beide Fälle wurden auch von Fachmännern für Syphilis gehalten, der weitere Verlauf sprach jedoch gegen diese Annahme. Am meisten Aehnlichkeit hat diese Affection mit dem Lichen urticatus chronicus. Der eine der beiden Kranken war bereits für die Inunctionscur prädestinirt, zumal namentlich an der seitlichen Brust- und Bauchwand sehr viele Effloreszenzen waren, welche selbst dem Geübtesten für Syphilis imponiren konnten. Erst die weiteren Erwägungen, namentlich das Fehlen anderer Syphilissymptome, einer Drüsenschwellung etc. liessen Syphilis ausschliessen.

Lang. Nach Neumann's Mittheilungen handelte es sich in den von ihm beobachteten Fällen nicht um Ichthyosis; es fragt sich also, ob die von Kaposi demonstrirten Veränderungen der Haut in einem nosologischen Zusammenhang mit Ichthyosis überhaupt stehen. Insoferne als diese Hautveränderungen schliesslich den Ausgang in Atrophie nehmen, könnten sie sehr wohl in Zusammenhang mit Ichthyosis gebracht werden, weil bei dieser thatsächlich auch Atrophien zu bestehen pflegen. Bei Ichthyosis congenita hat Lang Atrophie der Haut in Form von ringförmigen

Bändern an den Extremitäten beobachtet, ja selbst Fehlen grosse Theile der Lidhaut und der Haut an den Ohrmuscheln.

Lang stellt einen 31jährigen Fiakerinhaber mit Onychie und Dactilitis syphilica des rechten Mittelfingers vor; das Nagelbett ist von einer exulcerirten Papel besetzt, die den Nagel abhebt; der Mittelfinger in allen seinen Phalangen verdickt, starr infiltrirt, wenig empfindlich. Ueber dem Handrücken und gegen die Beugeseite des Vorder- und Oberarmes zieht von dem erkrankten Finger bis fast in die Achselhöhle, deren Drüsen vergrössert und nur wenig empfindlich sind, ein derber, stellenweise knotiger Strang, der mehr oder weniger tief im subcutanen Lager sich befindet und da und dort mit der Haut adhärent erscheint; an diesen Stellen ist die Haut auch etwas geröthet.

Die Affection besteht seit mehreren Wochen. Der Mann acquirirte im August 1898 eine Sclerose, wurde im darauffolgenden October wegen Exanthems mit 5—6 Sublimatinjectionen und im December und Januar mit 32 Einreibungen behandelt.

Gleichzeitig demonstrirt Lang vom linken Vorderarme eines analogen Falles eine Photographie, aus welcher zu entnehmen ist, dass der Mann mit einer gummösen Paronychie des linken Daumens und mit linear aneinander gerichteten subcutanen, deutlich sich hervorwölbenden Knoten behaftet ist, die über den Daumen und der Beugeseite des Vorder- und Oberarmes hinziehen. Zwischen den Knoten liessen sich ganz deutlich, den Zusammenhang derselben darstellende, derbe Stränge subcutan durchtasten. Keine Vergrösserung der Drüsen in der Achselhöhle nachweisbar.

Der Mann acquirirte die Sclerose im J. 1885; 1895 erhielt er wegen Papeln ad anum 40 Einreibungen; im Mai 1899 wurde er wegen eines Gummas des rechten Unterschenkels local behandelt; seit 4 Monaten besteht die Affection am Daumen und am rechten Handrücken; seit 4 Wochen sind die Veränderungen am Vorder- und Oberarme bemerkbar. Der rechte Hode, der seit mehreren Wochen vergrössert ist, weist die Charaktere einer gummösen Erkrankung auf.

Es liegt sehr nahe, in beiden Fällen eine luetische Erkrankung der Lymphgefässe anzunehmen; solche Affectionen im Anschluss an eine Initialmanifestation sind ja ziemlich häufig, und wir sind klinisch umso eher berechtigt an eine Lymphgefässaffection zu denken, als die Stränge oft genug sich bis in die vergrösserten Lymphdrüsen hinein verfolgen lassen; indessen liegen histol. Untersuchungen vor, welche diese Affection, als von den Gefässen ausgehend, ansehen, neben anderen, die die Erkrankung mit den Lymphgefässen in Zusammenhang bringen. Vom klinischen Standpunkte aus, denkt Prof. Lang in diesen Fällen weniger an eine Erkrankung der Venen, weil phlebitische Processe in der Regel zu Thrombosen führen, welche sich leicht durch die damit zusammenhängenden klinischen Veränderungen erkennen lassen.

Ehrmann verweist auf seine im Vorjahre demonstrirten Präparate, in denen der Ausgang der Infiltration von den die Lymphgefässe umspinnenden Blutcapillaren deutlich zu sehen war. In dem von Lang

vorgestellten Falle dürfte es sich um eine Mischinfection mit Eiterorganismen gehandelt haben, die bei Onychien nicht selten sei.

Neumann hält es ebenfalls für sicher, dass die Blutgefässe, welche die Lymphgefässe umspinnen, zunächst erkranken und verweist auf die Erkrankung der Dorsallymphgefässe des Penis bei Sclerose.

Lang erwähnt, dass Mischinfectionen, die zu Lymphangoitis führen, neben luetischen Processen ebenso wie neben anderen (Scabies-Pusteln etc.) wohl beobachtet werden, dass jedoch in dem vorgestelten Falle der Charakter und Verlauf der Erkrankung dagegen spricht: so die mächtige seit vielen Wochen bestehende Infiltration des Mittelfingers ohne jede Schmerzhaftigkeit und der Mangel einer jeden acut entzündlichen Reaction, die sonst nach Infection mit Eitercoccen gewöhnlich zu bestehen pflegt.

Reiner stellt eine Patientin mit entstellenden Narben an den Unterschenkeln, nach Morphiuminjectionen vor, die sie sich wegen neuralgischer Schmerzen Jahre lang selbst gemacht hatte, und dabei oft Tage lang die Canüle in der Haut stecken liess, um nach ihrer Meinung eine intensivere Wirkung zu erzielen.

Kaposi zeigt die Abbildung eines ähnlichen Falles und bemerkt, dass die nach Morphininjectionen zurückbleibenden entzündlichen Infiltrationen manchmal wie subcutane Gummen aussehen.

Spiegler demonstrirt eine Patientin mit Psoriasis vulgaris in der Kniekehle und weist auf die Seltenheit dieser Localisation hin; in diesem Falle zeigt sich die Erkrankung bloss an dieser einen Stelle.

Lang frägt an, ob nicht dem Ausbruche der Psoriasis ein chronisches Eczem vorangegangen sei, was Spiegler verneint.

Nobl demonstrirt aus Grünfeld's Abtheilung einen Fall von ausgebreiteter Gesichtsplastik nach radicaler Lupusexstirpation. Die 20jährige Patientin litt seit dem 10. Lebensjahre an fressender Flechte — welch zunächst die Nase befiel und von hier aus sich auf die Nachbarregionen ausbreitete. Heilversuche wurden während der nunmehr zehnjährigen Kranheitsdauer nie vorgenommen. Als Vortragender die Kranke zu Gesichte bekam, erwiesen sich beide Wangen in ihrer grössten Ausbreitung — vom Lidsaume bis fast an den Unterkieferrand und lateralwärts bis an die Präauriculargegend, ferner die Oberlippe, Nase und die Frontalhaut in ihrem mittleren Antheile von einem confluirenden, vielfach exulcerirten, stellenweise gewucherten Lupusherde eingenommen. Die wulstig abstehende Oberlippe zeigte an ihrer ovalen Fläche die gleiche Laesion, ausserdem noch das Zahnfleisch — den mittleren oberen Schneidezähnen entsprechend. Der Tiefgang des in seinem Fortschreiten therapeutisch nicht gehemmten Processes, hatte beim operativen Eingriffe ein ziemlich eingreifendes Vorgehen nothwendig gemacht. So sah sich Vortragender bemüssigt ausser den Wangen und Stirnplaques die exulcerirten Antheile der Nasenflügel, das häutige und knorpelige Nasenseptum, sowie den Haut- und Schleimhautbelag der Oberlippe abzutragen. Die Deckung des grossen Defectes wurde mittelst dem rechten Oberschenkel entnommener

Thier'schen Lamellen besorgt, welche sämmtlich an ihrer neuen Einpflanzungsstätte Wurzel griffen. Selbst an der für die Haftung nicht sehr günstig situirten Oberlippe sieht man, die zum Theil auch zur Ueberhäutung der Schleimhautwunde herangezogenen Lappen fest angewachsen. Die sonstigen Schleimhautherde trug Nobl bis aufs Periost ab und verschorfte mittelst Paquelin den Grund der Substanzverluste. Um den cosmetischen Effect zu erhöhen wäre es wohl nöthig, noch eine Nasenplastik auszuführen, wozu die freigebliebene Stirnhaut noch genügend Material liefern könnte, indess erscheint es rationell, mit dieser Anschlussoperation noch zu warten, da seit der Exstirpation der Krankheitsherde und der Deckung erst vier Wochen verstrichen sind.

Matzenauer macht eine vorläufige Mittheilung über seine Beobachtungen bei der Excision des syphilitischen Primäraffectes: Danach bleibt die sonst fast pathognomonische regionäre Lymphdrüsenschwellung aus, wenn man den Primäraffect excidirt, bevor jene sich entwickelt hat, d. h. also, wenn man denselben 3—4 Wochen post infectionem total entfernt. Ist schon einseitige Drüsenschwellung vorhanden, und man exstirpirt jetzt nicht bloss die Sclerose, sondern auch die vergrösserten Leistendrüsen der einen Seite, d. i. also 4—5 Wochen post infectionem, so kommt es weder zu einer weiteren Drüsenschwellung auf dieser Seite, noch überhaupt zu einer Drüsenschwellung auf der anderen Seite. Als Beleg hiefür demonstrirt Matzenauer aus Hofrath Neumann's Klinik 3 Kranke, bei welchen er 5 Wochen post infectionem Sclerosen und einseitige multiple Lymphdrüsenschwellung in Narkose exstirpirt hatte, und wovon 2 jetzt schon ein maculöses Exanthem zeigen, während der dritte in den nächsten Tagen in Proruption treten wird. Bei allen dreien keine Inguinaldrüsenschwellung, die Excisionswunden per primam verheilt. Matzenauer hat bei 16 exstirpirten Sclerosen ausnahmslos diese Beobachtung bestätigt gesehen; bei einigen davon ist die Proruption des Exanthems hinausgeschoben gewesen, in 2 Fällen trat das Exanthem 12 Wochen post infectionem auf. In jedem dieser Fälle folgte ein maculöses Exanthem.

Lang fragt an, ob die Excision des Primäraffectes in diesen Fällen aus therapeutischen Gründen ausgeführt, etwa Circumcision wegen Phimosis in Folge Sclerosis gemacht wurde, oder aber ob besonders geeignete Fälle hiefür ausgewählt wurden.

Matzenauer erwidert dass ihm anfangs vor 2—3 Jahren bei zufällig aus anderweitigen Gründen für die Excision bestimmten Fällen diese Erscheinung aufgefallen sei, dass er aber in letzterer Zeit ausschliesslich bei besonders geeigneten Fällen, in denen die Sclerose vollständig zu entfernen ist und nicht etwa ein auf die Glans pensis vom inneren Präputialblatt übergreifender Theil zurückbleibt, nur zu dem Zwecke die Exstirpation vorgenommen habe.

Kaposi behält sich die Deutung dieser Erscheinung vor.

Kreibich stellt eine Patientin mit Lichen ruber planus und einen Patienten mit Pemphigus vulgaris vor.

Kaposi führt zwei Kinder aus Lussin piccolo mit Xeroderma

pigmentosum vor, von denen das ältere eine weit vorgeschrittenere Form zeigt. Im Gesichte zeigen sich zahlreiche Geschwülste von verschiedener Grösse auf einer pigmentirten gesprenkelten Haut, die sich durch zahllose linsengrosse Flecke von rothbrauner bis melanotischer Farbe auszeichnet und am ganzen Körper das gleiche Bild zeigt. Die Pigmentation dürfte vielleicht mit der intensiven Insolation zusammenhängen; es sind aber nicht die ultravioletten Strahlen, welche die Erkrankung hervorrufen, wie von mancher Seite gemeint wurde, abgesehen davon, dass schon Hebra auf das Vorkommen von Sommersprossen an bedeckt getragenen Körperstellen, wie Nates und Penis, hinwies. Bei dem älteren Kinde ist auch der linke Bulbus atrophisch und das rechte Auge von einem Pannus betroffen, von der Zunge hing beim Eintritte in das Spital ein 5 Cm. langer und $3^1/_2$ Cm. breiter birnförmiger Tumor herab, der abgetragen wurde. Eine Besserung des Aussehens wurde dadurch erreicht, dass in der Narkose die meisten Tumoren entfernt wurden.

Neumann zeigt eine Moulage einer Patientin mit Xeroderma pigmentosum, bei der sich die Erkrankung auf die Wange und auf die Hand beschränkte; ein Bruder war an derselben Erkrankung gestorben. Interessant gestaltete sich der Augenbefund, indem an der Iris der Nachweis von Vitiligo geführt wurde.

Kaposi hebt hervor, dass unter dem Einflusse der Röntgenstrahlen sowohl Heileffecte, wie unangenehme Nebenwirkungen beobachtet wurden. Der erste diesbezügliche Fall sei von Freund vorgestellt worden; da sei Erythem, nachher ausgebreitete Gangrän, Ausfallen der Haare u. s. w. aufgetreten. Aehnliche Fälle seien auch von anderen Autoren berichtet worden. Seitdem haben Freund und Schiff Erfahrungen gesammelt, die eine Elimination der schädlichen Wirkungen ermöglichen. Von vielen Seiten werde die Meinung bestätigt, die der Vortragende aufgestellt habe, dass nämlich die Röntgenstrahlung eine Lähmung der tiefliegenden Gefässe zuwege bringe, die in aufsteigender Richtung ihre Wirkung entfalte, zuerst eine Fluxionirung, dann eine passive Hyperämie, dass unter diesen Circulationsstörungen Effecte auftreten, die als Heilwirkungen erscheinen, z. B. Ausfallen der Haare, dass, wenn die Gefässe ihren Tonus wiedererlangten, diese Erscheinungen schwanden, dass aber in Folge einer zu lange dauernden Parese der Gefässe Nutritionsstörungen eintreten können, die dauernden Schaden hervorrufen, z. B. Gangrän.

Um zu zeigen, wie planlos mitunter vorgegangen wurde, berichtet der Vortragende von einem Falle, wo jemand, der an einzelnen weissen Pünktchen in der Nagelsubstanz, an ungleicher Formation der letzteren gelitten habe und bei dem einige Aerzte Onychomycosis constatirt hatten, ohne dass man je Pilze gefunden hatte, einer Röntgenbehandlung unterzogen wurde. Der Mann hatte aber eine Asphyxia localis; da sind die Gefässe von Anfang an paretisch und werde deshalb schon keine ordentliche Epidermis gebildet. Daher kommt es zu der grubigen Beschaffenheit der Nägel. Durch die Röntgenstrahlen wird aber die Parese noch gesteigert. Der Mann bekam Schwellung der Finger, ähnlich wie bei glossy skin.

locale Blasenbildung, und es dauerte lange, bis er wieder ins gleiche Stadium wie vor der Röntgenbehandlung zurückkam.

Kaposi demonstrirt einen Beamten, der wegen zu vieler Haare an den Händen sich einer Röntgenbehandlung vor 14 Monaten unterzog. Noch jetzt zeige Pat. einen Substanzverlust an der Hand, mit nekrotischem Detritus, bis an die Sehnen reichend; trotz 9wöchentlicher sachlicher Behandlung demarkire sich die Gangräne noch immer nicht. Die nächste Umgebung ist im Zustande cyanotischer Schwellung.

Freund entgegnet, dass man den Ausführungen Kaposi's über die Nothwendigkeit einer richtigen Indication und einer richtigen Anwendung der Behandlung mit Röntgenstrahlen nur beistimmen müsse. Er und Schiff hätten ca. 80 Fälle ohne schlechte Erfahrungen bis auf den 1. Fall, wo man auch das schlechte Resultat nicht vorhersehen konnte, da die ersten Fachmänner damals erklärten, dass Röntgenstrahlen nicht nur keine Schädigung, sondern überhaupt keine Wirkungen hervorrufen könnten. Ueberdies war damals eine Bestrahlung von 40 Stunden vorgenommen, die nach den jetzigen Meinungen geradezu enorm sei, also die Ursache offenbar. In der letzten Zeit wurde durch die schönen histologischen Befunde Gassmann's von der Klinik Jadassohn eine Lücke in der richtigen Erkenntniss der physiologischen Wirksamkeit dieses Factors ausgefüllt. G. zeigte, dass man es mit einer specifischen Wirksamkeit der elektrischen Wellen zu thun habe. Der Process geht wirklich von den Gefässen aus, wie es Kaposi schon 1896 behauptete. Das Wesentliche hiebei ist aber eine Alteration der Gefässwand, bestehend in Wucherung und vacuolisirender Degeneration der Intimae, Auffaserung der Elasticae, Schwund und vacuolisirender Degeneration der Muscularis. — Alterationen der Gefässwände sind auch bei anderen Processen bekannt, z. B. bei der Erfrierung; doch werde kein Arzt auf die therapeutische Anwendung der Kälte (Eisblase, Localanaesthesie etc.) aus dem Grunde verzichten wollen, weil unter Umständen einem Menschen die Beine abfrieren und deshalb amputirt werden müssen. Worauf es hier wie bei der Radiotherapie ankommt, ist die richtige Dosirung. Dass man aber dann nie schade, sondern sehr befriedigende Erfolge habe, beweisen die lange Erfahrung F. und Schiff's, sowie die zahlreichen Heilresultate, die in dieser Gesellschaft demonstrirt wurden.

Kaposi verwahrt sich dagegen, dass er etwas gegen die Röntgentherapie an sich vorbringen wollte; aber es hängt oft von individuellen Eigenthümlichkeiten ab, dass bei relativ geringen Einwirkungen verschiedenes geschehen könne, das auch der Geübteste nicht verhindern könne. Es sei darüber berathen worden, ob man die Röntgentherapie freigeben solle; vom wissenschaftlichen und professionellen Standpunkte könne man niemandem verwehren, mit R. zu behandeln, ebenso wenig wie man ihm, dem Redner, verbieten könne, eine Laparotomie zu machen, wenn er die Verantwortung übernehme; das Ganze involvire nur eine Warnung an die Aerzte, dass sie ihre Patienten nicht jedem in Behandlung geben sollen, der an irgend einer Strassenecke ein Röntgeninstitut eröffne.

Neumann demonstrirt:

1. einen 42jährigen Kranken mit Psoriasis vulgaris und zugleich Vitiligo. Die gesammte Körperhaut dunkelbraun pigmentirt mit einem Stich ins Aschgraue. Allenthalben am Stamme und an den Extremitäten namentlich an der Streckfläche flachelevirte, linsen- bis kreuzergrosse mit silberweissen Schuppen bedeckte Efflorescenzen, die namentlich an den Unterextremitäten, an der Streckfläche der oberen Extremitäten und in der Lumbalgegend so dicht stehen, dass die Haut in toto verdickt erscheint, und die Oberfläche trocken wie bestäubt, stellenweise mit Mörtel bespritzt aussieht. Sämmtliche Nägel sind aufs 3—5fache verdickt, oft krallenartig gebogen, von der Unterlage durch mächtige Hornsubstanz abgehoben, die Oberfläche von Riefen und abschuppenden kleinen Punkten besetzt.

Ueber der Mitte des Sternums ein flachhandgrosser, ganz unregelmässig zackig begrenzter hellweisser Fleck, in dessen Bereich sowohl, als auch in der überpigmentirten Umgebung reichlich Psoriasisplaques sich finden. Eine analog depigmentirte Stelle von Schmetterlingsform am Mons veneris und innere Schenkelfläche, in dessen Bereich die Haare weiss sind. Aehnliche, aber kleinere unregelmässig contourirte weisse Flecke am behaarten Kopf, woselbst die Haare gleichfalls entfärbt sind. Am Rücken zieht vom Nacken bis in die Lumbalgegend herab ein über spannbreiter, unregelmässig abenteuerlich gestalteter Vitiligofleck.

Der Patient wurde von Mai bis August dieses Jahres wegen seiner Psoriasis mit asiatischen Pillen behandelt und nahm hiervon in der letzten Zeit 10 Stück pro Tag. Der Kranke gibt an, zwar von Haus aus eine brünette Hautfarbe gehabt zu haben, jedoch soll seit jener Zeit, d. i. seit 2—3 Monaten die Haut auffallend nachgedunkelt haben und gleichzeitig traten jetzt auch die weissen Flecke auf.

Ehrmann erwähnt, dass es bei Psoriasis geradeso sei wie bei Lues. In der Epidermis sei kein Pigment, in der Cutis Ueberpigmentirung. Bei manchen gebe es ein scheinbares Leucoderma nach Behandlung mit Chrysarobin. Die Stelle, wo die Psoriasis ist, ist weiss, die Umgebung hat purpurrothe Farbe. Bei Schnitten zeigt sich folgendes: an den umgebenden Stellen wird ein rother Farbstoff abgelagert, an der Stelle, wo die Efflorescenz gesessen ist, wird dieses Pigment abgestossen. Das ist nur ein ganz oberflächlicher, mechanisch gebildeter Niederschlag nach Chrysarobin. Er verschwindet nach Ablösung mit Essigsäure.

2. einen 39jährigen Arbeiter mit Psoriasis vulgaris numularis zerstreut am ganzen Körper. Ueber den Efflorescenzen liegen zwar reichlich desquamirte Epidermismassen, jedoch sind dieselben nicht von der gewöhnlichen, silberweissen, sondern mehr schmutzig grauen Farbe, auch haften die Schuppenauflagerungen nicht sehr fest, die Psoriasisplaques sind nur wenig elevirt. Man könnte hier von einer „kranken Psoriasis“ sprechen; das veränderte Aussehen der Psoriasis kommt auf Rechnung des herabgekommenen Allgemeinzustandes des Kranken.

3. einen 19jährigen Kranken mit Acne cachecticorum. Der-

selbe wurde 14 Tage vor seinem jetzigen Spitalseintritt wegen vermeintlicher Scabies behandelt. Derselbe zeigt scrophulösen Habitus (Conjunctivitis lymphatica). Am Stamm sowohl, als insbesondere an den Extremitäten finden sich meist in flachhandgrossen Gruppen angeordnete, fast durchwegs hanfkorngross gelbröthliche Knötchen, die an der Kuppe entweder mit einer dünnen, schmutzigbraunen Borke bedeckt sind oder eine kleine Pustel tragen. Am Rücken finden sich zwei etwa flachhandgrosse Gruppen solcher Knötchen, zwischen denen auch die Follikelmündungen besonders deutlich vortreten. Am Handrücken und ums Handgelenk beiderseits die Knötchen dicht gedrängt, von livid cyanotischer Farbe, einzelne davon in der Mitte eitrig eingeschmolzen. Auch an der Penishaut und am mons veneris stehen doppeltthalergrosse Gruppen von den Follikeln entsprechenden Knötchen mit einer gelblichen Borke bedeckt und von einem düstern Hof umgeben. Keine Inguinaldrüsenschwellung. An der Beugeseite der Oberschenkel und ad nates finden sich erbsengrosse Knoten und halbkreuzergrosse Geschwüre mit einem buchtig unterwühlten livid verfärbten Rand. Handteller, Fusssohlen und Mundhöhle frei.

4. einen 24jährigen Kranken mit einer schweren Purpura rheumatica.

Der Kranke, welcher vor 3 Wochen plötzlich unter Schüttelfrost und Fieber erkrankte, hat bei seinem Spitalseintritt vor 17 Tagen folgende Erscheinungen: Sensorium benommen, Gesichtsausdruck leidend, Hautfarbe, namentlich die sichtbaren Schleimhäute leicht ikterisch verfärbt, Fiebertemperatur 39°. Im Urin etwas Eiweiss. Die ganze Körperhaut, namentlich an den seitlichen Brustpartien und allenthalben an den Extremitäten übersäet mit theils stecknadelkopfgrossen hellrothen, theils hanfkorn- bis halbkreuzergrossen, schwärzlich gefärbten Blutaustritten unter die Haut. Vielfach findet sich bei den grösseren in der Mitte eine blutig tingirte, Serum enthaltende Blase, manche sind papulös, elevirt, von fast schwärzlicher Farbe; an den Unterschenkeln sind fast kreuzergrosse, mit blutig tingirter Kruste bedeckte Substanzverluste mit einem breiten lividen Halo. Beide Ellbogengelenke hochgradig geschwellt, so dass Streck- und Beugebewegungen nur unter hoher Schmerzhaftigkeit in geringem Grade möglich sind. Auch an der äusseren Penishaut punktförmige Blutaustritte. In den folgenden Tagen traten neue Nachschübe an der Schleimhaut der Lippen und der Conjunctiva auf, dazu kam eine schwere beiderseitige Bronchitis, das Sputum schleimig eitrig, nicht blutig, und starke diarrhoische nicht blutige Stühle. Allabendliche Temperatursteigerungen bis 39°. Nunmehr trat am Rücken eine vollständig diffuse Hämorrhagie in der Haut auf und ebenso an allen beim Liegen dem Drucke ausgesetzten Stellen, so in der Kreuzbeingegend ad nates, um die Kniebeug- und Fersengegend. Die Geschwüre in der Malleolargegend vergrösserten sich rasch zu missfärbig belegten kronengrossen, am Rande mit einem fetzig abgehobenen Blasenrande versehenen Substanzverlusten. Die Zungenoberfläche zeigt namentlich an der Spitze zackig contourirte, seicht missfärbig belegte Substanzverluste. Seit einigen

Tagen keine neuen Hämorrhagien, die diffuse Verfärbung am Rücken und an den anderen Stellen regress, keine Fiebersteigerungen mehr.

5. Eine 37jähr. Hebamme mit extragenitalem syphilitischen Primäraffect am 4. Finger der l. Hand und papulo-pustulösem Syphilid vor. Dieselbe will sich bei einer fiebernden Wöchnerin inficirt haben und bemerkte im April d. J. einen Knoten am Finger.

Am Genitale kein Primäraffect nachweisbar, keine Inguinaldrüsenschwellung. Der 4. Finger der l. Hand ist im II. Interphalangealgelenk in fast rechtwinkliger Stellung fixirt, so dass Beugung und Streckung unmöglich ist, das Gelenk spindelförmig aufgetrieben ähnlich Spina ventosa.

Die Haut von der Nagelwurzel bis gegen den Handrücken schmutzig livid verfärbt, fast bronzefarbig glänzend; gerade über dem verdickten Gelenk eine kronengrosse kreisrunde Narbe, die central depigmentirt, am Rand sepiabraun pigmentirt ist und leicht abschilfert. Eine Cubitaldrüse l. haselnussgross, Axillardrüsen multipel bohnengross.

Am Stamme daumennagelgrosse Roseolaflecke und am Rücken und Nacken kreuzergrosse, knotig elevirte Efflorescenzen. An der Stirne, an Kinn und Oberlippe linsen- bis kreuzergrosse rostfarbige, abschilfernde, z. Th. noch leicht prominente Infiltrate, z. B. pigmentirte Narben nach solchen. Am behaarten Kopf, namentlich an Stirnhaargrenze und Schläfegegend, stehen livide oder rostfarbige Narben dicht gedrängt, zu kindsflachhandgrossen Feldern confluirt, an welchen die Haare fehlen. Auch am übrigen Kopf stehen die Haare schütter und folgen leicht dem Zug.

6. Eine 39jährige Frau mit gummata cutanea, welche vor 9 Jahren Syphilis acquirirt hatte und damals sowohl wie seither wiederholt mit Quecksilbereinreibungen und Jodkali behandelt wurde.

Beiderseits um die Kniee flachhandgrosse Gruppen von meist in Ringform stehenden bis erbsengrossen düster rothbraun gefärbten, über das Hautniveau prominenten Knoten, wovon ein Theil schon stark involvirt ist, zum Theil schon geschwunden mit Hinterlassung von rostfarbigen pigmentirten Narben. Am linken Unterschenkel thalergrosse Gruppen von pigmentirten Narben. Tibien beiderseits scharfkantig.

7. Einen 40jährigen Arbeiter mit einem Lupus vulgaris der linken Gesichtshälfte und einem gleichzeitigen papulösen Syphilid.

Der Fall ist interessant in differentialdiagnostischer Beziehung, da die papulösen Efflorescenzen auch im Gesicht, Wange und Stirne sich befinden, zumal in unmittelbarer Umgebung des Lupusherdes.

8. Einen 5jähr. Knaben mit einer hochgradigen Ichthyosis simplexet serpentina.

9. Einen 22jähr. Kranken mit multiplen Gummen. Derselbe acquirirte 1895 Syphilis, welche damals mit über 30 Einreibungen, Sublimatbädern und Jodkali behandelt wurde.

Bereits im Vorjahr stand der Kranke auf hiesiger Klinik mit multiplen ulcerösen Hautgummen und einem faustgrossen Hodentumor in Behandlung, welch letzterer auch auf antiluetische Behandlung prompt fast vollständig regress wurde. — Anfangs August d. J. kam er abermals mit

einem fast kindskopfgrossen Hodentumor zur Aufnahme. Nebenhode und Samenstrang waren genau vom Hoden zu differenziren, letzterer mit der Scrotalhaut verwachsen, zeigte mehrfache Fistelöffnungen, aus welchen sich klebrig eitriges Secret entleerte; über der Mitte der Geschwulst eine kronengrosse livide Narbe mit einem sichelförmigen abgehobenen unterwühlten Rande. Dicht oberhalb ein kraterförmig sich vertiefendes Geschwür mit steilen, speckig glänzenden Rändern. Der Hodentumor selbst von prall elastischer Consistenz und glatter Oberfläche. Inguinaldrüsen nicht vergrössert. Ueber dem Os sacrum und an der linken Schläfengegend je eine kronengrosse hellweisse Narbe von einem sepiabraunen Rand umsäumt. An der Stirnhaargrenze links eine hühnereigrosse, fluctuirende Geschwulst, in deren Mitte eine feine Fistelöffnung, aus welcher beständig klebriges klares Secret absickert. Am Rand der Geschwulst ist ein derber, bei stärkerem Fingerdruck eindrückbarer Knochenwall deutlich abzutasten. Am behaarten Kopf zahlreiche bis kreuzergrosse Narben. Das erweichte Stirngumma wurde incidirt, der Inhalt entleert, Patient erhielt 30 Injectionen mit Succinimidquecksilber. Jetzt ist der Hode auf kleinapfelgrösse verkleinert, die Stirnhaut hat sich bis auf eine kreuzergrosse noch abgehobene Stelle vollständig an den Knochen wieder angelöthet.

Kreibich stellt vor *a*) einen Fall von Epithelialcarcinom, welcher wegen seiner Localisation an der Stirne und seiner kreisrunden, scharf geränderten Form in differential diagnostischer Beziehung gegenüber Gumma von Interesse ist; *b*) einen Fall von Pemphigus circinatus mit hauptsächlicher Localisation an den Unterextremitäten.

Lang erwähnt, dass man bei extragenitalen Initialmanifestationen auch an die Möglichkeit einer Infection denken muss, welche am Obductionstisch vom Cadaver acquirirt werden kann.

In der Literatur finden sich nur Andeutungen hierauf bezüglich; Lang kam vor mehreren Jahren in die Lage, einen Collegen zu beobachten, der sich bei der Obduction luetisch inficirte. Es war nach allen Nebenumständen gar nicht daran zu zweifeln, dass die Syphilis bei der Section eines mit Papeln behafteten Cadavers übertragen worden ist.

Da die Syphilis zumeist wohl nur während des irritativen Stadiums übertragen zu werden pflegt, die irritative Syphilis aber für sich allein höchst selten den Tod veranlasst, so kann nur eine Coincidenz mit schweren Verletzungen etc. die Möglichkeit für die Obduction eines solchen Syphilitikers bieten. Und so war es auch in dem von Lang beobachteten Falle.

Neumann führt aus, dass auch bei den Mohammedanern, bei denen die Sitte bestehe, dass nicht bloss die nächsten Angehörigen, sondern auch entferntere Verwandte und Freunde des Hauses einen Verstorbenen küssen, keine Infection bisher bekannt ist, welche von dem Todten auf den Lebenden erfolgt war. Er hält demnach die Mittheilungen von Lang für wichtig, weil eine einzige positive Beobachtung viel mehr werth sei als noch so viele negative.

Verhandlungen der Berliner dermatologischen Gesellschaft.

Sitzung vom 7. November 1899.

Vorsitzender: O. Rosenthal. Schriftführer: Saalfeld.

1. **Plonski** stellt einen 11jährigen Knaben vor, welcher seit seinem zweiten Lebensjahre an Lupus vulgaris gelitten hat. Im 9. Jahre ist derselbe zum ersten Male behandelt worden; der knorpelige Theil der Nase fehlte bereits vollständig und die ganze umgebende Partie des Gesichts war ulcerirt. Patient ist vor 4 Wochen in die Lassar'sche Klinik aufgenommen worden und dort in einer Sitzung von 20 Minuten mit dem Holländerschen Heissluftverfahren behandelt worden. Die Nachbehandlung bestand in trockenem Jodoformverband. Das Resultat ist sehr zufriedenstellend, es besteht eine glatte, ziemlich blasse Narbe, in welcher vielleicht noch einige kleine Knötchen sichtbar sind; dieselben können in einer unbedeutenden Nachoperation beseitigt werden.

2. **Plonski** stellt aus der Lassar'schen Klinik einen Fall von Dermatitis herpetiformis vor. Derselbe betrifft eine Frau, die bereits vor 1½ Jahren in Behandlung gestanden hat. Damals war der Ausbruch in besonders hervorragender Weise sichtbar und zwar bestanden serpiginöse Linien, die mit kleinen Bläschen dicht besetzt waren; jetzt besteht ein Recidiv an derselben Stelle in gleicher Deutlichkeit.

Buschke kennt den Fall seit langer Zeit aus der Lesser'schen Klinik, es handelt sich um einen typischen Fall von Herpes gestationis. Die Krankheit entwickelte sich im Anschluss an das Stillen nach einer Gravidität und verschwand allmälich, um im Verlauf der nächsten Gravidität wieder zuzunehmen. Eigenthümlich war, dass zu Ende der Schwangerschaft der Ausschlag verschwand, um einige Tage nachher wieder zum Ausbruch zu kommen. Es handelt sich also um die specielle Gruppe der Dermatitis herpetiformis, welche als Herpes gestationis bezeichnet wird.

Blaschko kann sich der Diagnose der beiden Herren nicht anschliessen, weil man weder Pigmentationen noch Narben sieht, sondern vielmehr eine erythematöse Fläche vorhanden ist. Möglicherweise liegt ein Fall von Impetigo herpetiformis vor.

Buschke erwidert, dass Impetigo herpetiformis in der grossen Mehrzahl der bekannten Fälle als eine schwere Krankheit verlaufen ist, nur einer ist nach seiner Ansicht mit dem Leben davon gekommen. Ferner waren bei dieser Patientin ausgedehnte Pigmentationen vorhanden, zur Zeit als Herr Lesser den Fall gesehen und demonstrirt hat. Auch der klinische Verlauf im Anschluss an eine Gravidität spricht für seine Diagnose.

Blaschko bemerkt, dass Impetigo herpetiformis ebenfalls eine Erkrankung der Schwangerschaft ist und in der Mehrzahl der Fälle bei Graviden oder Wöchnerinen zur Beobachtung gekommen ist; darum werden beide Affectionen auch so häufig verwechselt. Im übrigen sind eine ganze Reihe von derartigen Fällen auch milde verlaufen. Auch gibt es in dieser Classe Uebergangsformen, worauf Brocq schon aufmerksam gemacht hat. Die erythematöse Fläche ohne Narbe und Pigmentirung spricht gegen die Diagnose Dermatitis herpetiformis.

Buschke hat den Fall ein Jahr lang beobachtet, es fehlte kein Symptom für die Diagnose Herpes gestationis. Die Multiformität des Ausschlags, das Jucken, die Neigung zu Recidiven und die Gutartigkeit.

Rosenthal erinnert sich, eine Reihe von Fällen von Dermatitis herpetiformis gesehen zu haben und würde sich primo visu nach dem ganzen ihm geschilderten Verlauf und nach dem Aussehen unbedingt für die Diagnose Herpes gestationis aussprechen.

3. **Plonski** stellt aus der Lassar'schen Klinik eine ältere Frau vor, die bisher auf dem Lande beschäftigt war. Auf dem Gesicht zeigen sich verschiedenartige Infiltrationen circumscripter Natur, besonders sind auf Nase und Stirn warzige Prominenzen vorhanden, welche aus einem Lager von Epidermiszellen bestehen.

Hebt man die kleine Kugel ab, so erscheint eine reich excoriirte Grundfläche; in der Nachbarschaft sind kleine Pigmentirungen sichtbar. Die Affection besteht über ein Jahr, wahrscheinlich handelt es sich in diesem Falle um Hautkrankroide.

4. **Isaac II** stellt einen 38jährigen Patienten vor, welcher sich vor 14 Jahren ein primäres ulcus zuzog, im Anschluss daran entwickelte sich ein doppelseitiger Bubo. Die Inguinaldrüsen wurden in einem hiesigen Krankenhause entfernt, jetzt nach Jahren bildet sich ein zunehmendes Oedem des Scrotum und des Penis aus, bei Abwesenheit aller sonstigen Momente von Lues. Mit Wahrscheinlichkeit handelt es sich um eine beginnende Elephantiasis, die auf den Verlust der Inguinaldrüsen zurückgeführt werden muss. Das Bestreben, die Zahl der Bubonenoperationen zu verkleinern, ist jetzt allgemein, das Lang'sche Verfahren mit vorangegangenen kataplasmirenden Umschlägen bietet einen guten Ersatz.

Mankiewicz behandelt augenblicklich einen Herrn, welcher vor 4 Jahren auf einer Seite operirt worden ist. Derselbe hat eine viel stärker entwickelte Elephantiasis scroti und penis als der vorgestellte Fall; auf der nicht operirten Seite sind jetzt noch deutlich Drüsen fühlbar. Es ist schwer zu sagen, ob die Exstirpation, die nur gering gewesen sein kann, da Patient nur 4 Tage bettlägerig war, zu dieser Elephantiasis geführt hat. Im übrigen bilden sich bei der Lang'schen Behandlung mit Argentum-Einspritzungen erhebliche Narben, die ebenso die Lymphwege verlegen können, als wenn die Drüsen in toto herausgenommen wären.

5. **Saalfeld** stellt einen Patienten von 24 Jahren vor, welcher bis vor 1½ Jahren ungefähr ganz gesund war. Zur damaligen Zeit war er Waschmeister. Ende Juni v. J. erkrankte er mit kleinen Pickelchen im

Gesicht, welche erst an der linken Nasenseite auftraten; allmählich breitete sich die Affection innerhalb 5 Monaten über den grössten Theil des Gesichts aus. Man kann nun 2 verschiedene Arten von Efflorescenzen unterscheiden, theilweise kleine, hirsekorn- bis erbsengrosse isolirt stehende, zum Theil auch confluirende Erhebungen, die den Eindruck von kleinen Papeln oder kleinen Vesikeln machen. Als wir diese Efflorescenzen anstachen, entleerte sich etwas helle Flüssigkeit, in letzterer Zeit nur noch Blut. Ausserdem stehen an den Seitentheilen und auf der Stirn deutliche Acne-Knötchen. Die Affection ist nur mit Dampf behandelt worden, ohne sich wesentlich zu verändern, nur einige der Efflorescenzen sind in Vereiterung übergegangen. Lesser, der den Fall gesehen hat, konnte ebenfalls eine bestimmte Diagnose nicht stellen. In Betracht kommen Lymphangiome — doch diese sind für gewöhnlich angeboren, ausserdem treten sie nicht im Gesicht auf — ferner Syphilis, wogegen aber alle sonstigen Erscheinungen sprechen. Der Patient gibt an, dass die Affection ungefähr 8 Tage später aufgetreten sei, als er mit Chlor in stärkerem Masse zu thun hatte.

Die von Herxheimer in letzter Zeit wieder beschriebene Chloracne entspricht aber nicht dem hier vorliegenden Bilde, vor allen Dingen hat das Allgemeinbefinden nicht gelitten. Aus dem mikroskopischen Befunde ist eine Diagnose nicht zu stellen, auch an Leukämie wurde gedacht, indessen die bisher gemachten Blutpräparate liessen eine bestimmte Deutung nicht zu. Drüsenschwellungen sind nicht vorhanden, ebenso fehlen constitutionelle Erkrankungen.

Pincus macht auf die ausserordentliche Weichheit der Knötchen aufmerksam, welche an das Gefühl erinnert, das man bei Lupusknötchen zu haben pflegt. Der Kaposi'sche Fall von acuter Teleangiectasie im Jahre 1894 wurde durch spätere Untersuchung in das Gebiet der Tuberculose hineingezogen. P. selbst hat einen ähnlichen Fall gesehen, bei welchem das mikroskopische Bild der Tuberculose vorlag, ohne dass indessen Tuberkelbacillen gefunden werden konnten. P. glaubt, dass der Fall in das Gebiet des von Finger beschriebenen Lupus disseminatus gehört.

Ledermann hat den Finger'schen Fall vor Jahren gesehen, in demselben wurden Tuberkelbacillen mikroskopisch gefunden. Die Ursache bestand darin, dass der Vater des betreffenden Patienten tuberculös war und die Tochter sich mit demselben Handtuch abzutrocknen pflegte, so dass wahrscheinlich von aussen her eine Uebertragung von Tuberkelbacillen stattgefunden hat.

Saalfeld bemerkt, dass der Patient weder hereditär belastet ist, noch dass eine Impfung von aussen her in Frage kommt.

6. **O. Rosenthal**: Beitrag zur Technik der Quecksilbertherapie. Im Anschluss an die von Blaschko über dasselbe Thema in der medicinischen Gesellschaft stattgefundenen Demonstration zeigt R. die Verbandstücke, welche er seit Jahren bei der Schmierkur zum Schutz der Wäsche anwenden lässt. Bei eingeriebenen Armen wird der losgetrennte Aermel einer fest anschliessenden baumwollenen oder seidenen Unterjacke benutzt, welcher mit 2 Bändern versehen ist, die auf der anderen Seite

des Körpers zugebunden werden. In gleicher Weise werden die Beine durch eine ebensolche ausgeschnittene halbe Unterhose bedeckt. Zum Schutze der Brust hat R. eine halbe Weste machen lassen ohne Aermel, welche ebenfalls mit Bändern versehen ist. Ist der Patient eingerieben, so zieht er die Weste an und bindet sie sich selbst zu. Alle diese Verbandstücke sind für beide Seiten des Körpers verwendbar.

Was den von Blaschko demonstrirten Merkurlint anbetrifft, so sind dessen Vorzüge hervortretend, indessen möchte R. Blaschko rathen, statt der von ihm verwendeten Schürze (die Bezeichnung Brustlatz wäre vorzuziehen, da man unter Schürze ein Kleidungsstück versteht, welches zur Bedeckung der Schamtheile resp. der Bekleidung des Unterleibes verwendet wird) lieber den Mercurlint in Westenform nach dem Modell des eben beschriebenen Verbandstückes anwenden zu lassen.

So liesse sich eher ein Eczem vermeiden, das bei Männern in Folge des reichlicheren Haarwuchses auf der Brust und bei Frauen durch das Hervorstehen der Brustwarzen mit Leichtigkeit entstehen kann. Um die Welander'sche Methode anzuwenden, hat R. eine halbe Weste ohne Aermel anfertigen lassen, welche innen mit einem rauhen Wollstoff bedeckt ist. Der obere Stoff erstrekt sich bis zur Mittellinie der Brust, der untere geht nur bis an die Brustwarze heran. Der Patient schmiert sich die Weste selbst ein, was bei der, wenn auch nur geringen Verdampfung, immerhin einen gewissen Vorzug hat und kann dieselbe auf der anderen Seite ebenfalls gebrauchen. Dadurch, dass die Salbe mit der Haut in innigste Berührung kommt, ist die Möglichkeit gegeben, dass nicht nur durch die Luftwege eine Resorption des Quecksilbers stattfindet. Diese Kur, deren Urheber Welander ist, ist nur für ambulatorische Zwecke zu empfehlen und eignet sich nur für ganz leichte oder Präventivkuren. Liegen die Patienten im Bett, so lässt man besser eine energische Schmierkur vornehmen.

R. hat eine Reihe von Patienten nach dieser eben angeführten Methode behandelt und kann dieselbe in den dazu geeigneten Fällen empfehlen.

Blaschko ist ebenfalls der Ansicht, dass die Kur sich nur für ambulatorische Patienten eignet. Was die Westenform anbetrifft, so hatte Blaschko schon mit derselben Versuche gemacht, aber die Form wegen der Reibung, die an der Achselhöhle enistehen und so zu Eczemen Veranlassung geben kann, wieder aufgegeben. Ferner glaubt Blaschko, dass der Mercurlint den Vorzug hat, dass mercurielle Exantheme leichter vermieden werden, da nicht nur der Merkur, sondern auch die Salbe einen Antheil an dem Auftreten des Ausschlags hat. Ferner ist es nach B. ein Vorzug, dass der Patient das Verbandstück fertig aus der Apotheke bezieht.

Rosenthal erwidert, dass gerade an den Achselhöhlen sich durch irgend eine Vorrichtung oder durch weiteres Ausschneiden der Aermellöcher das Reiben vollständig vermeiden lässt; im Uebrigen kann nur die Erfahrung entscheiden, welche von beiden Methoden den Vorzug verdient.

Blaschko glaubt, dass nach seinen Erfahrungen eine Differenz zwischen den beiden Methoden nicht besteht. O. Rosenthal.

Verhandlungen der Breslauer Dermatologischen Vereinigung.

I. Sitzung vom 6. Januar 1900.

Vorsitzender: Neisser. Schriftführer: Chotzen.

Als Gäste sind anwesend die Herren: Müller, Priv.-Doc. Erlangen, Münchheimer—Kolberg, Steinschneider — Franzensbad, Ashihara, Azuma, Masuji, Matsuura, Miyake, Murakami, Tajima, Tsutsui—Japan, Zarubin, Priv.-Doc. Charkow.

---

1. Herr **Neisser:** Meine Herren! Am 22. December ist die „Breslauer Dermatologische Vereinigung", zu deren erster Sitzung ich Sie als der gewählte Vorsitzende heute eingeladen habe, gegründet worden. Gestatten Sie mir mit wenigen Worten auf die Zwecke und Ziele dieser neuen Gesellschaft einzugehen.

Der § 1 unserer Statuten lautet: „Zweck des Vereins ist gemeinsame wissenschaftliche Arbeit und Förderung des Specialfaches." Wir wollten in diesen Worten die doppelte Richtung unserer Bestrebungen zum Ausdruck bringen: die Pflege der Wissenschaft und fernerhin die Förderung unseres Specialfaches.

Wenn ich auf den letzteren Punkt zuerst eingehen darf, so wollen wir versuchen, das äussere Ansehen unseres Faches zu heben. In erster Reihe durch Festhalten freundschaftlicher Collegialität, welche seit jeher ungetrübt uns alle in Breslau vereint hat. Wir wollen fernerhin versuchen durch strenge Aufnahmebedingungen eine Scheidung zu machen zwischen wirklich wissenschaftlichen Dermatologen und den sogenannten Sechswochenspecialisten. Nur diejenigen Aerzte wollen wir als berechtigte Collegen anerkennen, welche in ernster und intensiver Weise sich dem Studium unserer Disciplin gewidmet haben. Wir verkennen nicht, dass unter der älteren Aerzte-Generation eine ganze Anzahl Männer sich befinden, welche trotz eines anderen Entwicklungsganges, als der, der uns als Ideal vorschwebt, es zu hervorragenden Leistungen in unserem Gebiete gebracht haben. Seitdem wir aber in Deutschland genügend Ausbildungsstätten besitzen, an welchen unser Specialfach auch den strengsten Anforderungen der Wissenschaft entsprechend gepflegt wird, scheint es an der Zeit, nach Möglichkeit die Art Specialisten auszumerzen, welche nur in ganz ungenügender Weise sich gerade so weit vorbildet, um den nothwendigsten Anforderungen der Specialistenpraxis zu genügen. Ich denke,

wir sollen auch unseren Theil daran mithelfen, dass unser Fach, nachdem es in den letzten 20 bis 30 Jahren in Deutschland einen so erfreulichen Aufschwung genommen hat, nicht wieder dadurch an Ansehen verliert, dass ein gar zu niedriges Niveau der diesen Zweig der Medicin treibenden Aerzte dem ganzen Specialfach den Stempel aufdrückt. Wenn auch das hilfesuchende Publicum heutzutage besser versorgt ist, als vor 30 oder 40 Jahren, indem allerorten wenigstens leidlich ausgebildete Specialärzte zu finden sind, so haben wir doch der Aerzteschaft gegenüber die Verpflichtung, nur für diejenigen Collegen die bevorzugte Stellung eines Specialisten zu verlangen, welche nicht nur über ein leidliches Mittelmass von Kenntnissen verfügen, sondern durch ihre Ausbildung die Garantie geben, dass sie das grosse Gebiet der Haut-, der venerischen und der urologischen Krankheiten wirklich beherrschen.

Wir Alle, die wir hier versammelt sind, haben in mehrjähriger klinischer Thätigkeit unsere Kenntnisse gesammelt. In der That glaube ich, dass so unentbehrlich nach vieler Richtung hin eine poliklinische Beschäftigung ist, letztere doch nie die klinische Assistenten-Arbeit ersetzen kann. Nur in der Klinik wird die Möglichkeit gegeben, den Krankheitsverlauf und den Werth der Therapie wirklich zu studiren. Sicherlich ist es für den jungen Arzt in der Klinik weit leichter die nöthige kritische Objectivität zu gewinnen und sich sowohl von nihilistischer Skepsis, wie einem übertriebenen Optimismus und Glauben an die Allmacht der Therapie fern zu halten, als für den Polikliniker, welcher nur das wechselnde ambulante Material an sich vorüberziehen sieht und sich dadurch leicht an eine oberflächliche Materialabfertigung gewöhnt.

Wir haben eine zweijährige klinische Thätigkeit als Minimum der Ausbildungszeit hingestellt. Wir wissen sehr wohl, dass an manchen Orten die Leiter namentlich privater Polikliniken nicht in der Lage sind, ihre Hilfsärzte immer auf so lange Zeit festzuhalten. Das kann und darf uns aber nicht abhalten, durch unser Vorgehen darauf hinzuweisen, dass wir in einer zu kurzen Ausbildungszeit ein Uebel erblicken, welches wir um so energischer bekämpfen wollen, je mehr wir darin eine Gefahr für das Ansehen unseres Specialfaches sehen. Je berechtigter bei dem unübersehbaren Wachsen der Medicin das Specialistenwesen wird, um so mehr haben gerade wir Specialisten die Verpflichtung, das Niveau des einzelnen Specialarztes so hoch wie irgend möglich zu bringen. Nur dann haben wir der allgemeinen Aerzteschaft gegenüber eine Existenzberechtigung.

Unsere österreichischen Collegen erblicken noch in einem anderen Punkte eine Gefahr für unsere Specialität in Deutschland. Während in Oesterreich die Bezeichnung „Klinik und Poliklinik“ nur solchen Instituten zusteht, welche von Staatswegen ihnen übertragene Lehrzwecke erfüllen, wird bei uns diese Bezeichnung überall angewendet, wo zu irgend welchen Zwecken eine unentgeltliche Behandlung ambulanter Kranker in öffentlicher Sprechstunde gewährt wird. Gewiss kann nicht geleugnet werden, dass manche derartige Poliklinik besser nicht existirte, da sie nur anderen leistungsfähigen Instituten Material entzieht; aber andererseits

hat unsere deutsche, nicht monopolisirende Einrichtung dazu geführt, eine ganze Anzahl von Collegen zu leistungsfähigen und anerkannten Mitarbeitern heranzubilden, und wir werden ihre Thätigkeit um so höher schätzen, als sie oft mit ganz anderen eigenen Opfern der Pflege der Wissenschaft obliegen, als diejenigen, welche in der glücklichen Lage sind, an der Spitze wohleingerichteter staatlicher Institute zu stehen. Wir werden ihre wissenschaftliche Mitarbeit um so weniger entbehren wollen, je mehr die Auswahl derjenigen, welche zur officiellen Bethätigung der Lehrthätigkeit zugelassen werden, nur gar zu oft von allen möglichen Gesichtspunkten abhängig gemacht wird, und nicht allein von der wissenschaftlichen Qualification.

Was die wissenschaftlichen Ziele unserer Vereinigung betrifft, so haben wir natürlich in erster Reihe die Absicht, uns selbst gegenseitig zu belehren und das wundervolle in unserer grossen Stadt verstreute Material uns zugänglich zu machen.

Wir haben aber auch den vielleicht unbescheidenen Glauben, dass auch ausserhalb Breslaus unseren Sitzungen ein gewisses Interesse entgegengebracht werden könnte. Unsere Breslauer Dermatologie hat, wie ich glaube, durch eine Reihe günstiger örtlicher Umstände den Zusammenhang mit der allgemeinen Medicin und mit der allgemeinen Pathologie ganz besonders innig bewahrt. Ist doch überhaupt die deutsche Dermatologie dadurch, dass sie nicht aus einer seit Jahrzehnten bestehenden berühmten Specialschule hervorgegangen ist, leichter in der Lage gewesen, sich in objectiver Weise aus all den Anschauungen der verschiedenen Schulen, der alten Wiener, der Pariser und Londoner Schule, herauszusuchen, was als gesichertes Besitzthum der Wissenschaft festzuhalten ist. Wir stehen in der Mitte zwischen Wien und Paris und konnten uns leichter fern halten von Dogmen und festgewurzelten Anschauungen sowohl der einen wie der andern Schule. Auch dadurch, dass fast alle Vertreter der deutschen Dermatologie erst lange Zeit in anderen Disciplinen, speciell in innerer Medicin und allgemeiner Pathologie, thätig gewesen sind, hat es mit sich gebracht, dass im Allgemeinen der deutschen Dermatologie nicht so sehr der Charakter der reinen Specialistik anhaftet, als vielmehr das Bestreben, abgesehen von den speciellen Unterrichtszwecken der Dermatologie gleichsam nur als Arbeitsfeld für die allgemeineren Aufgaben der Gesammtmedicin zu betrachten. Ist es auch unerwünscht, dass an manchen Universitäten unser Fach noch keine ganz selbständige Vertretung hat, so ist es doch andererseits charakteristisch, dass viele interne Kliniker — und es sind wahrlich nicht die schlechtesten — die Abtrennung unserer Specialität von ihrer Klinik nicht zugeben, weil sie die Bedeutsamkeit und Wichtigkeit und das ganz besonders Fesselnde dieses Arbeitsgebietes erkannt haben. Ich brauche das nicht näher auszuführen. Wir alle wissen, wie allerseits die Lehre von der Gonorrhoe und der Syphilis hinübergreift in alle möglichen Gebiete der inneren Medicin und Chirurgie und wie sehr die Lehre von den Hautkrankheiten geeignet ist, mehr als die Pathologie aller übrigen Organe

uns die Probleme der allgemeinen Pathologie vor die Augen zu führen. Jeder Tag bringt uns neue Aufgaben. Hoffentlich gelingt es unserer Vereinigung, einige der unzähligen Räthsel der Dermatologie zu lösen!

Ich kann nicht schliessen, ohne mit einigen Worten derer zu gedenken, welche die eigentlichen Begründer der Breslauer Dermatologie und damit unserer Vereinigung gewesen sind. Hier an den Wänden hängen Bilder Heinrich Köbner's und Oskar Simon's.

Köbner war es, dessen rastlosen Bemühungen wir es verdanken, dass im Jahre 1877 die Unterrichtsverwaltung an die Errichtung einer eigenen Klinik für Haut- und venerische Krankheiten heranging. Schwere Erkrankung zwang den schon seit Jahren in Breslau thätigen Docenten dazu, gerade in dem Augenblicke, wo er die Früchte seiner Arbeit hätte geniessen sollen, auf die Leitung der Klinik zu verzichten, und so war ich, als ganz junger Assistent, ein Jahr lang genöthigt, mich allein durch die Lehren unserer Wissenschaft und durch die Schwierigkeiten eines durch äussere Umstände sehr erschwerten Stationsdienstes durchzuwinden.

Ostern 1878 wurde dies anders. Oskar Simon, Docent in Berlin, übernahm die Professur und die Leitung der Klinik, und seinem hervorragenden Organisationstalent ist es zu danken, dass die Klinik in rascher Weise sich entwickelte und emporblühte. Ich selbst verdanke Simon nicht nur unendlich Vieles in meiner wissenschaftlichen Ausbildung, sondern ganz besonders darin, dass ich, 1882 zum Leiter der Klinik berufen, mir ihn als Organisator zum Vorbild nehmen konnte. Gewiss ist der Sprung von den schmucklosen und engen Räumen des Allerheiligen-Hospitales zu diesem schönen Gebäude ein unendlich grosser, aber viel schwieriger war es, die ersten Schritte auf diesem Wege zu machen.

So lassen Sie uns denn, meine Herren, unsere Arbeiten beginnen; ich zweifle nicht, dass wir ganz erspriessliches leisten können, wenn wir unsere Kräfte zusammenraffen!

2. Herr **Chotzen:** Bevor wir in die Tagesordnung eintreten, will ich Ihnen, sehr geehrter Herr Geheimrath, unsern ergebensten Dank aussprechen für Ihre Anregung zur Gründung dieser Vereinigung. Wenn die Aerzteschaft sich wissenschaftlich weiter fortbilden will, ist sie auf die Beziehungen zu den Universitäten, deren Instituten und Lehrern angewiesen. Insbesondere wir Breslauer Dermatologen erhoffen ein erfolgreiches wissenschaftliches Weiterstreben in der Anlehnung an Ihre Klinik und Ihre Person. Was von Breslau aus auf dermatologischem Gebiete geleistet worden ist, ist fast ausschliesslich Ihr Verdienst und das Ansehen, welches Breslau in dieser Richtung geniesst, zumeist Ihr Werk. Wo immer man sagen mag, dass man zu der Breslauer dermatologischen Klinik und Ihnen selbst in näherer Beziehung gestanden habe, kann man von vornherein einer besonderen Beachtung sicher sein. Unter Ihrer Leitung und Förderung wird daher unsere neue Vereinigung sich entsprechend unseren Wünschen entwickeln und die Anerkennung der Fachgenossen erringen.

In der Gründungssitzung vom 22. December 1899 sind als ausserordentliche Mitglieder aufgenommen worden:

1. auf Vorschlag des Herrn Neisser: die Herren Guth, Juliusberg, Klingmüller, Lion, Mc.-Murtry, Plato, Raab, Sachs Otto, Sachs Richard, Schmidt, Scholtz;

2. auf Vorschlag des Herrn Harttung: die Herren Callomon, Hentschel, Tempel.

3. Herr **Hentschel**: **Fall von Hodengangrän.**

W. M., 25jähriger kräftiger Haushälter, wurde am 7.|XII. 1899 auf der Abtheilung für Hautkranke im Allerheiligenhospital aufgenommen. Beide Testikel bildeten faustgrosse Tumoren, waren druckempfindlich. Nebenhoden beiderseits nicht abgrenzbar. Keine Gonorrhoe, keine Cystitis, Prostata o. B., Stuhl hellgelb, diarrhoisch. Leichte Nierenreizung. Temp. 39·4. Pat. macht einen schwerkranken Eindruck.

Die Anschwellung trat vor 4 Tagen plötzlich auf, vorher niemals Ausfluss, Coïtus beharrlich in Abrede gestellt, Stuhlgang immer in Ordnung. Quetschung oder sonstige Traumen lagen nicht vor.

Die Temperatur blieb constant um 39°. Von Gonorrhoe nichts zu finden, ebenso wenig von Typhus abdom. (Widal 3mal negativ.) Eine Probepunction am 18. unter aseptischen Cautelen negativ. Am 19. Fluctuation im r. Hoden, die Incision ergibt einen Abscess zwischen Tun. vag. pr. und Hoden mit spärlichem grauem Eiter. Im Ausstrichpräparat nur Ek. Auf Hydrocelenagar: kurze, dicke Stäbchen, die sich nach Gram entfärbten und vereinzelte, den Staphylococcen ähnliche Coccen, wuchsen auf Gelatine, ohne sie zu verflüssigen.

Am 21. Operation auf der chirurg. Abtheilung: Beide Hoden gangränos, bildeten eine graue, krümmelige, verreibbare Masse, auch an beiden Samensträngen beginnende Gangrän. Castratio tot. Der Stuhl besserte sich vom 2. Tage nach der Operation an. Temperatur seit dem 25. normal, Allgemeinzustand befriedigend.

Discussion: Herr Löwenhardt meint, derartige Orchitiden können durch Eindringen von Bakt. coli com. aus dem Darmtractus hervorgerufen werden; er berichtet im Anschluss an den besprochenen Fall über einen 60jährigen Patienten, der am 3. Februar ohne ersichtlichen Grund mit Trouble urinaire erkrankte; in kurzer Zeit folgte Schwellung des linken Hodens, die bestehen blieb, während in einigen Tagen die Harnbeschwerden und das Fieber nachliessen. Am 24. Februar konnte ein Abscess steril geöffnet werden, der sich innerhalb der Serosa localisirt hatte und eine Staphylococcen-Reincultur ergab. Der Hoden erschien von gesunder Farbe, am 11. März ausgesprochene Necrose, das Organ demarkirt sich in toto. Eine Schwellung und Härte des Samenstranges wurde schon vorher festgestellt.

Als Ursache liess sich eine vermuthlich schon länger bestehende Cystitis nachweisen (in dem steril entnommenen Urin wurden auch massenhaft Staphylococcen nachgewiesen).

L. fasst den Fall so auf: Cystitis-Staphylococceninfection der Tunica vaginalis propria (locale Peritonitis des Samenstranges und der

Hodenhüllen), urethrale Orchitis, Abscessbildung. Nachträgliche Thrombosirung der Art. spermatica int. und der Art. vasis deferentis. Necrose.

Der interessante, vom Collegen Hentschel vorgetragene Fall dürfte nach der Anamnese doch auf Infection vom Verdauungscanale zurückgeführt werden können. In anatomischer Beziehung ist schwer zu entscheiden, ob es sich um eine primäre Erkrankung des Hodens gehandelt habe. Für diesen kommen die vasa Spermatica interna in Betracht, welche nur bei dem Durchgange durch die Albuginea eine Anastomose bilden.

Vor der Punction der acuten Orchitis ist schon früher ganz besonders gewarnt worden. Redner zweifelt natürlich nicht, dass in diesem Falle ganz aseptisch verfahren wurde.

4. Herr **Tempel** (Allerheiligenhospital): **Syphilis-Infection einer Hebamme am Finger.**

1. Frau F., Hebamme, 42 Jahre alt, verletzte sich Mitte Juni 1899 ganz leicht mit einer Nadel am 4. Finger der rechten Hand. 8 Tage später trat ein Geschwür auf, welches sich mächtig indurirte. Damalige Behandlung: Lapisätzungen und Sublimatumschläge. Geschwür brauchte 9 Wochen zur Heilung. Gleichzeitig starke Schwellung der Cubital- und Axillardrüsen rechts.

August 1899 trat ein über den ganzen Körper ausgebreitetes papulomaculöses Exanthem unter Fieber auf.

Dieses Exanthem besteht noch jetzt.

Vor 7 Wochen Iritis rechts, welche Patientin zwang, sich in die kgl. Augenklinik aufnehmen zu lassen. Seit dieser Zeit auch starkes Defluvium capillorum. Zur Zeit Schmiercur.

Es wird an der Hand dieses Falles die Frage aufgeworfen, wann man der Patientin die Wiederaufnahme ihres Berufes gestatten könne.

Discussion: Herr Neisser: Die Frage, die der Herr College angeschnitten hat, ist meines Erachtens allgemein gar nicht zu beantworten, man müsste sich denn gerade auf den rigorosen Standpunkt stellen, der inficirten Hebamme, weil durch viele Jahre hindurch die Möglichkeit, dass sie ihre Clientinnen inficiren könne, vorliegt, die Praxis auf ebenso viele Jahre verbieten zu wollen. Nun wissen wir doch aber über die Dauer der Infectionität nichts sicheres und sind keinesfalls trotz aller Kenntnisse über die Dauer der Infectiosität im allgemeinen in der Lage, für den einzelnen Fall ein bindendes Urtheil abzugeben. Ich glaube daher, man hat nicht das Recht, sich auf einen rigorosen theoretischen Standtpunkt zu stellen, da zwischen der Möglichkeit, dass eine Infection ausgehen könne und dem Grade der Wahrscheinlichkeit, ob dieser traurige Fall eintreten wird, doch ein sehr grosser Unterschied ist. Wenn freilich frische Syphiliserscheinungen an den Händen und Armen der Hebamme da sind, wird selbstverständlich jede Thätigkeit unterbleiben müssen. Dieselbe Forderung würde ich stellen, wenn irgendwelche traumatischen oder krankhaften Veränderungen an der Haut der Hände vorliegen; denn die Möglichkeit, dass auch durch nicht-syphilitische Affectionen eine im Körper steckende Syphilis übertragen werden könne, wird man stets berücksichtigen müssen. Wenn

aber die Patientin gesunde Hände und Arme hat, würde ich zwar für eine sehr sorgfältige und regelmässige Ueberwachung und für eine sehr energische chronisch-intermittirende Behandlung sorgen, aber ich würde das Practiciren nicht verbieten. Ich glaube, man hat gerade in einem derartigen Falle um so weniger ein Recht dazu, bei einer unverschuldet inficirten Frau, die ihren Erwerb durch gar zu rigoroses Vorgehen verlieren wurde, diese extreme Prophylaxe zu üben, als wir anderen Kranken gegenüber nicht solche Massregeln in Anwendung ziehen. Obgleich die Sanitätsbehörde weiss, dsss Tausende von Prostituirten sich im infectiösen Stadium der Syphilis befinden und man diesen Personen doch gewiss kein besonderes Vertrauen schenken kann, dass sie sich sorgsamst beobachten und bei Auftreten von Krankheitserscheinungen ins Krankenhaus eintreten werden, lässt man sie doch frei herumlaufen, und noch dazu ein Gewerbe ausüben, das für die Oeffentlichkeit sicherlich gefährlicher ist, als die Thätigkeit einer Hebamme, die selbst am meisten interessirt ist, dass sie kein Unheil anrichte. Freilich kann man einwenden, dass Jeder, der sich mit einer Prostituirten einlässt, weiss oder wissen sollte, welche Gefahren ihm bevorstehen können, während man umgekehrt auf die Gesundheit oder wenigstens stricte Ungefährlichkeit einer Hebamme rechnet.

Trotzdem glaube ich, darf man den Hebammen ebenso wenig, wie syphilitisch-inficirten Aerzten gegenüber den Bogen nicht zu straff spannen. Bei genügender Vorsicht ist die Wahrscheinlichkeit einer Syphilis-Uebertragung von solchen über die Gefahr und Bedeutung der Syphilis unterrichteten Personen auf gesunde Menschen so minimal, dass man deshalb nicht alle Aerzte und Hebammen, die sich in ihrem Berufe inficiren — und es sind leider sehr viele — brotlos machen dürfte. Meines Wissens bestehen auch keine Institutionen, welche durch gegenseitige Versicherung oder durch zwangsweises Eintreten in Unfallscassen den Hebammen eine Entschädigung für den Ausfall an Erwerb sichern. Ich meine also, die Patientin sollte sich regelmässig alle acht Tage sorgsamst untersuchen lassen, sie sollte in strengster Weise eine chronisch-intermittirende Behandlung durchmachen und sollte alle Regeln der Kunst anwenden, um ihre Hände gesund, geschmeidig und frei von Eczemen und Läsionen zu halten.

Herr Chotzen: Das Wichtigste in dieser Frage ist, den Standpunkt zu kennen, welchen die Aufsichtsbehörde der Hebammen, der Kreisphysiker, einnimmt. Es ist mir im Augenblicke nicht bekannt, welche principielle Stellung die Behörden bisher eingenommen haben. Für den Arzt, welcher entscheiden soll, ob die luetisch erkrankte Hebamme im gegebenen Zeitpunkte ihre Thätigkeit ausüben dürfe, empfiehlt es sich, in seinem Atteste besonders zu betonen, dass die Betreffende zur Zeit symptomfrei sei.

Die weitere Discussion soll gelegentlich eingehend fortgeführt werden.

5. Herr **Tempel: Zur Differentialdiagnose von Psoriasis und sogen. Eczema seborrhoicum.**

Robert V., 23 Jahre alt, leidet seit 3 Wochen an einem über den ganzen Körper ausgebreiteten Exanthem.

Beginn auf der Brust. Die Einzelefflorescenzen stellen leicht erhabene, mässig derbe, hellrothe, zum Theil mit kleinen Epidermisschüppchen bedeckte Knötchen dar. Localisation: über Brust, Bauch und Rücken gleichmässig vertheilt.

Streckseite der Unterarme um ein weniges stärker befallen als Beugeseite, Knie frei. An den Oberschenkeln direct eczematöse Stellen. Gleichzeitig seit 2 Jahren bestehende starke Seborrhoea rapitis. Pilzbefund negativ.

Discussion: Die Anwesenden halten den Fall für Psoriasis.

6. Herr **Zarubin** (Charkow, als Gast): **Ein Fall von Lichen atrophicus.**

Meine Herren! Gestatten Sie, dass ich Ihnen hier einen Patienten mit einer eigenthümlichen Hautaffection vorstelle, die in das Gebiet des Lichen ruber gehört, aber eine verhältnissmässig seltene Abart desselben vorstellt.

Aus der Familienanamnese und aus seinem eigenen Vorleben lässt sich nichts eruiren, was auf seine jetzige Affection Bezug hätte. Der Patient ist im übrigen völlig gesund und hat bis auf den objectiven Befund an den beiden unteren Extremitäten und einem geringen Juckreiz, der bei der Aufnahme bestand, jetzt aber völlig verschwunden ist, gar keine Beschwerden.

Die Hautaffection ist zum ersten Mal vor 4 Jahren im Herbst aufgetreten, soll im Winter wieder verschwunden sein und sie soll innerhalb der letzten 4 Jahre stets im Herbst recidivirt sein. Der Status hat sich innerhalb des fast zweimonatlichen Krankenhausaufenthaltes nur wenig verändert, so dass Sie einen bedeutenden Unterschied zwischen den bei der Aufnahme angefertigten Moulagen und dem Status, den Sie jetzt sehen, nicht werden constatiren können. Doch möchte ich bemerken, dass unsere Therapie (subcutan. Injec. N. kakad., äusserlich Chrysarobin, Naphthol, Pyrogallus etc.) jedenfalls den Erfolg gehabt hat, den Patienten von seinen Juckbeschwerden zu befreien.

Die Affection besteht aus theils kreisförmigen, theils regellosen, braunrothen, theilweise etwas erhabenen, etwa 3—4 Mm. breiten Linien, die atrophisch veränderte Hautstellen umgeben. Die Atrophie ist theilweise eine sehr geringfügige, so dass sie nur mit Lupenvergrösserung wahrzunehmen ist. An anderen Stellen ist die Atrophie sehr stark ausgesprochen und grenzt schon in ihrer Intensität an das, was wir als Narbe bezeichnen. Diese atrophischen Stellen sind hier gruppirt „en mosaique". Der braunrothe Wall zeigt zum grössten Theil ebenfalls ein atrophisch verändertes Hautniveau. Daneben findet man einige papulöse Erhebungen, die völlig in Involution begriffenen Lichen ruber-Knötchen gleichen.

Wir haben in diesem Fall, in Analogie mit den in der Literatur beschriebenen Fällen, die Affection in die Gruppe untergebracht, die man als Lichen atrophicus sive sclerosus bezeichnet. Diese Bezeichnung stammt von Hallopeau, der im Jahre 1887 sie auf eine sehr genau beschriebene Affection angewandt hat. Schon vorher hat Kaposi in seinem Lehrbuch einen ähnlichen Fall erwähnt, bei dem er zuerst an Lupus erythematodes dachte. Dass diese Affection differentialdiagnostisch sehr in Frage kommt, darauf will ich später noch eingehen.

An dieser Stelle will ich kurz hinzufügen, dass die Affection seit

Hallopeau des öfteren und in eingehendster Weise beschrieben worden ist und dass auch, wie es mir möglich gewesen ist, mikroskopische Untersuchungen verschiedentlich publicirt worden sind. Die Veränderungen, die Sie an den von mir aufgestellten Präparaten bemerken, sind kurz folgende:

Die Hornschichte ist überall verdickt; die Zellen enthalten keinen Kern. Stratum mucosum verdünnt, an einigen Stellen ist es überhaupt nicht vorhanden; Stratum granulosum ist gut entwickelt. Die Papillen und die interpapillären Zapfen sind fast vollständig verschwunden und es sind nur einige verkümmerte Papillen vorhanden. Die oberflächliche Schichte der Cutis, die Bindegewebsfasern, sind dicht gedrängt; die elastischen Fasern sind hier sehr vermindert; wir finden keine Degeneration der Cl-n T-n (Elacin), die Capillargefässe sind nicht dilatirt. Diese ganze Schicht ist mit rundzelliger Infiltration durchdrungen; es finden sich nur sehr wenige Mastzellen. Man findet die Pigmenthäufchen in der oberflächlichen Schichte der Cutis mehr im Centrum der atrophischen Papel. Die tiefsten Schichten der Cutis sind wenig alterirt; man findet nur einige Rundzellen, welche die Ausführungsgänge der Schweissdrüsen, die Haare und einige normal beschaffene Gefässe umgeben.

Differentialdiagnostisch kommt eigentlich nur der Lupus erythematodus in Betracht und eigentlich setzte uns erst längere Beobachtung des Falles in die Lage, diese Affection anzuschliessen. Von vornherein sprach allerdings die Localisation gegen diese Affection und ausserdem die Abwesenheit einer einzelnen primären Efflorescenz des Lupus erythematosus.

Bezüglich der Aetiologie des Lichen atrophicans meint Hallopeau, dass die Krankheit eine parasitäre sei und glaubt, dass der Parasit in der Drüsenmündung gesucht werden müsse. Orbäk (Kopenhagen) hatte deshalb Inoculationen am Patienten versucht, aber ohne Erfolg. Die meisten Autoren meinen, dass es sich bei Lichen atrophicans um ein nervöses Moment handelt.

Ich habe, was die Literatur und Beschreibung anbetrifft, mich auf meine kurzen Bemerkungen beschränken zu müssen geglaubt, da ich die Absicht habe, den Fall mit freundlicher Genehmigung des Herrn Geheimraths Neisser später genau im Archiv für Dermatologie zu publiciren.

Discussion: Neisser: An der Diagnose Lichen ruber wird man angesichts der ganz typischen Knötchen wohl nicht zweifeln dürfen. Weshalb aber dieser Fall zu solch deutlichen atrophischen Abheilungsformen führt, ist gänzlich unerfindlich. Sehen wir doch oft andere in ähnlicher Weise kreisförmig fortschreitende Lichen ruber-Formen, bei denen von einem solchen Ausgange nichts zu beobachten ist.

Noch viel merkwürdiger als der eben von Collegen Zarubin vorgestellte Fall war ein anderer, dessen Moulagen ich hier demonstrire. Sie sehen auf Brust und Rücken ein sehr zahlreiches und dicht gestelltes Guirlanden-Werk aus Kreisen und serpiginösen Bögen in einzelnen Kreisen, dann wiederum ein kleineres Netzwerk, welches runde, weisse, etwa

linsengrosse Flecke umschlingt. Die Moulagen tragen die Unterschrift: „Lichen ruber atrophicans?“ „Lupus erythematodes?“ In der That zeigte der Patient namentlich auf dem Kopfe derartig deutlich entwickelte atrophische Veränderungen, dass auf die Diagnose „Lupus erythematodes“ hingewiesen wurde. Hoffentlich gelingt es mir, Ihnen den Fall selbst das nächste Mal und zwar mit einer bestimmten Diagnose zu demonstriren.

7. Herr L. R. **Müller,** (Erlangen, als Gast), spricht über **diffuse Sclerodermie** im ersten Stadium bei einem 16jährigen Mädchen. Beginn vor 3 Wochen (seit 6 Wochen Mittelohreiterung), innerhalb von 3 Tagen wäre die Haut an Oberarmen, Brust, Rücken und Hals so hart geworden „wie Holz“, der Hals sei stark geschwollen gewesen, der Kopf fast unbeweglich. Keine Schmerzen, keine Temperaturen. Kopfschmerzen, Ohrensausen, Schwindel fehlten, Verdauung in Ordnung. Besserung in den letzten 10 Tagen.

Status: Haut der Arme, am oberen Theil der Brust, am Hals sehr derb, fest fixirt, Falten nicht aufhebbar. Mammae und Mammillae frei. Lippe, Nase, Augenlider, Ohren und Mundschleimhaut sind frei. Mund kann nicht weit geöffnet werden.

Druck auf die erkrankten Hauttheile schmerzhaft. Keine Sensibilitätsstörungen. Keine Muskelstörungen, nur Schulter- und Armbewegungen etwas gestört wegen der Hautspannung.

Behandlung: Heisse Bäder, Schwitzen, Massiren, überfettete 10% Salicylseife.

Arme schwitzen nicht.

Jetzt wesentliche Besserung: Die Arme können jetzt gut und fast vollständig gestreckt werden. Spannung der Haut an Nacken und Arm noch sehr stark. Sonstiges Wohlbefinden.

8. Herr **Loewenhardt** berichtet, dass er in den letzten Jahren 7 Fälle von **Blasentumoren** in Behandlung hatte. Da es sich ausnahmslos um Kranke in hohem Alter und solche an der Grenze der Operabilität handelte, sind die Ausgänge nicht immer günstige. Andererseits liegen auch besonders bei einem Recidiv eines breitbasigen Tumors recht erfreuliche Resultate vor. L. zeigt die Photographie eines sehr grossen operirten Blasencarcinoms. In drei Fällen wurde die Sectio alta ausgeführt. L. zeigt intravesical entfernte Tumoren und demonstrirt das Verfahren mit dem modernen Nitze'schen Operationscystoskope, dessen Optik und Einrichtung ganz besonders schön ist, wenn auch die Verkleinerung des Janet'schen Calibers noch wünschenswerth ist.

L. stellt einen Patienten mit totaler Blasenlähmung vor, der sich seit 5 Jahren unausgesetzt katheterisirte und jetzt noch in sehr gutem Zustande befindet. L. empfiehlt, den Nélaton'schen Katheter mit dem Mandrin zu verwenden.

Das cystoskopische Bild zeigt ausserdem einen grossen falschen Divertikel.

9. Herr **Callomon: Tertiär-syphilitische Zungenveränderungen bei einer 42jährigen Frau.**

Neben bemerkenswerthen Veränderungen an der Nase, im Kehlkopfe und in der Mundhöhle (Zerstörung der Nasenscheidewand, Schwellung der Stimm- und Taschenbänder, Verlöthung der hinteren Gaumenbögen mit der Rachenwand, narbiger Verunstaltung der vorderen Gaumenbögen und der Uvula) zeigt die Zunge ein eigenartiges Aussehen: Die linke Hälfte kleiner als die rechte, die ganze Oberfläche — besonders linkerseits — durch tiefe, longitudinale, zum Theile bis in den Zungengrund reichende, narbige Einziehungen in unregelmässige, oberflächlich leicht rissige Wülste getheilt; nahe der Zungenspitze eine besonders tiefe, mehr strahlige Einziehung.

Der Zustand besteht seit 8 Jahren: Damals bemerkte Pat. als erste Zeichen ihrer Krankheit weissliche Blattern am Gaumen und angeblich eine Blatter an der Zunge; die Zunge wurde hart und schwoll allmälig an, so dass sie „wie ein Kloss" im Munde kaum Platz fand; zugleich erkrankte die Nase. Sie wurde vom Arzte innerlich mit Medicin behandelt; das Leiden dauerte über ein halbes Jahr und hinterliess die heutigen Verunstaltungen. Frühere Anamnese belanglos; angeblich niemals Ausschlag oder sonstige Erscheinungen am Körper. — Nur die Veränderungen am Kehlkopf sind nach der bisherigen Behandlung (15 Einreibungen von je 3 Gr. Hydrarg.-Resorbin; 45 Gr. Jodkali) erheblich zurückgegangen (Abnahme der Schwellung).

Es handelt sich wohl um die Folgen einer der selteneren, tertiären Zungenerkrankungen, die nicht mit der Bildung circumscripter gummöser Neubildungen, sondern einer vorwiegend in der Tiefe des Muskels verlaufenden, diffusen gummösen Infiltration einhergehen. Diese musste die oben beschriebene Gestaltsveränderung der Zungenoberfläche zur Folge haben. Sollte sich in der Gegend der Spitze ausserdem ein mehr circumscripter Process abgespielt haben, so wäre dies nicht auffallend, da auch an den übrigen Muskeln des Körpers umschriebene Gummata mit diffusen, syphilitischen Processen abwechselnd oder vereinigt — beschrieben worden sind.

10. Herr **Scholtz: Multiples idiopathisches Hautsarcom (Kaposi):**

Meine Herren! Ich will mir erlauben, Ihnen einen Fall von multiplem, idiopathischem Hautsarcom (Typus Kaposi) vorzustellen, ein Leiden, welches bekanntlich 1872 zuerst von Kaposi beschrieben und als eine besondere Krankheitsform, ein wohlcharakterisirter Typus aus der grossen Gruppe der Hautsarcome herausgehoben wurde. Mit Recht rechnet Kaposi die Krankheit heute nicht mehr zu den echten Sarcomen, von denen sie sich ausser durch den schleichenden Verlauf besonders durch die Eigenschaft der Tumoren, theilweise regressiv zu werden oder selbst zu verschwinden, unterscheidet. Er beschreibt das Leiden daher zusammen mit der Mycosis fungoides und seiner Lymphodermia perniciosa unter einer neuen Gruppe, die er sarcoide Geschwülste nennt. Unseren Kranken, Abraham Z., 51 J. alt, den ich Ihnen nun zeigen möchte, kennen Sie gewissermassen schon; er hat im Januar 1898 in Warschau auf der Abtheilung von Elsenberg gelegen und ist jüngst von dessen Assistenten Bernard im Archiv für Dermatologie, Bd. IL, beschrieben worden.

Die Krankheit begann bei ihm vor etwa 5 Jahren, fast gleichzeitig an der Innenfläche beider Füsse mit Verdickung und stahlblauer Verfärbung der Haut. Allmälig erstreckten sich diese Hautveränderungen auf den ganzen Fuss und auf den infiltrirten und verfärbten Partien traten zunächst rechts wenig prominirende, dunkelrothe, auf Druck schmerzhafte und mehr weniger circumscripte Stellen von etwa Bohnengrösse auf. In den folgenden Jahren machte der Process erhebliche Fortschritte; auf den Händen, besonders der Gegend der Daumenballen, sowie auf den Unter- und Oberschenkeln, zeigten sich kleinere und grössere, harte, braunrothe bis dunkelbraune Knötchen oder derlei mehr flache Herde; der rechte Fuss wurde erheblich verdickt und schmerzhaft, das Gehen fast unmöglich und auch das Allgemeinbefinden begann in stärkerem Masse zu leiden.

Hinsichtlich des näheren Verlaufs in den ersten Jahren verweise ich auf die Publication von Bernard.

Den Zustand des Patienten zur Zeit seiner Aufnahme in die Klinik (April 1899) demonstriren Ihnen am besten die damals angefertigten Moulagen. Der rechte Fuss ist verdickt und auf dem Dorsum polsterartig aufgetrieben, die Haut ist derb, nicht faltbar und dunkelroth verfärbt. Hie und da sind einzelne, zum Theil leicht erhabene, dunkel blaurothe Stellen von etwa Nussgrösse zu erkennen; dieselben sind von etwas weicherer Consistenz und auf Druck ziemlich schmerzhaft. Die Haut des rechten Unterschenkels ist ebenfalls diffus derb infiltrirt, sie zeigt einzelne, bläulich verfärbte Flecken und auf den infiltrirten Partien erheben sich mehrere circumscripte, blaurothe Tumoren von etwa Erbsengrösse und ziemlich derber Consistenz. Die Haut des linken Fusses ist diffus und gleichmässig derb infiltrirt, bretthart und stahlblau verfärbt, im übrigen aber glatt und von normaler Oberflächenconfiguration; nur an der kleinen Zehe befindet sich ein ähnlicher Tumor wie er am rechten Unterschenkel beschrieben wurde. Die Hautveränderungen schneiden am Unterschenkel scharf gegen die normale Haut hin ab. An der Innenfläche der Oberschenkel finden sich ebenfalls einige derbe, wenig circumscripte Knoten von etwa Haselnussgrösse, dieselben erstrecken sich tiefer in das subcutane Bindegewebe, sind jedoch mit der Haut fest verlötet und letztere zeigt über ihnen eine schwarz-braune Verfärbung. An den Händen ist die Haut in der Gegend der Daumenballen ziemlich derb und in dieselbe sind eine Anzahl linsengrosser, derber, braunrother Knötchen eingelagert; am rechten Vorderarm wird von einer Gruppe derartiger Knötchen ein derber, thalergrosser Plaque von gleicher Farbe gebildet.

Auf der ziemlich blassen Schleimhaut des Gaumens befinden sich einige circumscripte, blaurothe, infiltrirte Herde von über Linsengrösse. Die Uvula ist dunkelroth, im Ganzen geschwollen und schlecht beweglich. Beim Trinken regurgitirt dem Patienten die Flüssigkeit daher leicht durch die Nase.

Die Inguinaldrüsen sind etwas, jedoch nicht charakteristisch, geschwellt. Aus den inneren Organen ist nichts Abnormes nachweisbar, der Hämoglobingehalt ist 75%, die Zahl der rothen Butkörperchen ca. 3,000.000 im Cmm., es besteht keine Leukocytose. Patient ist im Ganzen etwas elend. Die Haut überall ziemlich stark bräunlich pigmentirt.

Bei der Durchleuchtung der Füsse mit Röntgenstrahlen fiel uns besonders rechts eine hochgradige Durchlässigkeit der Knochen für die X-Strahlen auf. Dieselbe war an den Phalangen, dem Metacarpus und den distalen Fusswurzelknochen des rechten Fusses so stark, dass von diesen

Knochen ein deutlicher Schatten überhaupt kaum mehr geworfen wurde. (Die Röntgenphotographien der Füsse des Kranken werden neben einer unter genau gleichen Verhältnissen angefertigten Aufnahme eines normalen Fusses demonstrirt.)

Jede locale wie allgemeine Behandlung, auch eine energische Arsencur (Acidum arsenicosum subcutan, steigend bis 0·025, diese Dosis während eines Monates täglich) hatten nicht den geringsten Erfolg. Während der Arsenverabreichung trat übrigens am ganzen Körper eine zunehmende, dunkelbraune, diffuse Pigmentirung und schliesslich eine leichte Neuritis des Nervus medianus auf. Beide Erscheinungen halten wir für Folgen des Arsens, zumal sie einige Zeit nach Aussetzen des Medicamentes allmälig wieder verschwanden.)

Da, wie gesagt, keine Besserung zu erzielen gewesen war, Patient wegen der Schmerzhaftigkeit den rechten Fuss absolut nicht gebrauchen und aufsetzen konnte, daher meist bettlägerig war und elender wurde, und wir auf Grund der Röntgenbilder eine Miterkrankung der Knochen vermutheten, schlugen wir dem Patienten die Amputation des rechten Fusses vor. Dieselbe wurde in der chirurgischen Klinik nach Pirokoff ausgeführt; die Wunde verheilte per primam, nach wenigen Wochen konnte Patient mit Hilfe einer Prothese bereits etwas gehen und das Allgemeinbefinden hob sich nun wieder bedeutend. Unsere Vermuthung einer sarcomatösen Erkrankung der Knochen wurde durchaus bestätigt. Die Phalangen, die Metacarpal- und distalen Carpusknochen waren theils vollständig sarcomatös zerstört, und in braunrothe, schwammige Massen verwandelt, theils war nur noch eine dünne Knochenlamelle erhalten und auch in den proximalen Fusswurzelknochen und selbst im distalen Ende der Tibia und Fibula fanden sich kleinere Sarcomherde. Auf der nebenstehenden Tafel ist die Röntgenphotographie des rechten Fusses unseres Kranken und zum Vergleich eine unter absolut gleichen Bedingungen angefertigte Aufnahme eines normalen Fusses, sowie die Photographie eines Durchschnittes durch den amputirten Fuss wiedergegeben. Der nach der Methode von Kaiserling in natürlichen Farben aufbewahrte Fuss wurde demonstrirt.

Histologisch bestehen die circumscripten, dunkelrothen, prominirenden Knötchen, die — zum Theil unter unseren Augen — auf den infiltrirten Hautpartien des rechten Unterschenkels entstanden waren, und ebenso jene blaurothen leicht prominirenden Tumoren am rechten Fuss hauptsächlich aus unregelmässig sich durchflechtenden Zügen von Spindelzellen und nur spärlichen Rundzellen. Ausgezeichnet sind diese Tumoren durch einen grossen Gefässreichthum, besonders massenhaft stark erweiterte Capillaren, sowie ausgedehnte interstitielle Capillarhämorrhagien, wenigstens ist hier keine besondere Gefässwand mehr

nachweisbar, sondern die unregelmässigen Bluträume werden direct von den Tumorzellen begrenzt. Das Epithel ist über den Tumoren stark verdünnt. In Präparaten aus den brettharten, stahlblau verfärbten Hautpartien des linken Fusses und ähnlich in denjenigen von den Knoten der Oberschenkel und dem flachen, derben, rothbraunen Plaque des rechten Armes treten die erweiterten Capillaren und Hämorrhagien mehr zurück, man findet nur eine mehr oder weniger geringe, herdförmige Infiltration mit Spindelzellen hauptsächlich entlang den Gefässen, daneben vorwiegend extracellulär, braungelbe, schollige und körnige Pigmentablagerungen und mässige Pigmentation der Basalzellen des Epithels. Die brettharte Consistenz der Haut erklären die Präparate kaum in genügender Weise. Fibrin ist durch die Färbung in den Schnitten nicht nachweisbar, das elastische Fasernetz nicht hochgradig verändert.

Die sarcomatösen Knochenherde bestehen ebenfalls fast ausschliesslich aus Spindelzellen und enthalten theils reichlich erweiterte Capillaren, theils bereits gelbes und braunes Pigment. An einzelnen Präparaten sieht man sehr schön das Hineinwuchern der Sarcomzellen in Knochensubstanz und die Zerstörung letzterer. (Demonstration der Präparate.)

Meine Herren! Fassen wir das Gesagte kurz zusammen, so ist an unserem Falle besonders bemerkenswerth:

1. der Beginn mit derber, diffuser Infiltration und stahlblauer Verfärbung der Haut der Füsse, auf welcher erst secundär circumscripte Tumoren aufschossen,

2. die frühzeitige Erkrankung der Schleimhäute des Gaumens, und besonders

3. die hochgradige Betheiligung der Fussknochen an der Erkrankung und der relativ günstige Erfolg der Operation.

11. Herr **Lion**: M. H.! Gestatten Sie mir, Ihnen in Kürze diesen Patienten mit **(primärer) Hautactinomykose** zu demonstriren, welcher vor wenigen Tagen in die königl. Poliklinik für Hautkrankheiten in Behandlung kam.

Im October v. J. bemerkte der Pat., aus dessen früherer Anamnese nichts Besonderes zu erwähnen ist, dass seine rechte Wange stark anschwoll, nachdem er vorher über geringe Zahnschmerzen zu klagen gehabt hatte. Die Schwellung soll nach Angabe des Pat. zunächst nur aussen aufgetreten sein. Er begab sich alsbald in ärztliche Behandlung, in der Meinung, dass die Schwellung von einer Erkrankung der Zähne herrühre. Der Arzt verneinte dies, diagnosticirte eine „Strahlenpilzerkrankung“ und verordnete Leinsamenumschläge und Einreibungen mit einer Salbe. Allmälig schwoll auch die Wangenschleimhaut stark an, so dass Pat. den Mund nur in geringem Grade öffnen konnte und starke Schmerzen hatte. Es wurden deshalb innen zwei Incisionen gemacht (Mitte Nov.), wobei sich ein dünner, mit Blut vermischter Eiter entleerte. Am 2. December wurden in Chloroformnarkose 2 Incisionen an der Wangenhaut gemacht und mit dem scharfen Löffel ausgekratzt; vor Weihnachten wurden noch einige kleinere Incisionen nothwendig.

Als der Pat. zu uns kam, war die Wange noch erheblich mehr geschwollen und geröthet als jetzt. Pat. fühlt sich vollkommen wohl, an den inneren Organen ist nichts Besonderes. Man sieht jetzt noch deutlich die Schwellung der Wange, die Knotenbildungen, die sich derb anfühlen, und die von den Incisionen herrührenden Fisteln, aus denen sich mitunter spärliches dünnes, blutig-eitriges Secret entleert. Beachtenswerth ist auch die acne-artige Pustel über dem Jochbogen. Die Haut ist über dem Unterkiefer verschieblich; Drüsenschwellungen bestehen nicht. Der Mund kann jetzt ziemlich gut geöffnet werden. Der erste Molarzahn des Unterkiefers rechts fehlt (seit langer Zeit), vom zweiten war noch eine Wurzel vorhanden, die wir leicht entfernen konnten. Seine Alveole erwies sich als frei, nicht angefüllt mit Granulationen. Der Unterkieferknochen ist nicht verdickt. Längs der Wangenschleimhaut ziehen sich von oben nach unten dicke, derbe Narbenstränge.

Die Diagnose „Actinomykosis" war schon klinisch leicht zu stellen, am zweiten Tage gelang es auch, in dem spärlichen Eiter einer Fistelöffnung deutliche schwefelgelbe Pilzdrüsen aufzufinden, von denen ich eine im Mikroskop aufgestellt habe.

Die Infectionsquelle ist in unserem Falle eine relativ naheliegende. Der Pat. ist Müller und hat als solcher in letzter Zeit besonders viel mit Roggen zu arbeiten gehabt.

Sowohl die Thatsache, dass gerade die Getreidearten, Roggen, Gerste u. a. die Träger des Strahlenpilzes sind (Johne, Jensen, Piana), als auch die Uebertragung von diesen auf den Menschen sind bekannt (Bostroem, Soltmann).

Was nun die Eingangspforte für den Pilz in unserem Falle anbelangt, so kommen vorwiegend zwei Möglichkeiten in Betracht:

1. die Infection vom Mund aus durch einen cariösen Zahn, und
2. die primäre Infection der Haut von aussen her.

In einer 1891 aus der hiesigen dermatologischen Klinik erschienenen Dissertation unterscheidet Ressel 3 Formen der Hautactinomykose:

1. Reine Hautactinomykose,
   a) mit sicherer Infection durch eine Läsion der Körperoberfläche,
   b) ohne Nachweis der Läsion (kryptogenetische Hautactinomykose).
2. Primäre Erkrankung der Haut, die dann in die Tiefe greift.
3. Secundäre Affection der Haut nach primärer Erkrankung tieferliegender Organe.

Für alle diese Fälle finden sich in der Literatur Beispiele. Ressel hat mehrere primäre Fälle in seiner Dissertation gesammelt, auch seitdem sind mehrere neue Fälle beschrieben worden, so von Rasch, Korarski, Cart, Duchamp, Brian, Pospelow u. A. Ressel hat damals einen im Jahre 1886 in der hiesigen Klinik behandelten Fall ausführlich publicirt, dessen Bild — wie Sie sehen — dem des heutigen Falles sehr ähnlich, ich Ihnen herumgebe. Der Pat., bei dem es sich um eine ausgedehnte Actinomykose beider Wangen handelte, wurde mehrfach operativ und mit Jodinjectionen in das erkrankte Gewebe behandelt — mit glänzendem Erfolg, wie diese

Photographie aus dem Jahre 1893 zeigt. Es scheint sich auch in diesem Fall — bei dem ausschliesslichen Beschränktsein auf die Haut — um eine primäre Hautactinomykose gehandelt zu haben, wenn auch der Beginn mit einem in der Tiefe sitzenden Knoten und die narbige Retraction nach der Tiefe die Möglichkeit einer Infection von der Mundhöhle aus zulassen könnten.

Dagegen glaube ich, dass in unserem Fall sowohl der Beginn der Erkrankung von aussen her, als besonders das absolute Fehlen irgend einer Affection in der Mundhöhle die Diagnose einer primären Erkrankung der Haut durch Actinomyces vollkommen sicher stellen. Es sei bemerkt, dass sich auch in der extrahirten Zahnwurzel trotz genauester Untersuchung keine Pilze fanden; dass die Alveole frei und durch den Kieferknochen unbetheiligt war, habe ich bereits erwähnt.

Die Therapie besteht neben der Anwendung des Lapisstifts an den Fisteln in der Darreichung von grossen Joddosen, denen man in den letzten Jahren bekanntlich eine fast specifische Wirkung bei Actinomykose zuschreibt. Wir appliciren das Jod in der Form von subcutanen Jodipininjectionen, indem wir täglich 10—20—30 Ccm. 25%iges Jodipin in die Glutären injiciren, was etwa 3—5—7—10·5 Gr. Jodkali entspricht. Die Injectionen sind völlig schmerzlos; Jod war vom dritten Tage an im Urin nachweisbar. Zeichen von Jodismus sind, wie in fast allen in gleicher Weise behandelten Fällen, nicht zu beobachten, während andererseits der Erfolg der Behandlung bereits jetzt deutlich ersichtlich ist.

Discussion: Neisser: Der Fall, auf den Herr College Lion hinwies und dessen Photographien er herumzeigte, war meines Wissens der erste Fall von reiner Haut-Actinomykose, der überhaupt beobachtet wurde; die Publication in der Ressel'schen Dissertation hinkte allerdings hinter andern Arbeiten etwas nach. Der Fall steht aber, soviel ich weiss, auch jetzt noch ziemlich allein da; er wies nämlich nicht die gewöhnlich beobachteten grossen und unregelmässigen Infiltrationen auf, wie auch der heute vorgestellte Fall, sondern er zeigte nur jene Acne-artigen Papulo-Pusteln, wie sie unser Kranker an einer Stelle vorn über dem Jochbogen darbietet. Ich erinnere mich noch deutlich, dass ich, als ich den Patienten zum ersten Mal sah, nur an ein papulo-pustulöses Syphilid oder an eine eigenartige Acne dachte. Die Idee, dass es sich um Actinomykose handeln könnte, kam mir anfangs gar nicht, erst in den nächsten Tagen bei der Untersuchung des Eiters ergaben die charakteristischen Körnchen die Diagnose. In den bei der Operation später herauspräparirten Infiltrations-Gängen waren übrigens Pilze im Gewebe nicht nachweisbar.

Schliesslich muss ich auch betonen, dass mir der heutige Kranke, den ich seit acht Tagen nicht genau gesehen habe, ganz auffallend gebessert erscheint. Den Erfolg wird man bei der sonst ganz indifferenten Behandlung wohl auf die Jodtherapie zu schieben haben.

Buchanzeigen und Besprechungen.

Neue Dermatologische Bilderwerke (Atlanten), Hand- und Schulbücher.

An der Neige des Jahrhunderts hat die dermatologische Literatur eine Fülle neu erschienener Lehrbücher, Handbücher und Bilderwerke (Atlanten) zu verzeichnen, welche Zeugniss ablegen von dem grossen Aufschwung, den die Forschung und der Unterricht, insbesondere aber das Unterrichtsbedürfniss in unseren Specialfächern genommen hat.

Indem wir daran gehen, diese Publicationen zu besprechen und zur literarischen Anzeige zu bringen, beginnen wir mit der hervorragendsten Erscheinung dieser Art, mit

Kaposi, M.: Handatlas der Hautkrankheiten für Studirende und Aerzte. Wilh. Braumüller, Wien und Leipzig.

Wenn wir gleich im Eingange unserer Besprechung von diesem Atlas sagen, dass derselbe das grossartigst angelegte und dankenswertheste Unternehmen ist, das in seiner Art zu irgend einer Zeit und an irgend einem Orte mit solchem Aufwande von wissenschaftlichen, künstlerischen und materiellen Mitteln zur Ausführung gelangt ist, so geschieht dies mit um so grösserem Rechte, weil wir unsere Behauptung erst aussprechen, nachdem von diesem Werke weit über zwei Drittheile vollendet vor uns liegen und uns ein unzweifelhaftes Urtheil über das Ganze gestatten.

Die beiden bisher erschienenen II Abtheilungen umfassen nicht weniger als 240 Tafel-Abbildungen der in alphabetischer Ordnung aneinander gereihten Krankheiten A— incl. M, denen noch etwa 110 Tafeln, die Krankheiten N—Z enthaltend, in Kürze als III. Abtheilung folgen werden. Also im Ganzen 350 Tafeln.

Wichtige Erwägungen sind es gewesen, welche den verehrten Wiener Collegen zur Herausgabe dieses Bilderwerkes veranlasst haben. Der kostbare Schatz von Aquarellen, welcher von Ferdinand Hebra angelegt, von Kaposi im Sinne Hebra's fortgesetzt und bereichert wurde, sollte in dieser Reproduction allgemein zugänglich gemacht werden, für die Kliniken als vortreffliches vergleichendes und ergänzendes Lehrmittel, für die Aerzte als eine Orientirung bei der Stellung der Diagnose, für die Studirenden als ein über die klinische Studienzeit hinausreichendes Erinnerungsbild bei ihrer praktischen Thätigkeit; es sollte endlich eine Art von Versicherung geschaffen werden gegen Katastrophen, die die Originalbilder treffen könnten.

Die Lehrmittelsammlung von Aquarellen der Wiener Klinik ist auf nahezu 1000 Tafeln angewachsen, aus dieser Zahl im Hinblick auf die oben angeführten Ziele die richtige Auswahl zu treffen, hat Kaposi meisterhaft verstanden.

In Rücksicht auf den Unterrichtszweck, besonders für das Selbststudium, hat sich Kaposi jene Grundsätze vor Augen gehalten, welchen wir bei Gelegenheit der Besprechung von Bilderwerken in diesem Archiv mehrfach Ausdruck gegeben haben. Da es sich um die coloristische Darstellung von Krankheits-**Processen** handelt, müssen von ein und derselben Krankheit möglichst viele Bilder gegeben werden, um auf diese Weise jene Modificationen zur Anschauung zu bringen, welche die Krankheit nach „Localisation, Ausbreitung, Entwicklungs- und Rückbildungsphasen" darbietet. Das ist nun in reichem Ausmasse geschehen, so enthält der Atlas z. B. von Acne 16, von Lichen ruber 14, von Eczem, Erythem, Lupus vulgaris je 13, von Zoster und Pemphigus je 11, von Lupus erythematosus 10 Abbildungen.

In einer grossen Zahl der Abbildungen erkennen wir gute alte Bekannte, vorwiegend aus dem grossen Hebra'schen Atlas und aus diesem Archiv. Wenn man bedenkt, dass vom Hebra'schen Atlas einzelne Hefte gänzlich vergriffen sind, ein vollständiges Exemplar schwer und dann nur um hohen Preis erhältlich ist, muss man es Kaposi Dank wissen, dass er eine Reproduction dieser Bilder, wenn auch in verjüngtem Massstabe, bietet.

Freilich, die kunstvolle Ausführung der Originale konnte nicht erreicht werden, das hätte den Preis des Atlas so gewaltig erhöht, dass das oberste Ziel, das Bilderwerk allgemein zugänglich zu machen, illusorisch geworden wäre. Dieses vergleichsweise Zurückstehen an künstlerischer Vollendung macht aber der Sache selbst keinen wesentlichen Eintrag, das Typische ist in den Bildern immer vorzüglich berücksichtigt.

Nun ist es aber auch am Platze der Verlagshandlung von Wilhelm Braumüller volle Anerkennung zu zollen, dass sie für die Ausführung der guten Sache Sorge getragen, den Preis des Werkes in Rücksicht auf die breiten Schichten der Studirenden und Aerzte ungemein billig gestellt und in altbewährter Liberalität Mühe und Kosten nicht gescheut hat, die ihr, so hoffen und wünschen wir, durch wohlverdienten Erfolg werden vergolten werden. Fil. Jos. Pick.

Duhring, L. A. Cutaneous Medicine. Part II. Philadelphia, J. B. Lippincott, 9. Co. 1898.

Von dem schönen Werke Duhrings liegt uns der II. Theil vor, der alle jene hervorragenden Eigenschaften seines Autors erkennen läst, welche gelegentlich der Besprechung des I. Bandes (D. Zeitschrift 1896, Bd. 34, p. 315) von Herrn Prof. Pick rühmend hervorgehoben wurden. Im ersten Capitel bespricht und kritisirt D. die von verschiedenen Autoren aufgestellten Systeme der Hautkrankheiten und entwickelt und begründet dann seine eigene Eintheilung. Von den Krankheitsbildern derselben

werden die Anämien und Hyperämien und ein Theil der Hautentzündungen in vorliegendem Bande besprochen. Die ausgezeichnete Darstellung ist ausführlich, dabei aber lebendig und prägnant; besonders sei die schöne Schilderung der Erytheme und des Eczems gebührend hervorgehoben, ferner die der Dermatitis herpetiformis, welche Verf. in ihren zahlreichen Varietäten gegenüber dem Pemphigus möglichst abzugrenzen trachtet.

Das inhaltreiche Buch ist sehr schön ausgestattet und mit einer Fülle an Abbildungen versehen, deren sorgfältige Auswahl und ausgezeichnete Reproduction den Werth des Buches noch erhöhen.

Zu bedauern ist nur, dass die einzelnen Bände in so grossen Zwischenräumen erscheinen. (1895 der I., 1898 der II. Band.) Wir haben in der Hoffnung, dass das Werk in rascher Folge seiner Theile bald beendet sein wird, die Besprechung so lange verzögert, um ihm dann jene zusammenhängende und umfassende Würdigung zu widmen, die es vollauf verdient. Dazu soll uns die wohl jetzt bald zu erwartende Fortsetzung des Werkes und sein Abschluss willkommene Gelegenheit geben.

Ludwig Waelsch (Prag).

R. T. Williamson (Manchester): Syphilitic diseases of the spinal cord. Sherrath and Hughes, Manchester, 1899. 127 S.

Nach einer kurzen Einleitung, in welcher er betont, dass in den gewöhnlichen Lehr- und Handbüchern die Rückenmarksyphilis nicht eingehend genug behandelt werde, bespricht Williamson, dem dieses Gebiet schon einige durch ihre exacte Untersuchung schätzenswerthe Beiträge verdankt, in eingehender Weise die verschiedenen Formen, in welchen die Syphilis das Rückenmark und seine Hüllen befällt, gestützt auf 32 Fälle eigener Beobachtung. Eingehende Berücksichtigung finden die pathologisch-anatomischen Befunde, welche durch zahlreiche, zum Theil farbige Tafeln illustrirt werden, sowie die Diagnostik der verschiedenen Formen. Besonders hervorzuheben wären die vom Autor genau untersuchten und gut illustrirten Fälle der selteneren Formen, wie acute syphilitische Myelitis, Erb'sche spastische Spinalparalyse etc. und die Beschreibung der atypischen Formen (Brown-Séquard'sche Lähmung etc.) Mehrfach betont er die immer mehr sichergestellte Thatsache, dass den Gefässveränderungen die grösste Bedeutung für das Zustandekommen der spinalen Localisationen der Syphilis zukommt. Erörterungen der Prognose und Therapie bilden den Schluss der hübsch ausgestatteten Monographie, die Jedem gute Dienste leisten wird, der sich über diese allmählig ja immer mehr an Bedeutung gewinnenden Formen eingehendere Kenntnisse, namentlich anatomischer Art, verschaffen will. Friedel Pick (Prag).

O. v. Boltenstern: Die neuere Geschichte der Medicin. VII. 398 S. Leipzig, C. G. Naumann, Preis 3 Mark.

Für das Studium der Geschichte der Medicin ist im jetzigen Studiengange, wo kaum mehr ein Quinquennium hinreicht, um die Anfangsgründe der verschiedenen Disciplinen kennen zu lernen, kein Platz vorhanden und doch drängt sich immer mehr die Erkenntniss auf, wie wich-

tig die Kenntniss der früheren Entstehung unserer modernen Anschauungen für den Arzt ist, einestheils, um ihm eine kritische Beurtheilung der fortwährend auftauchenden Panaceen und Theorien und die Erfassung des Bleibenden zu erleichtern, anderntheils aber auch, um ihn nicht muthlos und zum skeptischen Nihilisten werden zu lassen, wenn er heute widerlegt sieht, was vor wenigen Jahren noch als unumstösslich galt. Von diesen Gesichtspunkten aus hat für die Allgemeinheit doch nur die neuere Medicin eine grössere Bedeutung und es ist sehr dankenswerth, dass v. B. nach einer kurzen Uebersicht der Medicin im Alterthum und Mittelalter, die sonst von den medicinischen Historikern in ermüdender Breite behandelt wird, gleich im 16. Jahrhundert einsetzt, wo mit der Emancipation von den Klassikern und Arabern die Selbständigkeit der Forschung beginnt. In grossen Zügen werden sodann die verschiedenen Entwicklungsphasen, wie schon am Titelblatt steht, kurz dargestellt. Unter dieser Kürze haben relativ junge Disciplinen am meisten zu leiden, der Geschichte der Dermatologie und Syphilidologie sind im Ganzen anderthalb Seiten eingeräumt, was vom Standpunkte des praktischen Arztes aus, für den ja dieses Buch bestimmt ist, da es einen Theil der Naumann'schen Bibliothek für praktische Aerzte (Nr. 142—147) bildet, wohl etwas zu wenig ist. Dem Dermatologen aber, dem ja die Geschichte seines Specialfaches wohl bekannt ist, wird bei seinem Bestreben nach stetem Zusammengehen mit den anderen Disciplinen die Darstellung des neueren Entwicklungsganges der Gesammtmedicin in der vorliegenden übersichtlichen und fliessenden Ausführung gute Dienste leisten.

Friedel Pick (Prag).

Victor Babes: Untersuchungen über den Leprabacillus und über die Histologie der Lepra. Berlin, Karger, 1898.

Auf Grund eigener sorgfältiger Untersuchungen kommt Babes zu dem Schlusse, dass der Leprabacillus als die wesentliche Ursache der Erkrankung und der Krankheitserscheinungen zu betrachten ist. Er ist nach Form und Grösse sowie nach seinen bakteriellen Eigenschaften dem Tuberkelbacillus verwandt, wofür auch der Umstand spricht, dass Lepröse auf Tuberculin allgemein und local reagiren. Die Annahme, dass diese Reaction auf eine gleichzeitige Tuberculose zurückzuführen sei, ist nach B. hinfällig, da solche Lepröse, welche auf Tuberculin reagirt hatten, bei der Section keine Tuberculose zeigten. Bei dem Bacillus konnte B. Verzweigung und Kolbenbildung wie beim Tuberkelbacillus nachweisen. Die Unterscheidung gegenüber dem letzteren gelingt leicht auf Grund seiner Form, seiner eigenthümlichen Färbungsweise, der Topographie beider Bacillen, besonders der eigenthümlichen Colonienbildung des Leprabacillus, der Unmöglichkeit, ihn zu cultiviren und auf Thiere zu überimpfen. Neben den Leprabacillen fanden sich oft Eitercoccen und diphtheroide Bacillen.

Das Vorhandensein der Bacillen in den Haarfollikeln, an der Oberfläche der Haut, in den Secreten, im Geschwürseiter spricht für die Möglichkeit einer Infection durch einfachen Contact. Zum Zustandekommen

der Infection sind aber noch andere Momente nothwendig. Die Vererbung der Krankheit scheint hier eine Rolle zu spielen, bei gleichzeitig bestehender Prädisposition der Familienmitglieder für diese Erkrankung. Die Möglichkeit einer spermatischen Infection durch die frühzeitige und bedeutende Erkrankung der Hoden lässt sich nicht von der Hand weisen. Auch das Vorhandensein der Leprabacillen in der Milch tuberös-lepröser stillender Frauen könnte die familiäre Ausbreitung erklären.

Auf welchem Wege die Invasion erfolgt, ist nicht sicherzustellen, wahrscheinlich von der Haut oder Schleimhaut, von den Respirations- oder Verdauungsorganen. Den Organismus verlassen die Bacillen durch die meisten Se- und Excrete, vielleicht mit Ausnahme des Harnes.

Im Gewebe liegen die Bacillen extra- und intracellulär, was B. gegenüber Unna hervorhebt. Sie bewirken an den Zellen Vergrösserung, Vacuolisirung, Pigmentschwund, Kernpigmentirung und -Fragmentirung, manchmal Durchtränkung des Protoplasma mit säurefester Substanz, in Bildung fettartiger, sowie gelblicher homogener Massen im Protoplasma, in secundärer Pigmentablagerung. Dann wird oft das Protoplasma von Bacillen gänzlich verdrängt. Endlich entsteht glasige, hyaline, käsige Entartung, Gangrän, Abscedirung. B. unterscheidet in Uebereinstimmung mit der gebräuchlichen Eintheilung tuberöse, nervöse und viscerale Lepra (Formen, die aber in der Regel nicht rein sind) und liefert eine eingehende Schilderung derselben. In therapeutischer Beziehung hofft er sehr viel vom Tuberculin, erwartet nicht viel von der Serumbehandlung nach Carasquilla, in prophylaktischer Hinsicht spricht er sich besonders für die Isolirung der Kranken aus.

Die Verlagsbuchhandlung hat das Werk schön ausgestattet und in dankenswerther Weise mit zahlreichen Tafeln versehen.

Ludwig Waelsch (Prag).

Lombroso, C. Die Lehre von der Pellagra. Aetiologische, klinische und prophylaktische Untersuchungen. Unter Mitwirkung des Verfassers deutsch herausgegeben von Dr. Hans Kurella. Berlin, O. Coblentz, 1898.

Die Untersuchungsergebnisse Lombrosos über die Pellagra, um derentwillen er vielfachen Anfeindungen ausgesetzt gewesen und die sich nach schweren Kämpfen doch allgemeine Anerkennung errungen haben, sind in dieser deutschen Ausgabe niedergelegt. Durch eingehende chemische, experimentelle, klinische und pathologisch-anatomische Untersuchungen wird der Beweis erbracht, dass als Ursache der Pellagra nur der Genuss von verdorbenem Mais beschuldigt werden kann.

Die mikroskopische Untersuchung des verdorbenen Mehles und Brodes aus Mais zeigte zwar eine Fülle von mycotischen und parasitären Mikroorganismen, die auf den Verdacht einer Giftwirkung dieser Präparate führen musste. Nachdem aber die Reinculturen dieser Mikroorganismen bei den durchgeführten Versuchen erfolglos blieben, so konnten sie nicht als Ursache angesehen werden. Dagegen ergaben aus Mais hergestellte chemische Präparate, welch' tiefe Veränderungen die Anwesenheit dieser

Mikroorganismen im fermentirten und verdorbenen Mais hervorruft und erzeugten bei Verabreichung schwere Vergiftungserscheinungen, deren klinische Beobachtung, in Zusammenhalt mit der pathologisch-anatomischen Untersuchung, die weitgehenden Analogien zwischen den Symptomen bei experimenteller Maisvergiftung und bei Pellagra ergab.

Ludwig Waelsch (Prag).

Varia.

Die dermatologische Lehrkanzel in Budapest. In Band L.' Heft 2, dieses Archiv haben wir auf pag. 320 die Notitz gebracht, dass der Privatdocent Dr. S. Róna zum ausserordentlichen Professor ernannt wurde. Wir haben angenommen, dass hiermit die erledigte Lehrkanzel nach dem verstorbenen Prof. Schwimmer ausgefüllt sei. Demgegenüber entnehmen wir einer Notiz in Nr. 6, 1900 der Wiener medizinischen Presse, dass der ordinierende Arzt des Johannisspitales in Budapest Dr. Ludwig Nékam noch immer Supplent der dermatologischen Lehrkanzel ist.

Wir wissen nicht, weshalb die Supplirung dieser Lehrkanzel seinerzeit dem Dr. Nékam, dessen dermatologische Qualification unseren Fachkreisen gänzlich unbekannt ist, übertragen wurde, da es doch in Ungarn und speciell in Budapest an ausgezeichneten Vertretern und Docenten der Dermatologie nicht gefehlt hat, wir müssten es aber tief beklagen, wenn man an einem bisher so fruchtbaren Centrum der dermatologischen Forschung wie es, Dank der rastlosen Thätigkeit Schwimmer's und seiner ungarländischen Schüler, Budapest geworden ist, in den verhängnissvollen, sonst überall schon überwundenen Fehler verfallen würde, die vacante Lehrkanzel durch eine, vielleicht auf anderen Gebieten der Medicin recht tüchtige, aber auf dem Fachgebiete ungeschulte und literarisch gänzlich unbekannte Persönlichkeit, wie es Herr Nékam ist, zu besetzen. Die Redaction.

Deutsche dermatologische Gesellschaft. Wir benachrichtigen hierdurch die Mitglieder, dass Herr Besnier im Auftrage des Organisations-Comités eine Einladung an die Gesellschaft zur Theilnahme an dem Pariser internationalen Congress gerichtet hat. Es scheint uns überflüssig, bei der ohnedies voraussichtlich sehr regen Betheiligung den Besuch des Congresses noch besonders zu empfehlen. Sind doch gerade die internationalen Beziehungen der Dermatologen stets besonders freundschaftliche gewesen.

Der Präsident: Wolff.

Der General-Secretär: A. Neisser.

Originalabhandlungen.

Klinisches über Acne und den seborrhoischen Zustand.

Zweiter Beitrag.

Von Dr. **Josef Schütz** in Frankfurt a/Main.

In dem ersten Aufsatz über Acne und den seborrhoischen Zustand (d. Arch. Bd. XXX 1895, pag. 203) habe ich auf Grund von zehn Jahre hindurch gemachten Notizen, Zeichnungen, Eintragungen in Schematas, ein Bild des Verlaufs der vorbenannten Erkrankung entworfen.

Es wurde damals als Thatsache berichtet, dass die gewöhnliche Acne (Acne disseminata) keineswegs, wie das Wort disseminata besagen will, eine rein zufällige Ausbreitung nimmt, sondern einen ganz typischen Verlauf hat. Diese Acne beginnt an der Stirn, namentlich den Stirnhöckern, und zieht im Verlauf von vielen Jahren in der Umrahmung des Gesichts abwärts, die centralen Partien, Mund, Nase freilassend. Das erstbefallene Terrain wird hierbei nach und nach von dieser Acne freigegeben, dergestalt, dass z. B. die Stirn in älteren Fällen keine Efflorescenzen mehr bekommt, wenn Wangen und Kinn noch von symmetrischen Acneschüben heimgesucht werden. Dies ist der Verlauf bei nicht allzustürmischen Fällen, und bei diesen leicht zu sehen, wenn man zu einer häufigen und dauernden Beobachtung Gelegenheit hat. In Folge dessen habe ich dieser Acneform statt des nichts besagenden Beiwortes simplex und des direct unrichtigen Attributes disseminata mit Berücksichtigung des ausschliesslichen Vorkommens zur Pubertät die Bezeichnung Acne juvenilis descendens gegeben.

Von der Acne rosacea, welche ich (l. c. pag. 226) entgegen den meisten Autoren für eine echte Acneform halte, hatte ich feststellen können, dass sie central beginnt, zuerst an

Nase und Nasenwangenfalten auftritt und im Verlauf von Jahren centrifugal sich ausbreitet, oft die Umrahmung des Gesichts ganz freilassend. Im Gegensatz zur Acne juvenilis descendens tritt die Acne rosacea s. centralis in der Mehrzahl der Fälle nach der Pubertät und im mittleren Lebensjahre auf und gibt meist das einmal besetzte Gebiet nicht wieder frei. Sie hinterlässt bleibende Veränderungen. Der Beobachtung zeigt Acne rosacea ein centrales stets wachsendes Terrain.

Ausser der Acne juvenilis descendens und Acne rosacea hatte ich sodann noch über eine dritte Acneform berichtet, welche man in spärlichen Mittheilungen in der Literatur als Acne menti s. menstrualis bezeichnet findet. Diese beim weiblichen Geschlecht (namentlich zur Zeit der Menopause) auftretende Acne zeigt in ihrer reinen, nicht mit Acne rosacea untermischten Form eine aufsteigende Ausbreitung vom Kinn zu den Nasenflügeln, Wangen, Lidern. Da weder die bisherige Bezeichnung menti bezüglich des Sitzes, noch das Wort menstrualis bezüglich der Aetiologie prägnant erschien, habe ich dieser Form, welche in den höheren Graden ihrer Ausbreitung so leicht mit Acne rosacea verwechselt wird, die Bezeichnung Acne ascendens mulierum beigelegt. In ihrer reinen Form unterscheidet sie sich von Acne rosacea dadurch, dass sie keine bleibenden Veränderungen hinterlässt, sondern sich in dieser Beziehung wie eine Acne juvenilis descendens verhalten kann. Von der Acne descendens dagegen weicht sie ab durch ihre conträre Ausbreitung, durch die ausschliessliche Gegenwart beim weiblichen Geschlecht, durch das Auftreten in einem relativ späteren, oft sehr späten Lebensalter.

Als gemeinsame Wesenheit betrachte ich bei jeder Acneform, also bei der Acne überhaupt, nicht deren schliessliches Endsymptom der Einzeleffloreszenzen, die Pustel, sondern eine reflectorische Beeinflussung der Lanugotalgfollikel in ihrem Circulations- und Secretionsverhältnissen. Den Einfluss der Mikroorganismen halte ich für secundär wichtig, für die Form ausschlaggebend. Wie bei allen ubiquitären Mikroorganismen ist der Begriff Specifität in den Hintergrund gerückt und die Gedeihlichkeit des Bodens die Hauptsache. Die Acne rosacea scheint den schlechtesten Nährboden für die Mikroorganismen zu liefern, woran wohl die venöse Stauung schuld ist.

Was die Einzelefflorescenz anlangt, so führt die reflectorische Beeinflussung bei der Acne descendens fast regelmässig zu Knoten und Eiterbildung, nach deren Abheilung die frühere Hyperämisirung ganz zurückgeht; bei der Acne rosacea kommt es zu bleibenden Gefässerweiterungen und Bindegewebshyperblasien; bei der Acne ascendens entstehen entweder kleinpustulöse Talgfollikelabscesse oder indurirte hartnäckige Knoten. Bei allen drei Formen ist die Pustel- und Knotenbildung an einen Talgfollikel eines Lanugohaares gebunden, speciell gilt dies auch für die Acne rosacea, bei welcher die Pusteln manchmal im klinischen Bilde zurücktreten. Darum hielt und halte ich die Acne rosacea für eine echte Acne im Gegensatz zur Sykosis und anderen Abscesse bildenden Haarerkrankungen, welche die eigentliche Talgdrüse primär nicht betreffen.

Ich habe sodann nachgewiesen, dass die anscheinend zufälligen und regellos auftretenden Complicationen bei Acne ebenfalls eine gesetzmässige Folge und Zusammengehörigkeit aufweisen. Mein Krankheitsjournal wurde von Anbeginn, ohne Rücksicht auf Kalenderjahr und Anzahl der Fälle in einem bestimmten Zeitraum, so eingerichtet, dass jeder Patient unter ein und derselben Nummer figurirt und gewissermassen fortlaufende Personalacten hat. Diesem Umstande ist überhaupt die Möglichkeit meiner Beobachtungen zuzuschreiben. Nun hatte sich herausgestellt, dass Acnepatienten schon früher und später wieder, oft in derselben Weise und Folge mit sogenannten Complicationen erkrankt sich zeigten. Es entstand kurz folgendes Bild: Der betreffende Patient erscheint zuerst mit einer Seborrhöa sicca des Capillitium, deren erste Anfänge sich oft auf den Beginn der Schulzeit zurückdatiren lassen, also auf jene Zeit, in welcher dem jugendlichen Organismus plötzlich ein grosser Theil ihm von Natur zukommender Lebensreize und Functionen entzogen werden, während eine einseitige geistige Inanspruchnahme eintritt, und eine in keinem Verhältniss zur vitalen Energie stehende Menge stickstoffhaltiger Nahrung zugeführt wird.

Nach einigen Jahren zur Zeit der Pubertät kommt es unter Fortbestand genannter Schädlichkeiten — unter denen vor allem die nöthige Ausbildung des Herzens geschädigt wird — zur Bildung von Comedonen und Seborrhoea oleosa faciei,

während die Seborrhoea sicca capillitii fortbesteht. Nicht lange darnach erscheinen die ersten Acneknoten und Pusteln auf der Stirn; es beginnt die Acne juvenilis descendens in ihrem typischen Verlauf.

Nach Eintritt oder Vollendung der Entwicklung erscheint der Folgezustand des Defluviums, wenn die l. c. erwähnten Schädlichkeiten einwirken, in der letzten Zeit meiner Beobachtung in gleicher Häufigkeit beim weiblichen wie beim männlichen Geschlecht, während noch vor 10—15 Jahren das männliche Geschlecht mit auffallend höherem Procentsatz am Defluvium participirte.

Oft stellt sich auch mit beginnender oder vollendeter Pubertät locale oder generelle Hypertrichosis ein, und gerade in diesen Fällen auch ein durch seine Röthe als „Entzündung" sich vorstellendes Eczema seborrhoicum Unnä.

Letzteres tritt auch am Körper auf und hat oft, wie Unna schon angab (Volkmann's Sammlung kl. Vorträge Nr. 79, 1893, pag. 681 u. f.) einen ebenfalls absteigenden Verlauf in der Ausbreitung entlang der Schweissgassen. Doch ist bei besonderer Art der Autoinfection oder der Schaffung von Eingangspforten eine oft räthselhafte sprungweise Ausbreitung zu erkennen: im äusseren Gehörgang z. B. nach Kratzen mit dem kleinen Finger in demselben, an der Aussenseite eines Oberschenkels, wo ein Schlüsselbund in der Hosentasche die Haut irritirte u. s. f.

In dem Alter von 30—50 Jahren sieht man meist Kranke mit Acne rosacea oder Acne ascendens, deren Wirbelglatze oder diffuse Haarlichtung die frühere Seborrhöa capitis zeigt, und die fast stets in der Jugend Comedonen, Acne descendens durchmachten.

Da es kaum in meiner Praxis vorkommt, dass ich nur ein Glied genannter Erkrankungsreihe zu behandeln gehabt hätte, sondern sogar meist gleichzeitig schon mehrere, so habe ich hieraus geschlossen, dass diese Krankheitsformen auf gemeinsamem Boden wachsen und wegen ihrer gesetzmässigen Folge einen gemeinsamen Cyklus darstellen, den status seborrhoicus.

Die Aetiologie der reflectorischen Acneerzeugung wurde nur mit wenigen Andeutungen gestreift, da trotz allen Suchens auffällige Thatsachen nicht gefunden wurden. Es wurde der über allen Zweifel feststehenden hereditären und familiären Disposition gedacht. Es wurde nahegelegt, dass bei der Acne

juvenilis descendens Störungen der Evolution, bei der Acne mulierum ascendens Störungen der Involution zu Grunde liegen können. Nur für die Acne rosacea wurde als Reflex auslösendes Moment der Magendarmcanal bezüglich dessen Störungen mit Sicherheit eruirt. Die Probe darauf, Heilung der Acne rosacea ohne äussere Behandlung lediglich durch Heilung eines Magendarmleidens, ist mehrmals geglückt.

Das nicht selten genau symmetrische Auftreten der Acneschübe, das nachweisliche Erscheinen von Acneeffloreszenzen nach Aufregungen des Nervensystems, wurde als eine Stütze für die Reflextheorie neben anderem hervorgehoben.

Eine Reihe anderer Fragen, die des Vorkommens des Hautfettes (aus Talgdrüsen, Schweissdrüsen, der Blutbahn, den Hautsaftströmen), die pathologischen Veränderungen des Hautfettes, seine Eindickung, die Entstehung der schon dem Geruch nach sicher vorhandenen Rancidität des Hautfettes bei Seborrhoikern, die hochwahrscheinliche Betheiligung besonders salzreicher und stickstoffhältiger Schweisse zur Einleitung und Weiterverbreitung der Rancidität, wurden absichtlich vorläufig nicht besprochen, weil die nothwendigsten physiologischen und chemischen Vorarbeiten zur Zeit nicht gelöst sind.

Dies war kurz der Ideengang, der meiner ersten Veröffentlichung zu Grunde lag, auf die wegen der Details rückverwiesen sei.

Wie eingangs der Arbeit von 1895 bereits vorauserwartet wurde, sind diesen sorgfältig gesammelten Wahrnehmungen gegenüber gegentheilige Meinungen aufgetreten, allerdings nicht ausdrücklich auf Grund ebenfalls lange Jahre hindurch gesammelter Aufzeichnungen, sondern anscheinend auf Eindrücke hin, welche die betreffenden Autoren nach kürzerer oder längerer Beobachtung in sich aufnahmen.

Bei Fortführung meiner Beobachtungen wurden diese Punkte am vorhandenen und neuen Material geprüft und sollen im Folgenden zur Klärung der Acnefrage erledigt werden. Auch ist die Veröffentlichung von 1895 stellenweise Auffassungen begegnet, welche mir selbst fernliegen, so dass ich nach der eingangs gegebenen Uebersicht Unklarheiten beseitigen zu können glaube.

Auf der 70. Versammlung der Naturforscher zu Düsseldorf berichtete Georg Sticker „über den Primäraffect

des Gesichtslupus, der Lepra, der Acne und anderer Erkrankungen der Lymphcapillaren". (cf. Verh. der 70. Ges. der Naturf. und Aerzte zu Düsseldorf 1898.)

Den Ausführungen Sticker's wurde bereits an Ort und Stelle widersprochen. Für die Acne indess blieb immerhin die Angabe Sticker's, dass dort häufig ein seichtes Geschwür über dem Septum cartilagineum sich finde, nachzuprüfen, da Sticker in diesem Geschwüre dieselben Coccen und Diplococcen wie in den Acneknoten der Haut fand und in zwei Fällen von Acne, die einer fachgemässen Behandlung nicht wichen, durch Behandlung dieses sogen. Primäraffectes die Acne zu einer dauernden Abheilung gebracht hat.

Ich habe nun seit Jahresfrist die Acnefälle rhinologisch untersucht und den Primäraffect Sticker's in keinem Falle gesehen.

Da auch von anderen Seiten, trotz der Aufforderung Sticker's, Bestätigungen, so viel mir bekannt, nicht erfolgt sind, so bleiben bis heute Sticker's Befunde bezügl. der Acne vollständig isolirt.

Wohl habe ich gefunden bei der Acne juvenilis descendens, wie bereits in meinem ersten Bericht l. c. pag. 206 beschrieben ist, Catarrhe der Nase und Muschelschwellungen, da, wie bereits ebenda citirt wurde, nach Baumgarten in der Pubertät die Verbiegung der Nasenscheidewand, die Bildung der Nasenschwellkörper, anhebt, und die schon an und für sich zu Catarrhen neigenden Acnepatienten so in grösserer Procentzahl dieser Affection unterliegen.

Ausserdem ist in der Geschichte der Acne die Rhinitis der Acnepatienten schon mehrmals als Ursache der Acne bezeichnet worden (Seiler, Chron. Rhinitis als Ursache der Acne faciei, ref. in Monatsh. für pr. Derm. Bd. VII. 1888 pag. 141; Chr. Bergh, über Acne rosacea, ihre Aetiologie und Behandlung, Norsk Magazin for Laegevidenskaben Juni-Juli 1897, ref. nach Monatsh. f. pr. Derm. XXVI. Bd. 1898, pag. 594), ohne indess in ihrer ätiologischen Tragweite anerkannt worden zu sein.

Wo aber länger anhaltende Catarrhe sind, da kann das gelegentliche Vorkommen einer seichten Erosion und selbst an einer bevorzugten Stelle etwas sehr Erklärliches sein, das mit Acne direct nichts zu thun hat.

Auf die Richtigkeit der Sticker'schen Befunde und der

daraus abgeleiteten Schlussfolgerungen weiter einzugehen, liegt ausserhalb des jetzigen Themas. Hier sei ohne alle Schlussfolgerungen eingestanden, das sorgfältige Suchen eines Sticker'schen Primäraffectes bei Acne ein ganzes Jahr hindurch war meinerseits erfolglos.

Auf dem 6. Congress der deutschen dermatologischen Gesellschaft zu Strassburg hat sodann „die Aetiologie und Pathologie der Acne" zum Referat gestanden (cf. Verhandl. der Ges. pag. 7 u. ff.).

Touton hat das einleitende Referat mit einer Vielseitigkeit und mühevollen Gründlichkeit gegeben, welche ihm alle Dermatologen dankbar macht. Auch darin hat Touton das Richtige getroffen, von einem einzigen leitenden Gesichtspunkte aus, der pathologisch-anatomischen Basis, das schwer zu sichtende Material einer Kritik und einheitlicher Ordnung zu unterstellen. Aber gerade bei der Besprechung meiner Arbeit von 1895 ist Touton nicht recht seinem Eintheilungs- und Entscheidungsprincip treu geblieben. Sodann sind mir Angaben im Referat zur Last gelegt, welche ich nicht gemacht habe und noch weniger zu verantworten gesonnen bin.

1. Wie kurz vorher erwähnt, wählt Touton als Ausgangsprincip der Acne das pathologisch-anatomische Substrat der Acnepustel, der primären Eiterung im Haartalgfollikel. Bei Besprechung der Acne rosacea glaubt Touton diese Form von der Acne ausschliessen zu sollen. Da ich entgegen den meisten Autoren die Acne rosacea als echte Acne, wie eingangs recapitulirt, dargestellt habe, wendet sich Touton gegen diese meine Darstellung. Sein erster Grund zur Ausscheidung der Acne rosacea ist (l. c. pag. 46), dass es Fälle gibt von Acne rosacea, die nie eitrige Knoten und Pusteln bekommen.

Hierzu bemerke ich, dass das Wort „nie" bei einem so chronischen Zustand eine Beobachtungsreihe unterstellt, die schwer gelingt. Aber zugestanden, diese Fälle gibt es, auch meine persönliche Ansicht oder besser gesagt, meine Erfahrung stimmt dem bei, beweist das etwas für die Natur der Acne rosacea für den, der lediglich das Substrat der Acnepustel für ein Criterium hält? Es bleibt dies immer eine einfache Negation positiven Befunden gegenüber. Criterium des Eczems ist schliesslich die Vesikel. Trotzdem gibt es Eczeme, die keine Vesikel zeigen. Es ist eben keine Nothwendigkeit da, dass jede Form einer Erkrankung das Endglied der Erscheinungen erreiche Ich behauptete, die Pustelbildung, die im klinischen Bilde der Acne rosacea in den Hintergrund tritt, kommt vor, gar nicht so selten; früher nannte man das einfach das II. Stadium der Acne rosacea und hielt dann die Erkrankung für ausgebildet. Diese Pustelbildung ist eine primäre Eiterung im Haartalgfollikel; folglich ist es eine Acnepustel; folglich gehört schon pathologisch-anatomisch die Acne rosacea zur Acne. Ich glaube, gegen diese Logik ist wenig einzuwenden. Touton selbst kann am wenigsten Einwendungen machen, da er (ebenfalls l. c. pag. 46) zugibt, dass bei Acne rosacea Pusteln und Knoten vorkommen, dass diese Pusteln keine Furunkel sind, wie Unna

annimmt, sondern echte Acneefflorescenzen (l. c. pag. 48). So entsteht naturgemäss die Frage, wie nennt Touton dann eine solche Acne rosacea, besetzt mit echten Acneefflorescenzen? Diese sich aufdrängende Verlegenheit hat Touton selbst gefühlt. Touton hat selbst (l. c. pag. 48) sich mit dieser Frage befasst. Touton antwortet (l. c. pag. 49): Diese Pusteln sind secundäre Pusteln. Unter den Gründen für diesen Bescheid lesen wir bei Touton: „Das Alter der Patienten stimmt nicht mit dem Alter der Acne simplex-Patienten." Das kann aber für denjenigen keinen Grund abgeben, der auf dem Princip der pathologisch-anatomischen Basis der Pustelbildung im Haarbalg eine Sichtung der Acneformen vornehmen will! Die Bemerkung Touton's „es sind (sc. die echten Acneefflorescenzen bei Acne rosacea) Acneefflorescenzen nur in dem allgemeinen Sinne der Haarbalgdrüsenentzündung" ist einfach eine Umschreibung dafür, dass Touton seinem selbstgewählten Princip der Eintheilung nach dem pathologisch-anatomischen Substrat hier untreu wird und die anfängliche Hauptsache nun zur nebensächlichen Erscheinung werden lässt. Ich hatte also sehr Recht bezüglich der Acne rosacea, die Anatomie nicht für berufen zu halten, eine Trennung dieser Form von der Acnegruppe vorzunehmen. Die pathologische Anatomie ist werthvoll im Aufklärungsdienst über den Sitz klinischer Vorgänge; aber zum Definiren und Eintheilen der Krankheitsbilder ist die Anatomie, wie auch Touton erfahren, manchmal nicht ausreichend. Vom klinischen Standpunkte aber können relative Qualitäten, wie das Lebensalter nur gering ins Gewicht fallen. Das von Touton weiter herangezogene Charakteristikum der Gefässerkrankung ist ebensowenig als etwas Primäres für Acne rosacea bewiesen, wie für die übrigen Acneformen ausgeschlossen. Touton selbst hat somit von seinem Standpunkt aus kein Recht, das anatomische Charakteristikum des Acneprocesses bei der Acne rosacea als nebensächlich zu erklären. Etwas anderes wäre es, wenn sich die Pusteln bei Acne rosacea als Furunkel, oder Impetigines, oder oberflächliche sonstige Hautabscesse darstellen liessen.

Zum Schluss der Acne rosacea-Frage will ich noch darauf aufmerksam machen, dass wohl jeder ältere Dermatologe, und wohl auch Touton, nicht nur Combinationen sondern auch directe Uebergänge aus anderen Acneformen in die Acne rosacea beobachtet hat, ähnlich wie dergleichen Uebergänge aus dem Eczema seborrhoicum der Nase bekannt sind, woraus ich aber nicht eine alleinige derartige Entstehungsweise der Acne rosacea herleite.

Selbst Altmeister Hebra, welcher schon 1845 den anatomischen Unterschied zwischen Acne vulgaris und Acne rosacea durch Hervorheben der Exsudativprocesse bei jener, der Gefäss- und Zellgewebsneubildung bei dieser feststellte (F. Hebra, Versuch einer auf pathologische Anatomie gegründeten Eintheilung der Hautkrankheiten, Ztschr. der k. k. Ges. der Aerzte, II. Jahrg., I. Bd. pag. 145 und 216), hat in seinem späteren Lehrbuch „aus Gründen der Aehnlichkeiten mit der Acne vulgaris und um nicht nur ein Criterium als Eintheilungsgrund gelten zu lassen", Acne

rosacea und Acne vulgaris zusammen in der Classe 4 abgehandelt (c. f. Lehrbuch pag. 624). Die von Touton betonte „erfreuliche Uebereinstimmung“ zwischen Hebra und den jüngeren Autoren ist darnach doch nicht absolut zu nehmen, zumal nach Hebra wesentlich Neues über Acne rosacea nicht gefunden worden ist.

Ich stimme also mit Touton überein darin, dass die echte Acnepustel für alle Acneformen das charakteristische anatomische Substrat ist, wie die Vesikel fürs Eczem, dass bei Acne rosacea im klinischen Bilde diese Acnepustel zurücktritt und klinisch nebensächlich erscheint, dagegen weiche ich darin von Touton ab, dass die Eiterbildung bei irgendwelcher Acne etwas Primäres meiner Ansicht nach nicht ist, sondern dass bei jeder Acne eine circulatorische und secretorische Störung der Haarbalgfollikel voraufgeht und diese reflectorisch durch die Nervenbahn von anderen Organzuständen erregt wird. Das Primäre bei Acne ist etwas Functionelles, das nicht histologisch fixirt werden kann, aber bei einer langdauernden Beobachtung des Patienten ohne Schwierigkeit sich zeigt.

2. Touton bestreitet sodann die Berechtigung meiner Annahme, dass die Acne im Allgemeinen ein reflectorisch erzeugter Vorgang sein könne. Meine in grosser Anzahl gesammelten Beobachtungen des symmetrischen Auftretens der einzelnen Acneeffloreszenzen (zumal bei der Acne juvenilis descendens) hält Touton nicht für richtig (l. c. pag. 112). Touton fand die Effloreszenzen durchaus regellos, d. h. mit anderen Worten, Touton hat die erwähnte Symmetrie nicht gesehen. Hier sei hingewiesen, dass das nicht Sehen einer Sache nach gewöhnlicher Logik nicht gleichbedeutend ist mit nicht Existiren. Allerdings können wie in den bekannten Differenzen Neisser-Kromayer über den negativen Befund der Gonococcen das Zusammentreffen praktischer Erfahrungen, zugestandene besondere Geschicklichkeit u. a. m. ein Abweichen vom logischen Weg motiviren. Derartige Motivirungen liegen aber hier nicht vor, eher das Gegentheil, denn Touton hat mit keiner Silbe erwähnt, dass er Aufzeichnungen wie ich in Wort und Bild sich gemacht hat. Wie der Maler jedes Bild, auch das zufällig seinem Blicke sich darbietet, unwillkürlich auf seine Herkunft, Schulrichtung ansieht, so beobachtet, wer einmal angefangen hat, über Acne sich Notizen zu sammeln, jeden Menschen, der Symptome des bestehenden oder bestandenen Status seborrhoicus aufweist. Ich sage jeden, und kann versichern, dass gerade diese Beobachtung, die beliebig lange, beliebig oft eintritt, die rein ärztliche Beobachtung werthvoll unterstützt. Sogar unter den ungünstigsten Verhältnissen, sagen wir bei einem Blick in eine Dermatologenversammlung, deren Repräsentanten gewiss einigermassen bemüht sind, symptomfrei zu sein vom Status seborrhoicus, lassen sich werthvolle Erfahrungen sammeln bei der Häufigkeit und Verbreitung dieses Zustandes. Also Touton's Negation hat den Werth einer Negation gegenüber positiven Befunden.

Ueber das auslösende Moment der Reflexvorgänge bei den einzelnen Acneformen habe ich mich in meiner ersten Abhandlung nicht

specieller ausgedrückt, als meine Beobachtung reichte und mit Vorsicht meine Worte erwogen, grade da, wo sie zum Aufbau einer Hypothese dienen sollten. Bessere und reichere Beobachter nach mir sollten, wenn sie Detaillirteres sagen könnten, an der gegebenen Basis nichts zu ändern brauchen. Speciell habe ich bei den zur Pubertät auftretenden Störungen hervorgehoben, dass es sich dem Anschein nach um eine relativ zu frühe, zu langsame und unvollständige Entwicklung handle, dies auch durch vorbereitende Angaben (geringe Bartentwicklung bei Männern, Flaumhaarbildung an den Lippen bei Mädchen) plausibel zu machen gesucht. Am Schlusse meiner ersten Abhandlung habe ich sodann bei der Acne ascendens mulierum auf analoge Verhältnisse im Klimacterium (Bartbildung in der Menopause) verwiesen, die gegenseitige Stütze gezeigt, welche sich ineinanderfügt und die Reflextheorie, wie den contrastirenden Verlauf der Ausbreitung der Acne descendens und ascendens mit einer gewissen Berechtigung trägt. Auch wurde bezüglich der Therapie, wie ich glaube, in consequentester Weise dargelegt, wie den supponirten Störungen thatsächlich gesteuert worden ist, und dabei das werthvolle Material von Zuntz den Dermatologen zur physiologischen Aufklärung empfohlen. Hiermit glaubte ich auf eigenstem Boden zu stehen, andererseits aber kaum missverstanden werden zu können. Statt dessen aber schiebt mir Touton unter, dass ich bei der Acne juven. örtliche genitale Erkrankungen annehme und ganz in den Bahnen wandle, wie sie unter anderen amerikanische Forscher gehen, welche (wie Hutchinson, Sherwell) die Acnepatienten mit Kühlsonde und heissen Vaginaldouchen tractiren. Davon steht in meiner Arbeit keine Silbe. Bei genauem Lesen meiner Arbeit hätte Touton gewiss gesehen, dass seine auf Seite 114 l. c. entwickelte Ansicht in beregtem Punkt von der meinigen wenig differirt.

Sodann ist Touton der Ansicht, wenn der Acne eine reflectorische Uebertragung der Genitalsphäre zu Grunde liege, dass dann eigentlich alle Menschen zur Pubertät Acne bekommen müssten. Touton erkennt doch selbst an (l. c. pag. 107), dass zu einer Acne eine hereditäre Veranlagung gehört und ferner (pag. 115), „dass die normalen Functionen der weiblichen Genitalien, Menses und Gravidität, nicht selten mit positiver Regelmässigkeit Veranlassung zu neuen Acneschüben geben, die nur auf reflectorischem Wege, wahrscheinlich durch Steigerung der Seborrhoe zu erklären sind“. Grade so wie nicht alle Frauen in der Menopause Bärte bekommen, oder in graviditate Chloasmata oder Warzen, so verhält es sich mit der Acne. Es gehören Vorbedingungen dazu. Der Reflex selbst ist dabei nicht ohne weiteres, wie Isaak in der an Touton's Referat sich anschliessenden Discussion meint (c. f. pag. 139), der Ausdruck eines gestörten Nervensystems, sondern kann gewiss auch von gesunden Nerven besorgt werden. Darüber steht nichts fest.

3. Wendet sich Touton gegen meine Ueberordnung des seborrhoischen Zustandes. Touton sagt (l. c. pag. 116): „Es gibt Patienten, die nie in ihrem Leben ausser ihrer Acne vulgaris eine der anderen genannten Affectionen (sc. des status seborrhoicus) bekommen, so dass

mir einstweilen die Schütz'sche Politik der Sammlung etwas über das Ziel zu schiessen scheint. Es ist dies wieder eine jener Behauptungen Touton's mit dem weitreichenden Worte nie, die von vorneherein mit der Beobachtungsmöglichkeit in einem grossen Contrast steht. Wer je angefangen hat, einmal Jahre hindurch Notizen zu sammeln über Acnepatienten, erfährt zu seinem Leidwesen, wie oft der schönste rothe Faden aus äusseren Gründen bricht. Die directe Unrichtigkeit des Touton'schen Satzes dürfte aber die jedem geläufige Erfahrung sein, dass ein Acnepatient ohne pityriasis capitis ein mindestens seltenes Exemplar ist. Da übrigens Touton (l. c. pag. 116) den Zusammenhang des Status seborrhoicus „durchaus nicht bezweifelt", so wird man kaum fehl gehen, wenn man annimmt, dass Touton trotz seines Fleisses in der Acnefrage, um mich seines anheimelnden Bildes weiter zu bedienen, den einzelnen Patienten nicht lange genug auf's Korn genommen hat.

In Summa sind Touton's abweichende Ansichten von meinen Ausführungen bei den sonstigen vielen Uebereinstimmungen in Thatsachen und Gedankengang wohl dadurch hauptsächlich herbeigeführt, dass Touton das, was er beweisen will, an vielen Punkten als bereits bewiesene Prämisse hervorkehrt: dass die Acne juvenilis die einzige existirende Acne sei. Da die Kritik von diesem nicht gesicherten Standpunkte operirt, ist das werthvolle Referat Touton's in seiner objectiven Brauchbarkeit (nach dem Sinne der Autoren) leider sehr verringert.

Nachdem die früheren Angaben über Acne und den seborrhoischen Zustand nunmehr nochmals präcisirt sind, gebe ich in folgendem kurz Bericht über den Fortschritt der Beobachtungen, welche sich hauptsächlich der Aetiologie zuwandten.

Auch hierbei war die klinische Beobachtung das leitende Princip. Denn es war von vorneherein klar, dass die bisher aufgefundenen Mikroorganismen bei Acne, Furunkel, Comedo, Seborrhoe, Eczema seborrhoicum, selbst wenn deren Specifität bewiesen wäre, einerseits an einen bestimmten Nährboden gebunden sein müssten, andererseits schon wegen der Häufigkeit der in Frage stehenden Krankheiten eine Ubiquität besitzen und darum nur bezüglich der symptomatischen Behandlung nicht für eine eigentliche Abheilung eine directe Handhabe bieten können. Mit anderen Worten, für mich lautete die Frage, welches sind die Bedingungen, dass der Status seborrhoicus überhaupt auftritt, und dass ein gedeihlicher Boden für die jeweilige Form desselben geschaffen wird?

Es war für mich schon früher klar, dass, wenn wirklich die einzelnen Glieder des Status seborrhoicus eine zusammen-

gehörige Einheit bilden, dass dann noch ausser der hereditären Veranlagung es etwas Gemeinsames geben müsse, was bei allen Gliedern vorwalte; und ich wundere mich, dass ein diesbezüglicher Einwand gegenüber meiner ersten Veröffentlichung bis jetzt nicht gemacht wurde.

Diesen gemeinsamen Untergrund der verschiedenen Stadien des seborrhoischen Zustandes glaube ich ermittelt zu haben in einer Trägheit der Circulation und Hautathmung, welche gleichzeitig zu einer Aenderung der Secretion führt.

Bei einer Reihe angestellter Beobachtungen habe ich feststellen können, dass bei gemeinsamen Strapatzen junger Leute in den Entwicklungsjahren die Acnepatienten stets früher ermüdeten, hinter Athem kamen, schwitzten, als die übrigen. Dies war mehrfach dadurch besonders auffallend, als man dem Aussehen und der kräftigen Körperverfassung nach zu urtheilen, von vorneherein auf das gerade Gegentheil gefasst war. Leider war ich, wie aus äusseren Gründen leicht erklärlich, relativ selten in der Lage Herzuntersuchungen vorzunehmen. Dieselben ergaben nichts Belangreiches, nur nebensächliche Befunde, welche durch Complicationen (Chlorose) hinlänglich erklärt sind. Es folgt hieraus, dass in der Ruhe die Herzthätigkeit ausreicht, und organische Herzfehler im klinischen Sinne nicht vorzuliegen brauchen.

Die Schweisse der Acnepatienten erwiesen sich kopiös saturirt und auffallend sauer. In wenigen Fällen konnte ich constatiren, dass unter gleichen Nahrungsbedingungen die Harnmenge bei Acnepatienten eine geringere war als bei Gesunden.

Nun weiss man, dass die Ausbildung des Gefäss- und Genitalapparates in Wechselbeziehung stehen. Ich erinnere an die zusammen vorkommende Hypoblasien beider Organsysteme, an den bereits citirten Einfluss der Entwicklung auf die Verbiegung der Nasenscheidewand durch die sich bildenden Muschelschwellungen, an die Neigung zu Nasenblutungen in der Pubertät, die Eichhorst'sche Pubertätsalbuminurie.

So liegt es nahe, in einer mangelhaften Ausbildung und geringen Anpassungsfähigkeit des Herzens den Untergrund zu den Störungen zu suchen, welche in der Pubertät der Acnepatienten auftreten und den ganzen Vorgang der vegetativen Entwicklung beeinflussen.

Von diesem Gesichtspunkt aus wird verständlich, warum Kinder des platten Landes in der Pubertät selten Acne bekommen, in den Städten umgekehrt die Häufigkeit der Acne so gross ist. Auf dem Lande ist Gelegenheit die Herzthätigkeit anzustrengen und zu üben. Dort ist keine Ueberladung mit Fleischnahrung vorhanden, deren Kalisalze im Ueberschuss genossen für das kindliche Herz, namentlich bei geringem Muskelverschleiss, ein ganz unmotivirtes Reizmittel abgeben. In der That tritt bei der Landbevölkerung die sogenannte Entwicklung viel später ein als in den Grossstädten, und sie vollzieht sich auch in einem viel kürzeren Zeitraum, so dass in Jahresfrist die jungen Leute dort wie umgewandelt erscheinen.

Umgekehrt wird es klar, wie in den Städten zur Zeit des Schulbesuches der Status seborrhoicus anhebt, zu der Epoche, in welcher plötzlich die vitale Energie bis auf ein Minimum sinkt, das Herz in seiner leistungsfähigsten Periode kaum Anhalt findet, sich dem für den Organismus so wichtigen mittleren Mass der Schädlichkeiten und Anforderungen anpassen zu lernen.

So wird auch begreiflich, warum Acnepatienten so leicht Catarrhe acquiriren, bei kleinen Diätfehlern Magenverstimmungen bekommen, kühle Extremitäten haben.

Auch ex juvantibus findet unsere Beobachtung Stütze. Wir sehen ein, warum Ferientouren in's Gebirg trotz localer Vernachlässigung eine Acne zu bessern vermögen. Es erscheint uns nicht mehr wunderlich, dass Lewin von kleinen Dosen starken Alkohols, welche die vis a tergo steigern, vorübergehende Erfolge sah, wie wir umgekehrt von grösseren Mengen leichten Alkohols, welche das Gefässsystem belasten, Verschlimmerungen kennen. Es sind das ganz analoge Wirkungsweisen, wie wir sie vom Alkohol beim chronischen Rachencatarrh gewohnt sind, als dessen häufige Ursache neuerdings ebenfalls eine relative Herzschwäche betont wird.

Endlich findet auch das scheinbare paradoxe Vorkommen der Acne descendens bei Schlechtgenährten und Verkümmerten — ich meine nicht die von der Acnegruppe abzusondernde Acne cachecticorum — seine Deutung; auch bei dieser ist das Herz oft nothleidend.

Ueber die Pathologie des Schweisses haben wir noch Gelegenheit, beim Eczema seborrhoicum später einiges beizutragen.

Bei der Acne rosacea ist die relative Herzinsufficienz am offenkundigsten. Zweimal fand ich direct Klappenfehler bei Acne rosacea. Schwache Herztöne, Abschwächung und Verbreiterung des Spitzenstosses, schwache Pulse, Arythmien des Pulses sind ganz gewöhnliche, zum Theil vorübergehende Symptome. In Complicationen wie Varicen, Stauungseczeme der Unterschenkel, Varicocele, Hämorrhoiden, Pruritus analis, chronischer Bronchialkatarrh, Leberschwellung findet die Herzschlappe oft einen weiteren Ausdruck. Im vorgerückteren Alter erscheinen nicht selten in Gemeinschaft mit Acne rosacea Atherom der Arterien, Morbus Brigthii, Thrombose oder Entzündung der Unterschenkel-Venen.

Gewiss werden diese schweren Begleitzustände durch die Lebensweise bedingt, nichts desto weniger sind auch sie der Ausdruck einer langer Hand vorbereiteten Circulationsstörung.

So sind auch die Darmstörungen und Magenkatarrhe, welche jeder Acne rosacea als reflexauslösendes Moment dienen, durch die Herzschwäche in Gemeinschaft mit häufigen Schädlichkeiten des Magendarmcanals entstanden.

Dass der Reflex im Verdauungstractus bei Acne rosacea seinen Ausgangspunkt hat, beweist immer wieder die Therapie.

Am beweiskräftigsten habe ich dies an folgendem Fall erlebt: Ein Fräulein von 30 Jahren mit starker Acne rosacea 2. Grades erklärte auf Befragen, dass sie in keiner Weise an irgend einer Verdauungsstörung litte. Hierbei wurde sie in effectvoller Weise von der miterschienenen Mutter unterstützt, welche behauptete, ihre Tochter ässe so resolut wie ein Mann. Es war dies der erste Fall, bei welchem Untersuchung und Anamnese mich im Stich zu lassen schienen. Ausser der örtlichen Behandlung verordnete ich dennoch Salzsäure und Thymol innerlich. Patientin wurde darauf sehr übel und erbrach folgenden Tags ein ganzes Bündel Spulwürmer. Patientin und Mutter erzählten nun, dass sie mir vergessen hätten mitzutheilen, dass in früher Kindheit bei der Patientin wegen Spul- und Madenwürmer lange Curen mit scharfen Mitteln hätten unternommen werden müssen. Jahrelanger Entkräftungszustand sei die Folge gewesen. Von Zeit zu Zeit wären immer wieder einige Exemplare der Würmer abgegangen. Ich liess Thymol monatelang

weiternehmen, immer mit kleinen Pausen. Die Acne rosacea besserte sich auffallend, die Ascariden verschwanden schliesslich dauernd.

Die Acne descendens mulierum, welche in der Pubertät oder in Climacterio durch Genitalleiden reflectorisch erzeugt wird, habe ich in ihrer reinen, mit Acne rosacea nicht untermischten Form in den letzten Jahren nicht in Behandlung bekommen. Eigene neue Wahrnehmungen über Herzschwäche bei dieser seltenen Acneform habe ich daher nicht machen können. Indess sind bei den Notizen, welche meiner ersten Arbeit zu Grunde liegen, mehrfach schwache Herzthätigkeit und Anämie erwähnt.

Am interessantesten erschien die Verfolgung des Eczema seborrhoicum, dessen Begriff ich nicht so weit fasse wie Unna, sondern auf jene Formen beschränke, welche äusserlich dem Eczema gleichen und durch die Röthe und umschriebene Ausdehnung vom gesunden oder auch einem seborrhoischen Boden sich abheben. Damit soll indess in keiner Weise der von Unna betonte Zusammenhang der Seborrhoe mit dem entzündlichen Eczema seborrhoicum geleugnet werden. Im Gegentheil erkenne ich die scharfe Beobachtung Unna's in den meisten Punkten mit Bewunderung an. Aber es widerstrebt mir, einen Eczembegriff zu gebrauchen, der gewissermassen eine Krankheit umschliesst, die mit Abschuppung beginnt und Nässen aufhört. Der praktisch brauchbare und leicht mittheilsame Begriff Eczema seborrhoicum ist für mich eine Seborrhoe, die mit einer Hautentzündung complicirt ist, und zum Unterschiede vom echten Eczem, sowie den durch Saprophyten erzeugten ähnlichen Erkrankungen (Eczema marginatum, Herpes tonsurans maculosus) einen geläufigen Namen heute verlangt, zumal früher diese Erkrankung selten vorkam und gewiss oft unter falscher Diagnose eingetragen worden ist.

Die Träger des Eczema seborrhoicum leiden nach meinen Wahrnehmungen an einer Herzschwäche, die stets eine Pathologie des Schweisses in qualitativer und quantitativer Hinsicht im Gefolge hat. Die Circulationsträgheit ist meist entstanden durch die Verhältnisse des heutigen Culturlebens, welche die weitesten Gesellschaftsclassen zu einer reichlichen stickstoffhaltigen Nahrung, geringem Muskelverschleiss, Abhaltung von Luft und Licht, Ueberladung mit Spar- und Reizmitteln (Alko-

hol, CO_2haltigen Getränken, Tabak), einer jede Hautreaction vereitelnden Kleidung verführen. Bei geringen körperlichen Kraftleistungen sondern dieselben überaus saure, scharfe Schweisse ab, oft in enormer Menge. Ihr Harn ist meist saturirt, hat ebenfalls einen das mittlere Mass übersteigenden Aciditätsgrad. Die Nachtmenge des Harns ist meist sehr gering.

Ich habe mich vergeblich bemüht, den Begriff des Arthritismus der französischen Autoren so klar mir zu machen, dass ich mir etwas ganz Bestimmtes darunter vorstellen könnte. Ich muss aber gestehen, dass, wenn vorige Wahrnehmungen darunter fallen sollten oder vielmehr seine Wesenheit darstellten, der Arthritismus der Franzosen grade bei dem Status seborrhoicus und namentlich dem Eczema seborrhoicum dann einer ernsten Beachtung werth erscheint.

Das anerkanntermassen durch die Mitwirkung von Mikroorganismen sich bildende Eczema seborrhoicum ist gebunden an einen besonders gedeihlichen Boden, ähnlich wie es bei der Pityriasis versicolor der Fall ist. Es ist nur facultativ übertragbar, wie es die positiven Impfungen und Autoinfectionen bei Disponirten, das hartnäckige Fehlschlagen der Ueberimpfungen bei nicht Disponirten beweisen.

In allen von mir beobachteten Fällen waren bei den Inhabern des Eczema seborrhoicums sonstige Zeichen des Status seborrhoicus anzutreffen, eine Seborrhöa sicca des Kopfes fehlte nie.

Mit den meisten Autoren halte ich daher die Seborrhoe für ein Vorstadium des Eczema seborrhoicum.

Ich stimme Unna vollständig darin bei, dass bei längerer Dauer und grösserer Ausbreitung im Allgemeinen eine vom Kopf nach unten absteigende Ausbreitung des Eczema seborrhoicum stattfindet entlang der Schweissgassen.

Daneben aber wird durch besondere Art der Autoinfection, durch die Finger z. B., oder durch isolirte Reizung einzelner Hautstellen, ein anderer Modus der Verbreitung bemerkt.

So sah ich geradezu oft Eczema seborrhoicum des äusseren Gehörgangs bei Leuten, welche Seborrhoe des Kopfes hatten und selbst unaufgefordert die Möglichkeit besprachen, dass durch Bohren mit dem kleinen Finger im Ohr eine Uebertragung stattgefunden haben müsse. Eine Dame hatte die Zeichen des

Eczema seborrhoicum bis aufs Trommelfell und stand deshalb mehrmals in ärztlicher Behandlung.

Einmal ferner wurde eine Nagelerkrankung sehr ähnlich der von Hans Hebra als Hyperkeratosis subungualis bezeichneten und abgebildeten Erkrankung (Monatsh. f. prakt. Derm. VI. 1887 pag. 291 Taf. II) ohne entzündliche Röthung an sämmtlichen zehn Fingernägeln und deren Bett bei einer Patientin gesehen, welche (ausser einem typischen Eczema seborrhoicum des Capillitiums) an einer Palma ein trockenes Eczem aufwies, dessen Identität von Unna bekanntlich in manchen Fällen mit seinem Eczema seborrhoicum betont worden ist. Die Nagelerkrankung heilte übrigens einfach dadurch ab, dass der Patientin mehrere Wochen tagsüber festanschliessende Gläschen von 1%igem Pyrogallusspiritus angesteckt wurden, in welchen die dritten Phalangen eintauchten.

Da Eczema seborrhoicum mehrfach bei Gichtikern behandelt wurde,[1]) wurde in umgekehrter Versuchsanordnung gefahndet, ob es gelänge, Gichtiker zu sehen, welche keine Zeichen des Status seborrhoicus an sich trügen. Dies ist mir bis jetzt nicht vorgekommen. Ich weiss sehr wohl, dass man aus negativen Befunden ohne weiteres keine Schlüsse ziehen darf. Aber in Erwägung, dass das Eczema seborrhoicum entlang den Schweissgassen sich ausbreitet, dass bei Gicht eine Ausscheidung von Harnsäure durch den Schweiss beobachtet ist, geradeso wie Zucker beim Diabetes und Harnstoff bei Urämie, so glaube ich, dass ganz im allgemeinen die Pathologie des Schweisses für die Modificirung der Nährböden für die Mikroorganismen des Eczema seborrhoicum verantwortlich ist. Diese Veränderung des Schweisses in qualitativer und quantitativer Hinsicht dürfte ebenfalls für die Einleitung der Ranzidität des Hautfettes von Bedeutung sein. Der Kopf eines normalen Säuglings oder auch älteren Kindes hat glänzende Haare. Denselben entströmt ein directer Wohlgeruch. Die Haare eines Seborrhoikers erscheinen oft trocken wie Heu, keineswegs glänzend. Der Haarboden riecht ranzig wie eine alte Talgkerze.

---

[1]) cf. Brooke, über seborrhoische Affectionen und deren Beziehungen zu einigen anderen Anomalien der Haut. Monatsh. f. prakt. Derm. IX. Bd. pag. 564.

Nun ist der Hauttalg schwer zersetzlich, schwerer wie gewöhnliche Fette. Da nach den Lehren der Chemie die Ranzidität der Fette lediglich durch Sauerstoffaufnahme (ohne Vermittlung von Bakterien) erfolgt, namentlich bei Fetten in feinvertheiltem Zustande, müsste sonst einfach jeder Haarboden in kurzer Zeit ranzid werden.

Da Liebreich das Wollfett (Lanolin) ebenfalls schwer zersetzlich fand, andererseits auch Cholesterinfette in der menschlichen Haut nachwies und so eine gewisse Identität zwischen Lanolin und dem Fette der menschlichen Haut darthat, erscheint die schwere Zersetzlichkeit des Talgdrüsensecrets an und für sich sehr wahrscheinlich.[1])

Ranzidität ist ein anormaler Zustand, und die Natur wird gewiss schon von vorneherein kein leicht zersetzliches Fett produciren.

Ferner ist bekannt, dass es Leute gibt, welche trotz starken Schwitzens bei harter körperlicher Arbeit keine Erkrankungen des Haarbodens haben (Schnitter auf dem Felde, Bademeister); ausserdem wird es kaum einen Menschen geben, der nicht von Zeit zu Zeit vermehrte Schweissproduction hat.

Folglich ist normaler Schweiss nicht der Grund der Zersetzung des Hauttalgs. Es ist sogar wahrscheinlich geworden, dass normaler Schweiss reducirende Eigenschaften hat, welche die Oxydation der Fette nicht begünstigen.

Es ist von Unna[2]) behauptet worden, der trockne Zustand des Haarbodens bedeute keine Ueberproduction von Hauttalg. Dem gegenüber kann ich versichern, dass in jedem Fall von Seborrhoea sicca das erste Zeichen der durch die Therapie erzielten Besserung es ist, wenn die Haare wieder glänzen und die Patienten zu ihrem Erstaunen in der Regel gewahr werden, dass sie nicht zu wenig, sondern zu viel Fett produciren.

---

[1]) Liebreich, Ueber das Vorkommen des Lanolins in der menschlichen Haut. Therapeutische Monatsh. Juli 1890. — Liebreich, Ueber das Lanolin und den Nachweis der Cholesterinfette beim Menschen. Verhandl. d. phys. Ges. 1890. Nr. 7. — C. Fränkel, Untersuchungen über den Keimgehalt des Lanolins. Centralbl. f. Bakteriol. und Parasitenkunde. 1. Bd. 5. 1887. — Gottstein, Das Verhalten der Mikroorganismen gegen Lanolin. Berlin. Kl. Wochenschr. 1887. Nr. 48.

[2]) Unna, Das seborrhoische Eczem. Monatsh. f. prakt. Dermat. VI. 1887. pag. 832.

Unna hat durch secundäre Osmirung Fett erkannt in den Knäueldrüsen, sowie in der Nähe der Blutgefässe in den Lymphspalten. Entgegen Max Joseph und Anderen halte auch ich die Unna'schen Versuche für beweiskräftig und die gefundenen Körnchen für ein Fett. Auch steht die Thatsache fest, dass Schweiss stets kleine Mengen Fett enthält, sowie dass ein Eczema seborrhoicum da vorkommt, wo nur Knäueldrüsen sind, dass an Orten, wo keine Talgdrüsen es gibt, der Schweiss die Hauteinfettung besorgen muss und besorgt.

Aber aus alledem geht keineswegs hervor, dass die Talgdrüsen nur die Haare einfetten dürfen, nicht die Haut, dass bei der Seborrhoe die Talgdrüsen sich nicht mit einer vermehrten Secretion betheiligen.

Mit einem Stück Seidenpapier kann man bei manchem Seborrhoiker beweisen, dass auf der feuchten Hand wenig oder gar kein Fett zur Zeit vorhanden ist, wo auf der Nase aus den erweiterten Follikeln dasselbe förmlich trieft, sogar wenn die Hand schwitzt und die Nase nicht schwitzt.

Es gibt also eine echte Seborrhoe im gewöhnlichen Sinne; das Hautfett ist zum grössten Theil Product der Talgdrüsen auch im physiologischen Zustande.

Die einfache Betrachtung nun eines verschwitzten Hutleders, eines Papierkragens zeigt, dass Fett der Menge nach soviel ausgeschieden wird, wie es nach den jetzigen Kenntnissen Schweiss nicht liefern kann, und auf Strecken fortgeschafft wird, wie es unmöglich der Hauttalg allein fertig bringen kann.

Lässt man in den besten Ständen und bei Menschen, die zur Reinlichkeit erzogen sind, die seborrhoische Kopfhaut mit Spuren einer Chrysarobinsalbe stärkerer Concentration behandeln, so muss man sich immer wundern, wie entfernte Stellen des Hemdenrückens fett und gefärbt werden, wenn die Personen nur mässig schwitzen. Ich erkenne hieraus, dass der Schweiss ein Transportmittel für das Talgdrüsensecret ist, wodurch letzteres erst in den Stand gesetzt wird, mit Schnelligkeit sich auszubreiten.

Auch hier finden wir wieder ein Analogon am Lanolin, das mit einem Wasserzusatz erst ordentlich in die Haut eindringt, namentlich in Verbindung mit Alkalien.

Wenn aber eine Uebersecretion bei Seborrhoe statt hat, so müssen die fettigen Schuppen zum Theil durch Liegenbleiben und Eindicken des Hautfettes entstanden sein. Somit erscheint der alte Name Seborrhoe sicca recht zutreffend.

Die Arbeiten über den menschlichen Schweiss sind bis jetzt wenig zu verwerthen. Aus einigen zwanzig, welche ich durchgesehen, geht hervor, dass keine zwei darunter übereinstimmende Resultate haben. Nicht einmal die Reaction des normalen Schweisses steht endgiltig fest. Der Ausgangspunkt, die Gewinnung des Schweisses, ist zu verschieden, meist direct unnatürlich (Pilocarpinschweiss, hohe Temperaturen, hermetische Absperrung, kranke und sog. gesunde Versuchspersonen).

Bei Schweissen von Seborrhoikern, die durch Muskelthätigkeit erzielt wurden, fand ich beim Versuch:

1. dass die Schweissflüssigkeit anfangs sehr sauer reagirte (im Gegensatz zu Nichtseborrhoikern) und stark salzhaltig war,

2. dass nach längerem Schwitzen die saure Reaction abnahm, schliesslich alkalisch wurde, wobei proportional eine Abnahme des Salzgehaltes eintrat und

3. dass bei täglich fortgesetzten derartigen Versuchen bei demselben Individuum auch die anfängliche frühere Acidität und Concentration des Schweisses immer geringer wurde, so das nach längerer Versuchsreihe im Versuchsbeginn von vorneherein ein alkalischer salzarmer Schweiss abgeschieden wird.

Diese, wie wir sehen werden, zwar primitiven aber recht wichtigen Versuche stimmen mit der Angabe der meisten Autoren überein, die bei medicamentösen, thermischen etc. Schweisserzeugnissen im Einzelversuch ebenfalls anfangs sauren, dann alkalischen Schweiss fanden.

Aus meinen Versuchen folgt nun direct die wichtige Lehre, dass die Herkunft der Säure im Schweiss lediglich nicht aus einer „äusserlichen Beimengung“, wie bisher allgemein gelehrt, stammt, sondern dass direct die Säure im Schweiss enthalten ist. Meine Versuche spielten sich in gleicher Weise ab, wenn vorher gebadet wurde, und ferner nahmen stets gleichzeitig mit den Säuren die Salze im Schweiss ab. Am meisten aber erklärt die Herkunft der Säure aus dem Schweiss selbst die Thatsache 3, dass schliesslich sofort zu

Beginn eines Versuchs der Schweiss alkalisch war; warum sollten in diesem Fall die äusseren Beimengungen fehlen, welche sonst den Schweiss sauer machen?

Beiläufig sei daran erinnert, dass Sabouraud seinen Mikrobacillus der Seborrhoe nur auf sauren Nährböden bis jetzt in ziegelrothen Colonien zu züchten vermochte.

Wenn man sich die Tafel von Heuss (Monatsheft f. pr. Derm. XIV. Bd. 1892, Nr. 9) ansieht, in welcher die sauersten Hautstellen dargestellt sind und damit Schemata über Eczema seborrhoicum-Befunde vergleicht, so wird jeder eine völlige Congruenz der Markirungen zugeben.

Die dunklen Stellen auf der Heuss'schen Tafel stimmen namentlich am Kopf mit den am stärksten durchbluteten Hautstellen überein, auf welchen sich bei kalter Witterung bei Seborrhoikern feuchte Niederschläge aus der Luft auflagern und alsdann jedesmal eine Verschlimmerung des Leidens hervorrufen.

Somit dürften eine Reihe von Beobachtungen gegeben sein, welche für das Eczema seborrhoicum (in unserer Begrenzung) darthun, dass eine Pathologie des Schweisses für Entstehung und Verlauf dieses Leidens verantwortlich ist, die Störungen der Schweisssecretion aber wieder einer nicht rührigen vis a tergo in Verbindung mit mancherlei Schädlichkeiten entspringen.

Anschliessend an Vorstehendes sind noch 2 Erkrankungen kurz zu betrachten, welche ebenfalls mit dem Eczema seborrhoicum in Verbindung gebracht wurden, 1. das mit Seborrhoe verbundene Säuglingseczem und 2. die Psoriasis.

Das Eczema seborrhoicum des Säuglings nimmt eine Sonderstellung ein. Es beginnt meist — nach vorausgehender unbedeutender Seborrhoe sicca des Haarbodens — schon um die 12. bis 16. Lebenswoche mit kleinen kreisförmigen, schuppigen, gerötheten, mässig juckenden Herden an den Jochbeinen, Wangen, Hinterkopf, überhaupt den Stellen, an welchen eine Reibung, Wärmeaufstauung, verhinderte Ausdünstung bei den durchwegs schweren, wohlgenährten Kindern statthat. Die Ammen trösten die Mütter damit, dass gerade derartige Kinder am schönsten würden. Die Erfahrung gibt ihnen Recht. Die hellen Kinderaugen schauen trotz der dicken krustigen, blutig zerkratzten Backen zufrieden in die Welt. Tagsüber ist das Jucken gering.

In einer ganzen Anzahl von Fällen, zumal wenn keine Complication mit Intertrigo oder dem Herpes-artigen Dentitionseczem später eintritt, bleibt das Eczema seborrhoicum auf den Kopf und allenfalls auf das Daumenzeigefingerdreieck der Hände beschränkt, mit welchem die Kleinen in charakteristischen Bewegungen die kranke Stellen wegzuwischen versuchen. In relativ wenigen Fällen geht das Eczema seborrhoicum auf Arme und Beine über. Universell wird es seltener.

Beim Säugling und seiner Wartung gibt es Momente genug, welche eine Unterdrückung der Hautthätigkeit verursachen, dass man nicht fehlgeht, hierin den Grund zu suchen, welche die Seborrhoe erzeugt, bei Disponirten wie auch bei Nichtdisponirten.

Man sehe sich nur die mit Ledertuch dicht ausgekleideten Kinderwagen, die nassen tief eingedrückten Kissen an, und man wird begreifen, warum Kinder mit stärkstem seborrhoischen Eczem während der ersten Lebensmonate später manchmal keine Acne u. s. w. bekommen, warum eine Nachfrage bei den Müttern von Seborrhoikern nach überstandenen Gesichtseczemen im Säuglingsalter in der Mehrzahl der Fälle negativ ausfällt.

In Gegenden, in denen es Sitte ist, vom ersten Lebenstage an den Kindern die Köpfe mit Schmierseife zu waschen, sind derartige Eczeme Ausnahmen.

Die Erkrankung verhält sich zum Eczema seborrhoicum der älteren Individuen ähnlich wie die Intertrigo der Kinder zum Eczema seborrhoicum der Genitalien und Oberschenkel der Erwachsenen.

Man braucht nur bei den Säuglingen den sog. „Einschlag“ definitiv zu beseitigen und im gewärmten Raum die Kinder auf einer Decke ohne jede einengende Bedeckung sich „ausstrampeln“ zu lassen, und die Intertrigo verschwindet ohne alle Behandlung ganz von selbst.

Sodann habe ich mehrere Male Infectionen der Säuglinge durch Erwachsene nachweisen können, so dass auch diese Art der Aneignung nicht von der Hand zu weisen ist.

Was den zweiten Punkt, die Beziehungen des Eczema seborrhoicum zur Psoriasis vulgaris anlangt, so gebe ich gern zu, dass die äussere Aehnlichkeit beider Erscheinungen in seltenen Fällen eine sehr grosse ist. Ich habe dergleichen beob-

achtet, bei denen eine ganze Reihe von Dermatologen und hervorragender inneren Mediciner in ihrer Ansicht differirten und die Diagnosen Psoriasis, Psoriasis in fettiger Form, Eczema psoriasiforme, Eczema seborrhoicum für ein und denselben Fall aufstellten. Der Inhaber einer dieser diagnostisch schwierigen Krankheit war ein Arzt.

Derselbe hatte zweifellos ein Eczema seborrhoicum. Ich hatte Gelegenheit, seine beiden Brüder ebenfalls an minder hochgradigem Eczema seborrhoicum zu behandeln.

Ich muss sagen, dass die Frage, ob das Eczema seborrhoicum nicht eine atypische Psoriasis sein könne,[1]) mein ganzes Interesse erregt hat, nachdem ich mehrere Fälle angedeuteter Art gesehen habe. Vorläufig stehe ich indess auf Seiten derer, welche die Psoriasis streng sondern. Die Gründe hiefür sind (abgesehen von der bis jetzt nicht gelungenen Uebertragbarkeit der Psoriasis): [2])

1. Wenn auch bei Seborrhoe oft asbestartige trockene Schuppenlager erzeugt werden, so sind es nie grosse zusammenhängende Lamellen wie bei Psoriasis; umgekehrt ist die Schuppe bei Psoriasis nie fettig.

2. Die Ausbreitung beider Erkrankungen ist verschieden.

3. Hauptgrund für die Verschiedenheit beider Erkrankungen ist das Verhalten gegen Chrysarobin. Der Psoriatiker verträgt auffallend starke Concentrationen von Chrysarobin; der Seborrhoiker und der Gesunde bekommen nach wenigen Einreibungen einer starken Chrysarobinsalbe Dermatitis. Eine solche Dermatitis erzeugt beim Psoriatiker, wie im Köbner'schen Experiment, leicht neue Psoriasis. Beim Seborrhoiker habe ich mehrere Chrysarobinentzündungen erlebt und keine analogen Folgen gesehen.

Beide Erkrankungen müssen aber in ähnlicher Weise von der Circulation abhängig sein. Das beweisen die spontanen Abheilungen beider Krankheiten nach Aufenthalt an der See, im Höhenklima. Bekannt ist auch der niedliche Scherz, dass die Herren Militärärzte behaupten dürfen, „nach der Behandlung von Psoriasis kommen Rückfälle nur im Civil vor".

---

[1]) cf. Török. Diss. Arch. XLVII. 1899.

[2]) cf. Block. 3000 Fälle von Hautkrankheiten. In.-Diss. Breslau. 1887.

Letztere Punkte leiten mich auch in diesem zweiten Aufsatz dazu über, der Therapie ein Wort zu widmen.

Ein prompteres Mittel wie Chrysarobin zur symptomatischen Behandlung der Seborrhöa sicca, des Eczema seborrhoicum, braucht es kaum zu geben. Angenehmere sind allerdings wünschenswerth. Aber auch dieses energische Chrysarobin leistet und kann nur leisten einen vorübergehenden Effect.

Die eigentliche Krankheitsursache, wie wir sie darzustellen so viel als möglich bemüht waren, wird durch Topica nicht getroffen. Zur definitiven Abheilung gehört die ursächliche Behandlung des ganzen Menschen. Darum aber ist die Fortentwicklung der klinischen Beobachtung auf die Dauer von ausschlaggebender Wichtigkeit, weil sie allein die Wege zeigen kann, die zum Ziele normaler physiologischer Verhältnisse führen. Dies gilt für alle Erkrankungen, bei deren Zustandekommen ubiquitäre Mikroorganismen mitwirken. Die nicht ubiquitären Typhusbacillen, welche an Trinkwasser, Flussläufe, Dejectionen gebunden sind, lassen sich durch Desinfection, Canalisation, Wasserversorgung, Niveauerhaltung der Wasserstrassen mit mathematischer Sicherheit fernhalten. Dagegen muss es einen Status seborrhoicus geben, so lange es Menschen gibt, deren Hautcirculation darniederliegt, ebenso wie es eine Zahncaries geben muss trotz aller Verbesserungen der Mundpflege, solange es Menschen gibt, deren Zahnschmelzkappen aus irgend einem Grunde nicht hermetisch vom Zahnfleisch umfasst werden. Eine Zuckerlösung geht immer in Gährung über bei entsprechender Temperatur, so lange wir die Lösung nicht mit engem Wattepfropf absperren oder in eine nicht gährungsfähige Flüssigkeit durch Zusätze umändern.

Hieraus folgt, dass die Gewinnung der nachweislich ätiologisch mitbetheiligten Mikroorganismen und selbst deren etwaige Antiserums nur zeitweilig der praktischen Therapie von Nutzen sein können.

Den directen Beweis hiefür findet man ebenfalls schon im klinischen Bilde: man sieht die Alopecia seborrhoica bei stärkster Seborrhoe Jahrzehnte hindurch ausbleiben und überraschend schnell auftreten bei geringen seborrhoischen Anlässen.

Kreibich: Lupus erythem. mit Carcinom

Aus der dermatologischen Universitätsklinik des Hofrath Prof. Dr. Kaposi in Wien.

Lupus erythematodes — mit multipler Carcinombildung.

Von

Dr. **Karl Kreibich**,
I. Assistent der Klinik.

(Hierzu Taf. XVI.)

Die Combination von Carcinom mit Lupus vulgaris, von Bardeleben, v. Hebra, Volkmann, Thiersch, Lang, Schütz, Kaposi u. A. beschrieben, ist heute ein gut gekanntes Krankheitsbild.

Bidault unterscheidet den eigentlichen Lupuskrebs und Lupusnarbenkrebs, je nachdem sich das Carcinom auf floridem Lupus oder in dessen Narbe entwickelt, schwächt aber selbst diesen Gegensatz wieder ab, indem er annimmt, dass es sich auch bei Carcinom auf floridem Lupus um Narbenkrebs handelt, während Beneke der Ansicht ist, dass man auch beim Narbenkrebs nicht immer feststellen kann, ob er nicht von frisch entzündeten Stellen ausgegangen ist, und somit das Lupus carcinom allgemein aufzufassen sei als ein Krebs, entstanden auf chronisch entzündlicher Basis.

Anatomisch liegt der Grund der Carcinombildung bei Lupus vulgaris nach Friedländer, Waldeyer, Thoma, Kaposi in hyperplastischen Wucherungen des Epithels, das nach Kaposi in Form von einfachen oder verzweigten Zapfen in das Corcium wuchert. Diese Epithelzapfen wachsen nicht selten auch seitlich aus, bilden dann ein Netzwerk, in welches oft zwiebelschalenartige Gebilde eingeschlossen sind.

Grund der Epithelhyperplasie ist eine Lockerung des Cutisgewebes, bewirkt durch die chronische Entzündung.

Während somit heute das „Lupus-carcinom" ein bekanntes klinisches Bild darstellt und auch anatomisch zum Theil seine Erklärung gefunden hat, ist bis jetzt, wenn man von einer nicht controlirbaren Notiz durch Riessmeyer (Epith. cancer. ou Lup. eryth. St. Louis Courrier 1886) absieht, die Combination von Carcinom mit Lupus erythematodes nicht beschrieben worden.

Im folgenden mag ein Fall unserer Klinik seine Beschreibung finden, welcher beide Erkrankungen, jede für sich mit ihren charakteristischen Erscheinungen, in Combination zeigt, wobei gleich hier bemerkt werden soll, dass durch diese Beobachtung nichts von der scharfen Trennung des Lupus vulgaris vom L. erythematodes verloren gehen soll, indem die Carcinomentwicklung in folgendem Falle höchstwahrscheinlich nur durch die Localisation des L. erythematodes an der Schleimhaut der Lippe bedingt wurde:

R. P., 36 Jahre alter Eierhändler aus Galizien. Aufgenommen Z. Nr. 33 sub Journ. 18.974. 16. August 1898. Die ersten Erscheinungen seiner jetzigen Erkrankung traten vor zwei und ein halb Jahren an der Unterlippe auf. Später erkrankte die Oberlippe und fast gleichzeitig die Nase. Der grosse Tumor der linken Wange besteht etwa acht Monate. Er wurde damals von einem Arzte operirt; bald nachher trat jedoch Recidiv in der Wunde auf, weshalb sich Patient im Lemberger Spital einer neuen Operation unterzog. Nach einigen Wochen abermals Recidiv.

Status praesens: Am Nasenrücken ein zweikreuzergrosser, bläulich rother Herd, der sich zusammensetzt aus einer centralen, unter das umgebende Niveau leicht eingesunkenen narbenartigen Atrophie und einem grobhöckerigen Rande. Nach oben davon ein kleinerer, gleichgefärbter Herd, ebenfalls central eingesunken und mit festsitzenden Schuppen bedeckt, die schwer ablösbar erscheinen und an ihrer unteren Fläche, in entsprechende Vertiefungen der Haut hineinreichende Fortsätze zeigen. Nach links und unten findet sich ein linsengrosser, rother, leicht elevirter Fleck mit einer centralen, weisslich blauen, leicht eingesunkenen Verfärbung. Ober- und Unterlippe sind in diffuser Weise erkrankt. Dieselben sind, innerhalb des Lippenrothes, von bläulich weissen, oder weissen narbenartigen Streifen durchzogen, manche derselben eingesunken; an anderen Stellen sind die Lippen fein exfoliirt oder mit dünnen, lamellösen Schuppen bedeckt. Während diese narbenartigen Veränderungen an der Unterlippe hie und da den Lippensaum überschreiten und nach aussen einen schmalen rothen Saum zeigen, ist die Grenze des Lippen-

rothes an der Oberlippe unregelmässig höckerig, indem daselbst tiefe atrophische Grübchen mit kleinen höckerigen Prominenzen abwechseln; beide mit festhaftenden Schuppen bedeckt. An der Schleimhautfläche der Unterlippe finden sich zwischen dem Netz feiner, weisser Narben etwa 6—8 hanfkorngrosse Cysten, aus welchen sich beim Anstechen eine fadenziehende Flüssigkeit entleert. (Retentionscysten.) Beide Lippen in toto bedeutend vergrössert und sich ödematös anfühlend.

An der unteren Fläche der Oberlippe, einige Millimeter nach innen vom Lippensaum, finden sich zwei linsengrosse, braunrothe hämorrhagische Borken, nach deren Ablösung zwei rothbraune, spärlich seröse Flüssigkeit absondernde, derbe Infiltrate sichtbar werden.

Im linken oberen Winkel der Oberlippe constatirt man einen thalergrossen Tumor. Derselbe zeigt scharfe Begrenzung und deutlich prominenten derben Rand. Seine Oberfläche ist mit blutigen Borken bedeckt, zeigt nach deren Ablösung eine fein höckerige Beschaffenheit und braunrothe Farbe und secernirt geringe Mengen einer trüb-serösen Flüssigkeit. Mittels Palpation kann man den leicht blutenden Tumor als derbes Infiltrat durch die ganze Dicke der Wangenhaut bis fast zur Mundschleimhaut verfolgen, welch letztere jedoch noch frei und von ihm verschiebbar ist. Nur im Bereiche des Lippenrothes hat der Tumor auch auf die Schleimhaut übergegriffen, dieselbe im linken oberen Winkel durchsetzend und sich daselbst in einer scharfen Linie begrenzend.

In der linken Unterkiefergegend, nach innen vom Kieferrand, eine haselnussgrosse, bewegliche derbe Drüse, die während des Spitalsaufenthaltes Nussgrösse erreicht und leicht schmerzhaft wird. An der gleichen Stelle rechts eine erbsengrosse derbe Drüse.

Die beiden Infiltrate der Oberlippe nahmen im Verlaufe von drei Wocchen allmälig an Grösse zu, wurden prominenter, um nach Ablauf der vierten Woche zu confluiren. Mittlerweile hatte sich auch an der linken Lippenhälfte eine kleine Borke gebildet, unter welcher ein ganz gleich beschaffenes, derbes, saftig glänzendes Infiltrat sass, welches später ebenfalls confluirte.

Behufs Operation wurde Patient auf die III. chirurgische Abtheilung transferirt und daselbst von Prof. Hofmokl die Exstirpation der Carcinome in der Weise ausgeführt, dass nach Ablösung eines Streifens der nicht carcinomatösen Oberlippenschleimhaut unter Belassung eines rechten Stieles, die ganze Oberlippe entfernt wurde. Der entstandene Substanzverlust wurde durch einen gestielten Lappen der linken Wange gedeckt, an dessen untere Fläche der abpräparirte Schleimhautstreifen angenäht wurde. Der dem grossen Carcinom der linken Wange entsprechende, noch restirende Defect wurde in der Weise gedeckt, dass ein zweiter kleinerer Lappen, mit seiner Epidermisseite gegen die Mundhöhle zu, eingenäht wurde, während dessen äussere, blutende Fläche durch Transplantation nach Thiersch zur Ueberhäutung gebracht wurde. Exstirpation beider vergrösserter Lymphdrüsen.

Beim Wiedereintritt in unsere Klinik etwa neun Wochen nach der Operation bot Patient kurz folgende Veränderungen dar. Die Mundspalte etwas verkleinert und der linke Mundwinkel etwas nach vorne gerückt. Die oben beschriebenen Veränderungen der Unterlippe fortbestehend, desgleichen die Veränderungen der Nase. Patient zeigt eine wohlgebildete, mit dichten Haaren besetzte Oberlippe, mit etwa 4—5 Mm. breitem Lippenroth. An der linken Wange mehrere, den Lappenschnitten entsprechend lineare Narben, und nach Thiersch zur Ueberhäutung gebrachte Stellen.

Während kurz nach der Operation, wo ich den Patienten ambulatorisch zu sehen Gelegenheit hatte, die neugebildete Oberlippe keinerlei krankhafte Veränderungen aufwies, konnte man bei obigem zweiten Eintritt in unsere Klinik folgende Veränderungen constatiren. Im linken oberen Mundwinkel findet sich, dem Lippenroth der Oberlippe aufsitzend, eine kleine blutige Borke, nach deren Ablösung eine röthlichgelbe, glänzende, sehr derbe Stelle sichtbar wird.

Zieht man den, der Zahnreihe straff anliegenden Mundwinkel etwas ab, so sieht man, dass diese Veränderungen das ganze Lippenroth einnehmen, sich daselbst in der Grösse und Form eines Kreuzers scharf begrenzen und als deutliches knotiges Infiltrat fühlen lassen.

Unter Cocainanasthesie wurde obiges Recidive Carcinom exstirpirt und zu gleicher Zeit durch diese Operation die Mundspalte etwas vergrössert.

Die excidirten Stücke wurden im aufsteigenden Alkohol gehärtet und in Paraffin eingebettet. Die Schnitte wurden mit Haematoxylin-Eosin, polychromen Methylenblau, nach van Gieson und mit salzsaurem Orcein gefärbt.

Histologisch stellen sich sämmtliche Carcinome als typische Oberflächenepithelkrebse dar.

Entsprechend der klinisch constatirten Grenze des Carcinoms wuchert das Oberflächenepithel in die Tiefe, an manchen Stellen deutlich zapfenartig, von stärker tingirten Randzellen begrenzt, an anderen Stellen gegen die Cutis zu sich in fasciculäre Züge auflösend; die Züge auch quer verlaufend und zwischen ihren Anastomosen transversal getroffene Zellstränge einschliessend. An letzteren Stellen ist die Grenze zwischen Carcinom und Stroma durch zahlreiche eingewanderte Leukocyten vielfach undeutlich geworden; die Leucocyten von einem dichten Infiltrat stammend, welches überall den Geschwulstantheil wallartig umgibt. Mit der Entfernung vom Carcinom verliert das kleinzellige Infiltrat an Dichtigkeit, dringt in sich verschmächtigenden Zügen zwischen die collagenen Bündeln ein, um nur noch hie und da eine entferntere Tumorzellengruppe mantelartig zu umgeben. Der geschwulstartige Antheil

selbst ist an seiner Oberfläche exfoliirt, nirgends von Hornzellen bedeckt und zeigt fast bis zur Oberfläche reiche, ausgedehnte Gefässe und hie und da kleine Blutungen.

Die Geschwulstzellen selbst, meist von polyedrischer Gestalt, in den fasciculären Strängen mehr spindelig länglich, zeigen elliptische Kerne und überall deutliche Intercellularbrücken. In der Geschwulst da und dort Herde hyalin degenerirter Zellen, concroidperlenartige Gebilde. Die gleiche Beschaffenheit zeigen sämmtliche Carcinome und auch die exstirpirte Lymphdrüse zeigt, eingebettet in ihr adenoides Gewebe, Herde von carcinomatöser Infiltration mit gleicher Beschaffenheit und Anordnung der Zellen mit dem Unterschied, dass Intercellularbrücken hier nicht vorhanden sind.

Die dem Carcinom angrenzende Partie, klinisch sich als feine atrophische Narbe darstellend, zeigt dünne zapfenlose Epidermis unterbrochen durch zahlreiche Follikelmündungen, denen wieder mächtige Talgdrüsen entsprechen. (Behaarter Oberlippensaum.) Die collagenen Fasern verdünnt und verschmächtigt ein lockeres Netz bildend, zwischen welches, namentlich im Stratum subepidermoidale, das unregelmässig zusammengedrängte, aus seiner normalen Anordnung gebrachte elastische Fasernetz eingelagert erscheint, erst in den tieferen Cutisschichten seine normale Anordnung wieder gewinnend. Die ganze Partie durchsetzt von zahlreichen, ausgedehnten, in ihrem Endothel verdickten Gefässen. Kleinzellige Infiltration, soweit dieselbe nicht auf die Umgebung des Carcinoms bezogen werden muss, in den obersten Schichten fehlend; in den tieferen Schichten zwischen den Muskelbündeln der Oberlippe vermehrte spindelige Zellen. Keine Vermehrung der Mastzellen.

Nach diesen histologischen Veränderungen handelt es sich im obigen Falle um einen typischen Oberflächenepithelkrebs. Derselbe ist umgeben von einem Gewebe, das im wesentlichen eine Verschmächtigung der collagenen Fasern und eine unregelmässige Verschiebung der elastischen Elemente zeigt. Beide zusammen bilden ein lockeres Netz, in welchem Spuren frischer kleinzelliger Infiltration fehlen, hingegen zahlreiche, in ihrem Endothel verdickte Gefässe vorhanden sind. Mehr als diese histologischen Merkmale lassen die klinischen Er-

scheinungen die das Carcinom umgebende Partie als jenen Antheil des Lupus erythematodes erkennen, für welchen Kaposi die Bezeichnung atrophische Narbe gebraucht.

Wie aus obiger Krankengeschichte hervorgeht, sind Ober- und Unterlippe vollständig an Lupus erythemad. erkrankt und bieten an ihrer Oberfläche das Aussehen einer zarten, blassbläulichen, an manchen Stellen stärker eingesunkenen Narbe dar. Diese narbig atrophischen Veränderungen greifen nicht bloss auf die Mundschleimhaut über, sondern setzen sich auch unter fast gleichem Aussehen, an manchen Stellen über den Lippensaum auf die Haut fort, um daselbst von jenem, dem Lupus eryth. ckarakteristischen, rothen Saume begrenzt zu werden.

Deutlicher als an der Unterlippe sind die Erscheinungen noch an der Oberlippe, indem hier, abgesehen von tieferen atrophischen Plaques im Lippenroth, sich zwischen den Veränderungen an den Lippen und dem bereits ausserhalb des Lippensaumes gelegenen rothen Rand noch ein Zwischenstadium einschiebt.

Diese gerade die Grenze des Lippenrothes einnehmenden Veränderungen bestehen in einer unregelmässig höckerigen Beschaffenheit der Oberfläche, indem narbig atrophische Grübchen mit kleinen höckerigen Prominenzen abwechseln, die letzteren meist mit festaufsitzenden, basale Fortsätze zeigenden Schuppen bedeckt.

Diese Erscheinungen decken sich vollständig mit jenen der Nase, deren Herd sich durch die tiefe Atrophie im Centrum und durch die höckerige Begrenzung deutlich als Lup. eryth. zu erkennen gibt, abgesehen davon, dass eine linsengrosse Stelle am linken Nasenflügel, mit rothem Saum und weisslich atrophischem Centrum den ganzen Process mit voller Sicherheit als Lupus eryth. diagnosticiren lässt.

Wenn wir nun trotz der Localisation der Carcinome in dem narbig atrophischen Antheile, in diesem Falle die Carcinomentwickelung nicht auf eine Stufe stellen mit der Carcinomentwicklung in Narben nach Verbrennungen oder Lupus vulgaris, so hat das seinen Grund darin, dass das Gewebe, in welchem die Carcinomentwickelung aufgetreten ist, zwar durch einen

chronischen Entzündungsvorgang verändert erscheint, keineswegs aber eine echte Narbe darstellt, wie dies bei Lupus vulgaris durch Bildung eines ursprünglich zellreichen, später faserig werdenden und schrumpfenden Gewebes der Fall ist.

Auch eine bloss zufällige Combination der beiden Erkrankungen kann mit Sicherheit ausgeschlossen werden, wenn man bedenkt, dass der Knoten der linken Wange bereits Thalergrösse erreicht hat, bevor sich die Oberlippe an drei separaten Stellen mit blutigen Borken bedeckte, nach deren Abhebung man ebensoviele von einander abgegrenzte Epitheliome constatiren konnte. Erst unter unseren Augen confluirten dieselben allmälig und bildeten im Verlaufe von vier bis sechs Wochen ein die ganze Oberlippe einnehmendes, dabei aber noch immer von dem Knoten der linken Wange abgrenzbares Carcinom.

Aber auch nach der Operation, die in der vollständigen Exstirpation der Oberlippe bestand, entwickelte sich an einer Stelle, wo ein Theil der an Lupus etythematodes erkrankten Schleimhaut zur Bildung des Lippenrothes herangezogen wurde, ein neues Carcinom, das im Verlaufe von drei Wochen fast Kreuzergrösse erreichte und in einer zweiten Operation entfernt werden musste.

Diese Momente sprechen genugsam gegen die Auffassung eines rein zufälligen Zusammentreffens dieser beiden Erkrankungen und bin ich der Ansicht, dass die Ursache der Carcinombildung in obigem Falle in folgendem zu suchen ist. Der Lupus erythematodes, aufzufassen als eine chronische Entzündung der Haut mit dem gewöhnlichen Ausgang in narbige Atrophie, hat bei seiner seltenen Localisation an der Lippe, zwar äusserst oberflächliche narbenähnliche Veränderungen verursacht, zu gleicher Zeit aber auch zu einer Lockerung und zu einer ödematösen Schwellung des Lippengewebes geführt, welch' letztere Zustände man sowohl histologisch als auch klinisch an einer bedeutenden Schwellung und Vergrösserung der Lippen und an den zwischen den feinen Narbenzügen gelegenen exfoliirten oder mit dünnen, lamellösen Schuppen bedeckten Stellen constatiren kann.

Diese Folgezustände, hauptsächlich den tieferen Antheil des Lippenrothes betreffend, sind nun mit grosser Wahrschein-

lichkeit mit der Carcinombildung in Zusammenhang zu bringen, insofern sich thatsächlich bei allen Carcinomen der Ausgang vom Lippenroth constatiren liess.

Es wäre somit die Krebsbildung in obigem Falle aufzufassen als Carcinomentwickelung auf chronisch entzündlicher Basis, insofern die Entzündung durch Oedem und Lockerung des Bindegewebes die atypische Wucherung des Epithels ermöglichte.

Taf. XVI bietet die Abbildung des Falles.

Aus der venerischen Abtheilung des I. Stadthospitals zu Moskau.

Ueber Syphilisbehandlung mit Mercuriol.

Von

Dr. **Arth. Jordan.**

In der Syphilisbehandlung hat sich das Quecksilber nach wie vor den ersten Platz bewahrt, da die von verschiedenen Seiten vorgenommenen Versuche der Serumbehandlung zu keinem befriedigenden Resultat geführt haben. So lange der Träger des syphilitischen Virus noch nicht gefunden ist, sind derartige Misserfolge wohl auch nur zu natürlich. Unter solchen Umständen sind die Bestrebungen der Aerzte vor allem darauf gerichtet gewesen, die üblichen Methoden der Quecksilberbehandlung namentlich in der Hinsicht zu verbessern, dass das Quecksilber so prompt und bequem wie möglich dem Körper einverleibt werde. In letzter Zeit hat man besonders gesucht die Einreibungscur, welche von manchen Autoren wirksamer als die Spritzcur angesehen wird, zu vervollkommnen. Bis vor kurzem nahm man an, dass der Werth der Einreibungscur abhängig sei von der Dauer und der Kraft des Einreibeaktes. Man glaubte nämlich, je tiefer die in der grauen Salbe fein vertheilten Quecksilberpartikelchen in die Haut eingerieben würden, desto leichter kämen sie auch zur Resorption. Gestützt wurde diese Annahme durch die mikroskopischen Untersuchungen von Neumann[1]) und Fürbringer,[2]) welche nach den Einreibungen Quecksilberpartikel in den Haartaschen und Ausführungsgängen der Talg- und Schweissdrüsen nachweisen konnten. Im Jahre 1886 zeigte aber Fr. Müller (d. Arch. 1887) an

[1]) Neumann. Ueber die Aufnahme des Quecksilbers durch die unverletzte Haut. Wien. med. Wochenschr. 1871, pag. 1209.

[2]) Fürbringer. Exper. Unters. über d. Resorption und Wirkung des regulin. Quecksilbers etc. Virchow's Arch. Bd. LXXXII. pag. 491.

freilich nur zwei Kranken, die sich in einem kleinen geschlossenen Raum aufhielten, in welchem mit Quecksilbersalbe bestrichene Lappen aufgehängt waren, dass auch auf diese Weise die syphilitischen Krankheitserscheinungen schwanden. Diese Beobachtung, wie verschiedene Untersuchungen anderer Autoren, gaben Anstoss zu der Auffassung von der Aufnahme des verdunstenden Quecksilbers durch die Lungen. Andere Forscher behaupteten freilich dem gegenüber, dass die Aufnahme des Quecksilbers doch durch die Haut geschehe und bis auf den heutigen Tag ist noch keine Einigkeit erzielt worden. Vermuthlich liegt wohl auch hier, wie sonst so häufig, das Wahre in der Mitte und wird das Quecksilber bei den Einreibungen sowohl durch die Lunge, als auch durch die Haut aufgenommen. Praktische Folgerungen zogen daraus Welander und Merget. Ersterer (d. Arch. 1893), indem er statt der Einreibungen Ueberstreichungen einführte, wobei die graue Salbe bloss auf die Haut aufgestrichen wurde, im Uebrigen aber in Bezug auf die Salbenmenge und die Wahl der Körperstelle dieselben Regeln giltig blieben, wie bei den Einreibungen. Welander erzielte auf diese Weise ein ebenso günstiges Resultat, wie durch die Frictionen und den Patienten wurde viel Zeit erspart. Nachprüfungen dieser Methode von Seiten einzelner Autoren, wie Neumann, Lang, Joseph, Lesser etc. bestätigten zwar Welander's Angaben, bürgerten aber dieselbe nicht ein. Der Grund lag wohl darin, dass selbst bei Annahme einer Quecksilberaufnahme durch die Lungen gewiss ein Jeder glaubte, dass eine solche dennoch während einer länger dauernden Einreibung in stärkerem Masse geschähe, als bei einer kurzdauernden Ueberstreichung. Noch weniger beachtet wurden Merget's[1]) Versuche mit den „flanelles mercurielles", d. h. einem mit Quecksilber imprägnirten Stück Flanell, welches er in das Kopfkissen der Patienten legen oder auch von denselben auf dem Körper tragen liess. Grimm[2]) sah Erfolge wie nach einer Inunctionscur nach Bestreichen dünner, doppelwandiger Unterkleider (Hosen oder Jacken) auf der Innenseite der beiden Blätter mit grauem Pflaster oder grauer

[1]) Merget. Mercure. Action physiologique, toxique et therapeutique. Bordeaux et Paris. 1894.

[2]) Grimm. Die Behandlung der Syphilis. Berlin. 1896. pag. 36.

Salbe, 5—10 Gramm, verwerthete aber diesen Versuch nicht weiter zur Ausbildung einer besonderen Methode. Im Jahre 1897 trat Welander (d. Arch. Bd. XL u. XLVI) mit einer neuen Methode hervor, indem er rieth, täglich 6 Gr. grauer Salbe mit einem Spatel in einen Sack von ungefähr 50 Cm. Länge und 40 Cm. Breite zu streichen und denselben auf der Brust, resp. dem Rücken tragen zu lassen. Als Material für das Säckchen sollte Baumwollenzeug oder dünner Flanell oder auch Leinwand gewählt werden. Auf diese Weise hat Welander 419 Patienten behandelt und beschreibt das Resultat mit folgenden Worten: „Das therapeutische Resultat ist vollkommen ebenso günstig gewesen, als ich es von irgend einer anderen Behandlung hätte erwarten können.“ Die grosse Zeitersparniss und die ungemein bequeme Ausführung dieser Behandlung gaben ihr einen entschiedenen Vorzug vor den Einreibungen und forderten zu Nachprüfungen auf. Solche wurden denn auch vorgenommen von Stern[1]) in Düsseldorf an 100 Kranken und von Wolfsohn[2]) in der Lang'schen Klinik zu Wien an 66 Kranken. Beide Autoren sind durch den erzielten therapeutischen Erfolg zufrieden gestellt worden und empfehlen daher diese Methode zu weiteren Versuchen. In Schweden selbst hat man dieselbe aber noch mehr zu vervollkommnen sich bemüht, weil ihr eine Unbequemlichkeit anhaftet, nämlich diejenige, dass der Sack allmälig schmutzig und durch das Salbenfett impermeabel wird und dann auch ein unangenehmes feuchtkühles Gefühl bei den Kranken hervorruft. Aus diesem Grunde stellte Blomquist (d. Arch. XLVIII) auf Veranlassung von Åhman, einem gewesenen Assistenten von Welander, ein pulverförmiges Quecksilberpräparat her, welches das Quecksilber in möglichst feiner Vertheilung enthalten sollte, damit es gut verdunsten könne. Mit diesem Pulver stellte nun Åhman Versuche bei Syphilitikern an, wobei er das Welander'sche Säckchen benutzte und in dasselbe anstatt der Salbe das Mercuriol einstreute. Hinsichtlich der Dosirung wäre zu erwähnen, dass er an den ersten fünf bis zehn Tagen täglich und von da an bis zum Schluss der Cur jeden zweiten Tag 5 Gr. Mercuriol in dem Säckchen aus-

[1]) Münchener med. Wochensch. 1899. Nr. 6.
[2]) Wratsch. 1899. Nr. 47 u. 48.

streuen liess. Die Dauer der Cur betrug 30—40 Tage. Auf Grund seiner Versuche an über 50 Kranken mit Syphilis verschiedener Stadien überzeugte sich Åhman von der Wirksamkeit dieses Präparates, wobei er Intoxicationserscheinungen, wie Stomatitis oder Albuminurie nur in wenigen Fällen constatirte. Die Behandlung ist durchaus reinlich und war daher den Patienten angenehm. Diese Versuche verlockten zu einer Nachprüfung und dazu wurde mir vor einiger Zeit die Möglichkeit geboten durch die Liebenswürdigkeit des Herrn Privatdocenten A. Lanz hierselbst, der mir ein grösseres Quantum Mercuriol zur Verfügung stellte, welches ihm vom Erfinder selbst zugeschickt worden war. Mit diesem Präparat habe ich an 16 Kranken des I. Stadthospitals zu Moskau Versuche angestellt, über die ich jetzt berichten möchte. Für die gütige Ueberlassung des Mittels und für die Anregung zu dieser kleinen Arbeit spreche ich Herrn Privatdocent A. Lanz auch an dieser Stelle meinen herzlichen Dank aus. Von den 16 Fällen meiner Beobachtung waren 12 Männer und 4 Frauen, davon gehörten 14 dem secundären und 2 dem tertiären Stadium an. Lassen wir die letzteren zwei Fälle zunächst unberücksichtigt und betrachten nur die ersteren 14, so handelte es sich bei 13 um frische, noch unbehandelte Syphilis und nur in einem Fall um Recidiverscheinungen. Hinsichtlich der Symptome wäre anzuführen, dass beobachtet wurde:

ein maculöses Exanthem in 4 Fällen
ein papulöses Exanthem in 8 Fällen
ein kleinpapulöses Exanthem (Lichen) in 1 Fall
ein papulo-pustulöses Exanthem in 1 Fall

in Summa 14 Fälle.

Die Anwendung des Mercuriols geschah in der vorgeschriebenen Weise, indem an den ersten sieben Tagen täglich und dann über einen Tag je 5 Gr. in den Sack gestreut wurden. Ein Erfolg liess sich in allen 14 Fällen constatiren, jedoch trat derselbe verschieden rasch und auch nicht immer in genügendem Grade ein, da in fünf Fällen trotz 18 Einstreuungen in den Sack noch Restsymptome oder neu aufgetretene Symptome bestanden, welche eine Beendigung der Cur durch Einspritzungen, resp. Einreibungen nöthig machten. Unter den 9 Fällen, wo

sich das Mercuriol als ausreichend erwies, befanden sich 4 Fälle mit papulösem, 3 mit maculösem und die beiden Fälle mit papulo-pustulösem und kleinpapulösem Exanthem. Von diesen verschiedenen Exanthemen schwand das maculöse in etwa 8 Tagen, das papulöse und papulo-pustulöse in 14—26 Tagen, wie es durch folgende drei Krankengeschichten illustrirt wird.

1. Fall. Alex. J., 17 a. n., Händler, unverheiratet, aufgenommen am 2. November. Diagnose: Syphilis recens (Sclerosis glandis. Exanthema maculosum. Psoriasis palmaris. Papula ani. Lymphadenitis). Ord. Mercuriol.

10./XI. Nach 6 Einstreuungen ist das maculöse Exanthem fort.

21./XI. Nach 12 Einstreuungen ist die Sclerose bedeutend kleiner geworden und auch die Lymphdrüsen beginnen zurückzugehen, aber die Papel am After und die Psoriasis halten an. Ord. Calomel, resp. Empl. mercuriale.

23./XI. 13. Einstreuung. Es hat sich auf der Epiglottis eine Papel und ferner Röthe der Stimmbänder eingestellt. Ord. Bepinselung mit 5% Lapislösung.

24./XI. Die Psoriasis palmaris und die Papel am After sind geschwunden.

6./XII. Nach 19 Einstreuungen ist auch die Papel auf dem Kehldeckel zurückgegangen.

11./XII. Patient verlässt nach 21 Einstreuungen das Hospital. Es besteht nur noch eine geringe Drüsenschwellung und leichte Röthe des Larynx.

2. Fall. Tatjana D., 19 a. n., Wäscherin, unverheiratet, aufgenommen am 8. November wegen Syphilis recens (Exanthema papulo-pustulosum. Angina erythematosa. Papulae lab. maj. et ani. Psoriasis palmaris. Lymphadenitis). Ord. Mercuriolsack; Calomel für die Papeln an den Geschlechtstheilen.

12./XI. Am linken Mundwinkel hat sich eine Papel und in der linken Achselhöhle ein Abscess gebildet, welcher am 13./XI. sich spontan eröffnete.

18./XI. Nach 7 Einstreuungen wird ein Schwund vieler Papeln constatirt und die Pusteln sind alle abgetrocknet. Der Absceess ist vernarbt.

28./XI. Nach 12 Einstreuungen ist das Exanthem geschwunden. Die Papeln an den Geschlechtstheilen haben sich theilweise resorbirt, die Psoriasis dauert noch an. Ord. Empl. mercuriale.

3./XII. Nach 15 Einstreuungen besteht nur noch die Lymphadenitis.

10./XII. Nach 18 Einstreuungen verlässt Patientin mit etwas vergrösserten Inguinaldrüsen das Hospital.

3. Fall. Peter L., 18 a. n., Fabrikarbeiter, unverheiratet, aufgenommen am 7. December wegen Syphilis recens (Lichen. Papulae penis, scroti et ani. Pap. lab. inf. Angina et Laryngitis erythematosa. Lymphadenitis). Ord. Mercuriolsack. Calomel für die Papel am Genitale; Arg. nitr. für die Unterlippe.

17./XII. Nach 9 Einstreuungen sind die Papeln auf dem Gliede, dem Hodensack und am After geschwunden.

20.|XII. Nach 11 Einstreuungen hat sich die Papel auf der Unterlippe zurückgebildet.

24.|XII. Nach 13 Einstreuungen ist das Exanthem merklich zurückgegangen, aber es haben sich oberflächliche Mercurialgeschwüre auf der Schleimhaut beider Wangen eingestellt.

31.|XII. Nach 16 Einstreuungen finden sich nur noch hyperämische Flecke an Stelle des Lichen syphiliticus. Die Mercurialerscheinungen haben nicht weiter zugenommen. Die Rachen- und Larynxröthe hat abgenommen.

14.|I. Nach 22 Einstreuungen verlässt Patient das Hospital. Es bestehen nur noch Pigmentationen auf dem Körper und eine geringe Vergrösserung der Lymphdrüsen.

Die Mercurialerscheinungen haben sich gebessert.

Interessant war die Beobachtung, dass gleichviel welcher Art das Exanthem war, es stets auf der Brust, resp. dem Rücken, wo der Sack auflag, schneller resorbirt wurde. Während sich das Mercuriol den Exanthemen gegenüber wirksam zeigte, war das weniger der Fall gegenüber den mannigfachen sonstigen Aeusserungen des syphilitischen Processes, wie Angina und Laryngitis specifica, Psoriasis palmaris et plantaris und den Papeln, wie breiten Condylomen der Geschlechtstheile. Alle diese Symptome verlangten neben der Mercuriolcur noch eine locale Behandlung mit Höllenstein, resp. Quecksilberpflaster oder Calomel u. s. w. Diese Erscheinungen veranlassten auch in den fünf erwähnten Fällen eine spätere ergänzende Spritz- oder Einreibungscur. Zum Belege führe ich folgende zwei Krankengeschichten an:

4. Fall. Nic. M. 28 a. n., Schreiber, unverheiratet, aufgenommen am 17. October. Diagnose: Syphilis recens (Sclerosis praeputii penis, Papulae ani, Exanthema papulosum, Psoriasis palmaris et plantaris. Papulae digitorum pedis d. Angina specifica. Papulae labiorum. Lymphadenitis). Ord. Mercuriol.

1.|XI. Nach 9 Einstreuungen ist der Ausschlag auf dem Rumpf geschwunden, auf den Extremitäten gebessert. Die syph. Erscheinungen im Rachen und am After bestehen fort.

9.|XI. Nach 13 Einstreuungen sind die Rachenerscheinungen verschwunden.

18.|XI. Trotz 18 Einstreuungen findet sich noch immer eine Papel am After und ebenso auch die Psoriasis. Ord. Calomel, resp. Empl. merc. Die linke Wangenschleimhaut ist oberflächlich exulcerirt.

24.|XI. Trotz 19 Einstreuungen und localer Behandlung will die Psoriasis und ebenso die Papel am After nicht schwinden. Ord. Subcutane Sublimatinjection à 0·02.

29.|XI. Die syphilitischen Erscheinungen am After und auf den Handtellern und Fusssohlen sind fort. Die Mercurialerscheinungen haben zugenommen.

2.|XII. Patient erhält noch eine 2. Sublimatinjection, da sich die Mercurialstomatitis gebessert hat.

6.|XII. Patient verlässt das Hospital. Es besteht eine unbedeutende Drüsenschwellung.

5. Fall. Prasskowja D., 30 a. n., Köchin, verwitwet, aufgenommen am 24. November wegen Syphilis recens (Exanthema maculo-papulosum, Impetigo capitis, Angina papulosa, Papulae madidantes lab. maj. et min. Condylomata lata ani. Lymphandenitis). Gravida. Ord. Mercurialsack, local Calomel, resp. Arg. nitricum.

6.|XII. Nach 8 Einstreuungen ist die Angina geschwunden.

10.|XII. Nach 10 Einstreuungen bemerkt man auf der linken Wangenschleimhaut ein oberflächliches Ulcus mercuriale.

14.|XII. Nach 12 Einstreuungen ist das Exanthem zurückgegangen und auch die Impetigo capitis geschwunden, aber die nässenden Papeln und die breiten Condylome sind wenig verändert.

18.|XII. Trotz 14 Einstreuungen dauern die letztgenannten Erscheinungen an. Die Lymphadenitis besteht gleichfalls.

19.|XII. Die Mercuriolcur wird aufgegeben und zu Sublimatinjectionen à 0·02 übergegangen, welche aber schlecht vertragen wurden, so dass später Einreibungen ordinirt wurden.

2. Jänner verlässt Pat. nach 14 Einstreuungen + 2 Sublimatinjectionen + 9 Einreibungen ohne syphilitische Erscheinungen das Hospital.

Ebenso musste auch in den beiden Fällen tertiärer Syphilis, welche durch oberflächliche Hautgummata, resp. ein tuberculöses Syphilid auf den Glutaeen gekennzeichnet waren und wo das Mercuriol versucht wurde, nebenbei noch Jodkali innerlich gegeben werden, um einen Erfolg zu erzielen. Vertragen wurde der Sack selbst gut, da sich in keinem einzigen Fall unter demselben ein Eczem entwickelte und dass diese Art Behandlung den Patienten angenehm war, brauche ich wohl kaum zu erwähnen. Intoxicationserscheinungen, wie Stomatitis und Diarrhoe beobachtete ich aber in einigen Fällen. Diesen beiden unliebsamen Zufällen begegnet man wohl auch sonst nach Hg-Curen gelegentlich bei den Hospitalpatienten, immerhin muss das Vorkommen derselben nach Mercuriol erwähnt werden. Die Stomatitis schwand übrigens meist unter Mundspülen mit Hydrogenium peroxydatum, ohne dass der Sack abgelegt zu werden brauchte, die Diarrhöe dagegen verlangte in allen Fällen eine zeitweilige Abnahme des Sackes. Nach einer kurzen Unterbrechung konnte die Cur dann wieder fortgesetzt werden.

Die Intoxicationserscheinungen und vor allem das Schwinden der Krankheitssymptome unter dem Mercuriolgebrauch beweisen

seine Wirksamkeit, immerhin war es aber doch nothwendig, auch den Nachweis des Quecksilbers im Urin zu erbringen. Diese Untersuchung unternahm in liebenswürdigster Weise Herr College M. Wermel, Leiter des chemisch-bakteriologischen Cabinets hierselbst, wofür ich ihm meinen wärmsten Dank ausspreche. Die Bestimmung des Quecksilbers im Urin geschah von ihm nach der Methode von Stukowenkoff,[1]) welche basirt auf der Neigung des Quecksilbers mit den Eiweissstoffen Albuminate zu geben. Nach dieser Methode werden 500 Ccm. Urin filtrirt, mit 10 - 15 Tropfen Essigsäure angesäuert und nach Zusatz von 5 Ccm. filtrirten Eiereiweisses in einem Kolben geschüttelt und erwärmt. Das Eiweiss schlägt sich in Flocken am Boden des Kolbens nieder und reisst das vorhandene Hg mit sich. Sobald das geschehen ist, filtrirt man. Das Filtrat enthält gar kein Hg, dagegen findet sich dasselbe auf dem Filter.

Sobald der Niederschlag sich genügend verdichtet hat, wird derselbe vorsichtig vom Filter abgeschabt und unter Zusatz von 50 Ccm. chemisch reiner, concentrirter Salzsäure in ein bedecktes Glasgefäss gethan, in welchem sich eine Lamette befindet. Das Eiweiss löst sich im Laufe eines Tages in der Salzsäure auf und das Quecksilber sammelt sich an der Lamette an. Nun bringt man letztere, nachdem sie gewaschen und getrocknet worden ist, in ein Probirgläschen, fügt noch etwas Jod hinzu und erwärmt, dann schlägt sich das Quecksilber als rothes Quecksilberjodid oder als gelber Quecksilberjodidring an den Wänden des Probirgläschens ab. Bei den nach dieser Methode vorgenommenen Urinuntersuchungen constatirte Herr College Wermel das Auftreten des Quecksilbers in drei mit Mercuriol behandelten Fällen zweimal nach 7 und einmal nach 10 Einstreuungen. Im weiteren Verlauf der Cur liess sich bis zum Schluss derselben eine Verbreiterung, resp. Verschärfung des Ringes feststellen. Eine quantitative Bestimmung der Quecksilbermengen liess sich nach dieser Methode nicht vornehmen. Zum Vergleich wurden aber ebensolche Urinuntersuchungen vorgenommen nach Einreibungen, wie nach Injectionen mit Sublimat, wie auch nach Tragen eines Sackes, in

[1]) Citirt nach Wyschemirski. Methoden zur Hg-Bestimmung im Urin. St. Petersburg. 1898.

den graue Salbe nach der Welander'schen Methode gestrichen worden war. Hierbei zeigte sich, dass nach der 2. Sublimatinjection, resp. nach der 4. Einreibung, resp. endlich nach dem 8—10. Salbensack Quecksilber im Urin erschien. Aus diesen Untersuchungen geht einerseits hervor, dass bei einer Mercuriolbehandlung das Quecksilber zweifellos vom Organismus aufgenommen wird, andererseits aber, dass es viel langsamer, als nach subcutanen Injectionen, aber auch etwas langsamer, als nach Einreibungen im Urin nachweisbar wird. Dagegen tritt es nach Mercuriol zu derselben Zeit auf, wie nach Tragen eines Salbensackes.

Von einer weiteren Bedeutung für den Werth einer Cur ist ferner noch der Umstand, wie lange das Quecksilber im Organismus zurück behalten wird. Welander gibt an, dass nach Injectionen, insbesondere nach solchen mit unlöslichen Präparaten, das Quecksilber am längsten, nämlich zwei Monate im Körper remanire, dass aber auch nach seinen Salbensäcken das Quecksilber „in den ersten Wochen in ganz grosser Menge im Körper remanirt". Nach Lanz remanirt das Hg nach Einreibungen noch viel länger, so konnte er in einem Fall nach freilich mehrfachen Hg-Curen, theils Spritz-, theils Einreibungscuren, von denen aber die letzte eine Einreibungscur gewesen war, ein halbes Jahr nach Abschluss derselben noch Spuren von Hg im Urin finden. Åhman[1]) gibt vom Mercuriol gleichfalls an, dass „sich noch 2—2½ Monate nach Schluss der Behandlung eine reichliche Elimination von Hg gezeigt hat". Ich habe bisher nur in einem Fall darauf bezügliche Untersuchungen vornehmen lassen können und zwar fand sich in der That noch einen Monat nach Schluss der Mercuriolcur eine geringe Andeutung von Hg im Urin, aber Patient stellte sich damals schon mit dem ersten Recidiv in Gestalt von Plaques des harten Gaumens vor. Dieser eine Fall ist natürlich nicht beweisend, da man ja auch sowohl nach Einreibungen als Injectionen mitunter bereits einen Monat nach der ersten Cur ein Recidiv beobachtet.

Berücksichtigt man aber Alles zusammen, dass die Mercuriolcur nur in einem Theil der Fälle allein genügt, dass sie

[1]) Lanz. Klinische und experimentelle Beiträge zur Pathogenese der mercuriellen Stomatitis. Berlin. 1897. pag. 100.

immer eine örtliche Behandlung nebenbei benöthigt und dass das Hg einerseits nur langsam im Urin auftritt und, wie es scheint, nicht gar lange remanirt, so muss die Cur als eine schwächere bezeichnet werden, als diejenigen sind, welche wir besitzen (Einreibungen und Injectionen). Immerhin sind die Versuche von Blomquist und Åhman von grossem Interesse und von Bedeutung, da sie beweisen, dass das Mercuriol auf diesem Wege in den Körper aufgenommen wird. Vielleicht gelingt es ferner die Cur noch zu verstärken oder zu verbessern, wenn das aber auch nicht der Fall sein sollte, so ist die Sackcur und speciell diejenige mit Mercuriol sehr wichtig für die gar nicht so seltenen Fälle, wo die Kranken, durch Reisen oder andere Umstände bedingt, unmöglich einreiben oder sich einspritzen lassen können. Bis dahin musste man sich in solchen Fällen mit der Pillencur begnügen, welche aber sehr unsicher ist und die Verdauung oft schädigt.

Ob die Salbensackbehandlung mehr leistet, kann ich noch nicht entscheiden, da mir bisher nur 10 derartige Beobachtungen zur Verfügung stehen und auch diese noch nicht beendet sind. Soviel ich aber bis jetzt gesehen habe, scheint mir auch diese Cur nicht sehr energisch zu sein.

In allerjüngster Zeit sind noch zwei Neuerungen empfohlen worden, nämlich von Blaschko[1]) ein mit 90% Hg imprägnirter Stoff, genannt Mercolint, welcher als Schurz Tag und Nacht auf der Brust getragen werden soll und von Kutner[2]) ein besonderer Kasten, in welchem Quecksilbersalbe durch eine besondere Vorrichtung verrieben wird, wobei der Patient durch einen Schlauch die sich entwickelnden Hg-Dämpfe einathmen soll. Von der Mercolintcur sagt Blaschko selbst, dass ihr Wirkungsgebiet da ist, wo wir einer milden Quecksilberwirkung bedürfen. Dasselbe gilt, wie ich glaube, auch für die Mercuriolcur.

---

[1]) Blaschko. Eine neue Methode der Hg-Therapie. Berl. klin. Wochensch. 1899. Nr. 46.

[2]) Kutner. Eine neue Methode der Syphilisbehandlung durch Inhalation. Berl. klin. Wochensch. 1900. Nr. 2.

Aus der dermatologischen Universitätsklinik des Prof. Dr. V. Janovský an der böhm. med. Facultät in Prag.

Ein Beitrag zur Kenntnis der experimentellen und klinischen Eigenschaften des Achorion Schönleinii.

Von

Dr. **Jaroslav Bukovský,**
Assistent der Klinik.

Bis vor Kurzem befand sich im Vordergrunde der Discussion die Frage über die Ein- oder Mehrheit des Favuspilzes, welche heute im Sinne der Unitaet (Pick) definitiv gelöst zu sein scheint. Lange Jahre allerdings hatte es gedauert, bis es gelang, auch den culturellen Nachweis zu erbringen, dass die Pilzform und ihre biologische Eigenschaft nicht bloss von dem Pilze, sondern in noch viel höherem Grade von der Qualität des Nährbodens abhängt. War dieses Gesetz schon früher bei anderen Hyphomyceten erwiesen, so musste es auch beim Favus zur Geltung kommen. Den bakteriellen Nachweis erbrachten hiefür in chronologischer Reihenfolge Verujski, Král, Mibelli, Biro und Sabrazès.

Sabrazès wies nach, dass auf die Entwickelung des Achorion schon unbedeutende Zusätze zu an sich sonst identischen Nährböden entschiedenen Einfluss haben. Mibelli's Versuche zeigten, dass verschiedene Pilzvarietäten hervorgerufen werden können durch Trockenheit, Dicke des Nährbodens und durch die Temperatur, in der der Pilz gezüchtet wird. Verujski machte darauf aufmerksam, dass durch fortgesetztes Ueberimpfen der Culturen die Zahl der verästigten Hyphen an der Oberfläche in jeder folgenden Generation sich vermehrt. Sehr überzeugende Beobachtungen hat Král gemacht. Wenn nämlich Favusculturen, und zwar auch solche, die aus einem einzigen Scutulum hervorgegangen waren, mehrere Monate hindurch bei Zimmertemperatur gehalten werden, kann man sehr häufig das Entstehen von Secundärcolonien der verschie-

densten Form und Grösse auf den Muttercolonien beobachten. Ueberträgt man jene auf frische Nährböden, so können sie verschieden von den letzteren längere Zeit hindurch wachsen. Zu einem ähnlichen Resultate gelangte auch Biro bei seinen Versuchen mit 3 von den Pilzformen Unna's; er fand, dass schon bei der ersten Ueberimpfung (selbst auf einem von Unna eigens angegebenen Nährboden) die Unterschiede zwischen den einzelnen Formen weniger deutlich wurden und dass sie nach weiteren Ueberimpfungen sogar ganz verschwanden. Diese auch von anderen Seiten bestätigten Erkenntnisse zeugen entschieden davon, dass der Irrthum Quincke's, Unna's, Franck's, Neebe's, Jessner's und Bodin's dadurch hervorgerufen worden war, dass die genannten Autoren nicht mit der Polymorphie des Achorions gerechnet hatten. Es ist nicht nöthig, histologische Differenzen der einzelnen Varietäten des Achorion zur Entscheidung anzuführen, denn auch diese Eigenschaft hängt, wie man aus Untersuchungen verschiedener Culturen des Pilzes nachweisen kann, nicht bloss vom Pilze ab, sondern ist häufig durch den Nährboden und durch die Vegetationsbedingungen gegeben.

Denselben Einfluss, den der Nährboden auf die Entwicklung des Pilzes hat, muss die menschliche Haut und der thierische Organismus haben. Es ist zur Genüge bekannt, dass nicht jede Haut zur Entwicklung des Favuspilzes gleichmässig geeignet ist, und dass einzelne Hautpartien verschieden zur Erkrankung disponiren. Dies war wohl die eigentliche Ursache, weshalb Quincke die Ansicht über die Multiplicität des Achorion aufstellte. Er beobachtete, dass der Favus an den behaarten Stellen des Kopfes anders verlaufe, als auf der Haut des übrigen Körpers; statt aber die Ursache in den localen Verhältnissen zu suchen, supponirte er für diese zwei Formen zwei selbständige Pilzarten und bewirkte hiedurch eine Trennung des bisher einheitlichen klinischen Bildes des Favus in zwei selbständige Krankheitsformen, nämlich in den Favus der behaarten Haut mit typischen Scutulis (F. vulgaris) und in den Favus der übrigen Haut, charakterisirt durch herpesartig angeordnete Bläschen (F. herpeticus). Lange konnte sich selbstverständlich die in dieser Weise begründete Ansicht nicht halten; und bald zeigte man auf eine ganze Reihe von Fällen, welche leicht und deutlich Quincke's Lehre stürzten. Besonders charakteristisch ist der Fall Pick's mit der Localisation auf der Eichelhaut. Gleich unhaltbar war auch die Theorie Unna's, nach unserer Ansicht irrthümlich wieder auf der Multiplicität des Pilzes begründet. So wenig man seine 9 Pilzformen acceptiren kann, ebenso wenig kann man die klinischen Bilder annehmen, welche diesen Pilzen entsprechen und sich von einander in Farbe, Consistenz und Scutulaform unterscheiden sollen.

Der heutige Stand der ganzen Frage ist der, dass man in ein einziges klinisches Bild des Favus alle klinischen Erscheinungsformen rechnet, welche theils als verschiedene Stadien der Entwicklung, theils als Formen, durch besondere locale Verhältnisse der Haut bedingt, betrachtet werden müssen.

Schon im Jahre 1889 wies Pick darauf hin, dass das differente klinische Bild nicht durch Veränderung der Pilzart, sondern von den anatomischen Eigenschaften der localen Hautverhältnisse bedingt sei, von denen es hauptsächlich abhänge, bis in welche Tiefe der Parasit eindringe und welche Ausbreitung er erfahren könne. Dazu führte Mibelli an, dass die Entwicklung und den Verlauf des menschlichen Favus das Vorhandensein complicirender Hautkrankheiten (Eczema, Seborrhoea) und eine besondere individuelle Disposition beeinflussen könne.

Die Stadien des Favus werden heute allgemein in zwei grosse Gruppen eingetheilt: in Formen, bei welchen Entzündungserscheinungen das Bild beherrschen und in Formen, die durch typische Pilzwucherungen charakterisirt sind. Zu den ersten gehört ausser dem erythematösen Anfangsstadium die herpetische Form, zu den anderen der eigentliche chronische Favus im Sinne Unna's mit dem Endausgang in Atrophie. Das erythematöse Stadium kann jederzeit in das herpetische übergehen, beide dann in das scutuläre, allerdings nicht regelmässig, da es Fälle gibt, in welchen das Initialstadium ganz fehlen kann, oder in welchen es bei der entzündlichen Form zur Bildung eines Scutulum nicht kommen muss, sondern wo die Erkrankung spontan heilt (Unna, Mibelli).

Quincke's Ansicht, dass das herpetische Stadium in diesen klinischen Rahmen nicht gehöre, fand später in der Literatur nur bei Biro Anklang, welcher bei experimentell hervorgerufenem Favus niemals den directen Uebergang des Bläschens in das Scutulum nachweisen konnte und daraus den Schluss zog, dass jene Favusformen, bei denen es bloss zu rothen Flecken mit Bläschenbildung komme, rein abortive Formen seien. Eine plausible Erklärung sieht er im Widerstande des Organismus gegenüber der schädigenden Wirkung des Pilzes; siegt im entstandenen Kampfe der Parasit, so wächst auf der Haut der eigentliche Favus mit Scutulum; im entgegengesetzten Falle komme es bloss zu einer localen Exsudation und auf der Haut erscheine der Herpes. Deshalb erblickt er in der herpetischen Form kein Uebergangsstadium, sondern bloss die entzündliche Reaction des Pilzes, eine rein antagonistische Erscheinung. Diese Angabe Biro's wurde bisher in der Literatur weder bestätigt noch widerrufen, obwohl die Constatirung des eigentlichen Verhaltens sehr interessant wäre, nicht nur weil eventuell das klinische Bild genauer abgegrenzt würde, sondern weil dies gleichzeitig ein neuer Beweis von der Wichtigkeit des Verhältnisses zwischen Qualität des Nährbodens und Entwicklung des Pilzes wäre.

Eine zweite nicht beantwortete Frage ist das Verhalten des Achorion im Thierorganismus und zwar erstens, ob über-

haupt der Favuspilz im thierischen Organismus vegetiren könne, zweitens, in wie weit er für den Organismus pathogen sei.

Versuche in dieser Richtung hin waren wohl vorgenommen worden, hatten jedoch keinen Erfolg. Es gibt nur vereinzelte Angaben darüber in der Literatur. Quincke injicirte Kaninchen die Sporen einmal subcutan, dann intraperitoneal und intravenös. Der Erfolg sowohl mit α als mit γ war negativ, was Quincke mit einer ungenügenden Disposition zur Favuserkrankung erklärte. Aehnlich fielen auch die Versuche von Elsenberg und Sabrazès aus; hiebei wurden Culturtheilchen den Kaninchen theils unter die Haut gebracht, theils intravenös injicirt. Elsenberg spritzte bei einigen Kaninchen in die Iugularvene eine grosse Quantität von in Bouillon suspendirten Sporen, ohne dass die Thiere darauf reagirt hätten. Bei einem 7 Wochen später getödteten Thiere fand er bei der Section keine Veränderungen. Diese Misserfolge waren wohl die Ursache, dass später diese Versuche nicht fortgesetzt wurden.

Da mit anderen Hyphomyceten positive Erfolge erzielt werden konnten, besonders mit Aspergillus fumigatus flavescens, Mucor (Lichtheim, Ribbert), versuchten wir neuerdings mit dem Favuspilz in dem Sinne zu experimentiren und stellten uns als Aufgabe unserer Beobachtungen folgende Themata:

I. Den klinischen Verlauf des Favus auf der menschlichen Haut auf experimentellem Wege zu verfolgen und genau die Berechtigung des sogenannten herpetischen Vorstadiums Köbner's sowohl durch klinische Beobachtungen als auch durch histologische und bakteriologische Untersuchung zu bestimmen.

II. Das Verhalten des intravenös einverleibten Achorion im thierischen Organismus kennen zu lernen.

I.

Als Material wurden Pilze von 2 Kranken genommen, die im Ambulatorium der böhmischen dermatologischen Klinik zur Behandlung kamen. Zur Züchtung wurden bloss jene kleinen Scutula verwendet, welche noch von einer unbeschädigten Hornschichte gedeckt waren. Die Culturen wurden im böhmischen pathologischen Institut unter Aufsicht des Herrn Prof. Hlava durchgeführt, dem ich auch an dieser Stelle meinen herzlichsten Dank ausspreche. Von den Platten wurde auf die mannigfachsten Nährböden geimpft und die Resultate, die wir constant von den Pilzen beider Fälle trotz wiederholter Impfungen erhalten haben, sind zusammengefasst folgende:

1. In der Entwicklung auf alkalischen und saueren Culturplatten fand sich kein Unterschied vor; auf beiden erwuchsen dem Aussehen nach sternförmige Colonien, die aber grau gefärbt waren und durchwegs sich in der Tiefe befanden. An der Oberfläche konnten solche Colonien erst später und nur spärlich beobachtet werden. Die Gelatine der Umgebung war gelblich verfärbt.

2. Alkalische Gelatine mit Einstich: Die Entwicklung ist äusserst rasch, an der Oberfläche entsteht ein grauer Belag, der an der Peripherie weiss ist und tief in den Nährboden eingreift. Im Stichcanal erfolgt das Wachsthum in Form isolirter haariger Büschel mit Verflüssigung der Gelatine, wobei dieselbe klar bleibt, und in welcher dann die isolirten Colonien vollkommen frei schwimmen.

3. Sauere Gelatine. Ueppiges Wachsthum der oberflächlichen Partien; in den tieferen Schichten erreicht dasselbe keineswegs die gleiche Intensität, wie in der alkalischen Gelatine. Der Belag oben im Centrum ist licht rosa gefärbt, anderswo etwas grau, an der Peripherie weiss.

4. Zuckeragar: Aeusserst rasches Wachsthum. Der Belag, der an der vorderen Seite der Cultur weiss gefärbt ist und dem Oidium lactis ähnelt, dringt in den Nährboden hinein; hinten ist der Belag gelblich bis röthlich. Er dringt ziemlich tief in den Nährboden und lässt sich bloss mit demselben zusammen herausheben.

5. Glycerinagar: Im Ganzen die gleichen Kriterien; die Verfärbung des Belages ist jedoch licht rosa im Centrum, weiss an der Peripherie.

6. Kartoffelagar: Intensives Wachsthum in die Tiefe; die Farbe des Pilzbelages ganz weiss.

7. Kartoffel: Sehr bald entsteht hier eine grauverfärbte rundliche Colonie, welche rasch wächst und sich über die Basis erhebt. Jede neue periphere Apposition ist niedriger, so dass die älteste in der Mitte, zugleich die höchst gelegene ist. Wenn die ganze Colonie älter geworden ist, dann schrumpft sie an der Oberfläche und erhält ein radiär gestreiftes Aussehen.

Nach Impfung von welchem Nährboden immer auf einen anderen, entwickelten sich die Colonien in einer, dem betreffenden Nährboden, auf den sie überimpft waren, entsprechenden Weise, und nicht in derjenigen des Bodens, dem sie entnommen worden waren. Aus unseren Culturversuchen müssen wir entschieden schliessen, dass wir Pilze, identisch mit denen Pick's, Král's, Mibelli's, Sabrazè's, Marianelli's u. A. gezüchtet haben. Die erhaltenen Unterschiede hängen vom Polymorphismus des Pilzes (Waelsch) als Folge von Züchtungsverhältnissen ab.

In beiden Fällen entsprachen die Culturen einander vollkommen, und bei der mikroskopischen Untersuchung liessen sich

keine Unterschiede nachweisen. Diese Reinculturen wurden zum experimentellen Hervorrufen des Favus auf der gesunden Haut verwendet; ausserdem wurden direct mit den Scutulumtheilchen und dem Bläscheninhalte im herpetischen Stadium Impfungen vorgenommen.

Ueber dieses Thema existiren in der Literatur mehrfache Angaben; die Erfolge waren jedoch nicht immer zufriedenstellend und positiv. Peyritsch gelang die Ueberimpfung des Pilzes auch dann nicht, als er den Favus nach vorhergegangener Reizung der Haut durch Vesicantien unter die Epidermis gebracht hatte. Aehnlich fielen anfangs auch die Versuche Elsenberg's mit seinen beiden Varietäten aus. Jessner führt die Misserfolge bei seinen Versuchen auf die starke Abschuppung der Haut nach erfolgter Desinfection mit Seife, Aether und Alkohol zurück. Grawitz, der sich selbst impfte, reagirte darauf bloss mit acutem Eczem. Anderen Autoren gelang es, ein Vorläuferstadium zu erzeugen, hauptsächlich die Herpesform, welche in vielen Fällen Pick, Quincke, Král, Mibelli, Biro u. A. beschreiben. Endlich wurden auf experimentellem Wege auch eigentliche Scutula hervorgebracht; so beschreibt Quincke typische Scutula beim Menschen, bei der Maus und dem Hund aus dem Pilze α. Král erhielt bei 8 Fällen unter 57 geimpften das scutuläre Stadium. Unna gelang es mit allen 3 Arten Frank's Scutula hervorzubringen; dabei zeigte es sich, dass die Haut bei verschiedenen Individuen auf die Impfung verschieden reagirte. Aber in dieser Richtung hatte hauptsächlich Pick in ausgedehntem Masse Versuche gemacht und hatte gefunden, dass der Pilz aus einem Scutulum des behaarten Theiles des Kopfes auf die unbehaarte Haut übertragen, eine mächtige Favusbildung hervorrufen könne. Dieser Pilz rufe vorher auf Agar und dann erst auf die unbehaarte Körperstelle überimpft dasselbe Bild hervor. Dieselben Resultate ergeben die Versuche Sabrazè's, Fabry's und Biro. Jessner modificirte die Impfung in der Form, dass er die Haare kurz schnitt und dann ein Stückchen von der Agarcultur, nach vorherigem Entfernen der Epidermis, fest in die Haut einrieb. Scutula erhielt er mit Achorion erythryx nach 9 Wochen. Mit Achorion dicroon und atakton hatte er keinen Erfolg. Aehnlich wie auf die menschliche Haut geschahen die Ueberimpfungen auf die thierische mit gleichem und ebenso wechselndem Erfolge.

Die Versuche, die wir in dieser Richtung vornahmen, lassen sich in 3 Gruppen eintheilen:

Impfung mit Reincultur. Die Haut wurde dort, wo es nöthig war, rasirt, mit Seife und Bürste gewaschen, hernach mit Kocher's Sublimatlösung und Aether desinficirt, dann wurde auf der Oberfläche die Epidermis durch Stich oder Kratzen in ihrem Zusammenhange getrennt, ohne eine

Blutung hervorzurufen. In die Kratzwunde wurde mittels Platinlöffel ein Theilchen der Cultur eingerieben. Darauf wurde die Gegend mit einer Celloidinschutzkapsel und einem leichten Wattaverband bedeckt. Zur Impfung wurde mit Absicht der Vorderarm gewählt und zwar deshalb, weil man hier eher die eventuelle Verbreitung der Mycose beherrschen kann und weil hier die Haut zart ist.

1. Fall *a*) Geimpft auf die Beugeseite des rechten Vorderarmes. Am 2. Tage waren ausser leichten Juckens weder subjective noch objective Zeichen wahrnehmbar. Am 3. Tage mässige Röthung in der Umgebung der Impfstellen. Bald darauf verstärkte sich die Röthung in Form eines Entzündungshofes, der sich über das Niveau der Umgebung mit einigen oberflächlichen Höckerchen erhob. Am 6. Tage erst liessen sich ganz feine und um die Impfstelle gruppirte Bläschen constatiren. Am 8. Tage eine neue Eruption an der Peripherie in Ringform, während die älteren Bläschen in eine nässende Fläche zusammengeflossen waren. Dann schwand die entzündliche Reaction und am 20. Tag blieb eine glatte pigmentirte Hautstelle daselbst zurück, in welcher keine Veränderungen mehr auftraten. Während der ganzen Zeit wurde der Fall überhaupt nicht behandelt.

b) Derselbe Kranke wurde mit eben derselben Cultur am anderen Vorderarme geimpft. Es entwickelte sich dasselbe Bild mit noch langsamerem Verlaufe, so dass es zur Bläschenbildung erst am 8. Tage kam. Um 2 Einstichstellen herum kam es überhaupt nur zur Knötchenbildung, bei welcher nach 2tägiger Dauer die acutentzündlichen Erscheinungen sich verloren, allmälig schwanden und eine mässige Exfoliation der Epidermis hinterliessen.

c) Derselbe Kranke wurde auf die behaarte Streckseite des rechten Vorderarmes geimpft. Geimpft wurde eine Agarcultur durch Einreiben in die Epidermis. Nach 7 Tagen entwickelten sich einige Gruppen von Bläschen auf stark entzündetem erhabenen Boden, welche die Tendenz hatten, zusammenzufliessen und grössere nässende Flächen zu bilden, die eine eitrige nässende Flüssigkeit secernirten. Ohne jede Therapie trat spontan Heilung ein.

2. Der zweite Fall wurde mit Reincultur mittels Einstich und Schnitt in beide Vorderarme geimpft. Subjective Erscheinungen hatte der Kranke keine. Am 2. und 3. Tage nur leichte Röthung der Haut rings um die Wunden, am 4. Tage mässige hofartige Schwellung, am 5. Tage schon Bildung von Knötchen und Bläschen. Aber während es am linken Vorderarme bei diesem herpetischen Stadium blieb, begannen sich rechts unabhängig von den Bläschen kleine gelbliche Punkte zu bilden, die in der Epidermis sassen und von ihr bedeckt waren. An beiden Vorderarmen wurden die Partien excidirt und behufs mikroskopischer Untersuchung in Formalin aufbewahrt.

3. Der dritte Fall wurde am linken Vorderarme mit einer Agarcultur geimpft. Am 2. Tage mässige Hyperämie, welche nach 3tägiger Dauer unter Abschuppung der Epidermis schwand, so dass der Versuch in diesem Falle misslungen zu sein schien. Trotzdem wurde die Schutzkapsel belassen und der Fall weiter verfolgt. Erst am 16. Tag nach der Impfung liessen sich auf der fortwährend schuppenden Fläche miliare rundliche Scutula nachweisen, welche unabhängig von den Haarbälgen localisirt waren. Die Stelle wurde zweimal täglich mit Sacks Liquor lithanthracis acetonicus bestrichen, unter dessen Einwirkung definitive Heilung erzielt wurde.

4. Der vierte Fall wurde geimpft mit reiner Bouilloncultur (der Pilz vom 2. Kranken). Am 2. Tage schon Hyperämie mit leichter Röthung der Haut; schon am 3. Tage steigerte sich die Entzündung zu Exsudation in Form von zahlreichen Bläschen.

An der Peripherie entwickelte sich wieder ein neuer Entzündungswall mit einer neuen Aggregation von Bläschen, so dass eitrig secernirende Flächen von Kreuzergrösse entstanden. Nach 18 Tagen trat ein spontaner Stillstand des Processes und Eintrocknung ein, und nach 4 Wochen ohne jede therapeutische Hilfe dessen Heilung. Geimpft war sowohl auf die unbehaarte Beuge- wie auf die stark behaarte Streckseite worden. Die bakteriologische Untersuchung des Secretes sowie der Schuppen wurde in allen Fällen vorgenommen. Im Secrete der Bläschen wurde niemals der Pilz nachgewiesen, in den Schuppen zwischen den Hornhautlamellen wurden wohl einzelne Fäden constatirt, die sich aber alle nur schlecht oder gar nicht färben liessen.

Impfung mit einem Scutulumtheilchen direct vom Kranken übertragen. Benützt wurden nur kleine, von der Hornschichte bedeckte Scutula. Die Haut wurde sorgfältig gereinigt, die Epidermis mit einer Nadel angerissen und das Scutulum direct auf das gesunde Individuum übertragen.

1. Der erste Fall wurde vom 2. Kranken auf dem rechten Vorderarm in Einstichen geimpft. Am 2. Tage bedeutende Hyperämie um die Stichstellen herum und Erhebung der Haut über die umgebende Fläche. Am 3. Tage schon in Gruppen angeordnete gleiche, isolirte Bläschen mit klarem Inhalte. (Der letztere wurde zur Impfung auf einen anderen Kranken benützt.) Es entstanden nässende Flächen, welche sich durch neue Apposition von Bläschen vergrösserten; zuletzt trat aber vollkommene Heilung unter mässiger Desquamation ein. In den Schuppen und Borken wurde der Pilz in geringer Menge nachgewiesen.

Impfung mit dem Secrete der Bläschen von dem vorhergehenden Falle. Die Umgebung der Bläschen wurde gereinigt, besonders die Schuppen entfernt und mit Platindraht der Inhalt übertragen. Geimpft wurde auf 3 Stellen, welche vollkommen reactionslos selbst nach längerer Controlzeit blieben.

Durch die Versuche wurde zunächst wiederum bewiesen, dass die experimentelle Ueberimpfung des Favus möglich sei, und dass man alle

Stadien desselben hervorrufen könne. (Pick 1865, 1887, 1891.) Dass in der Literatur Angaben existiren, nach welchen die Ueberimpfung negativ ausgefallen war (Peyritsch, Elsenberg, Jessner), beruht einerseits darauf, dass die Versuche nicht exact durchgeführt worden waren, dass anderseits nicht frische Pilze benützt worden waren und dass vielleicht auch eine zu gründliche Desinfection vorgenommen und die Haut gereizt worden war, wie Jessner bemerkt, der die Ursache seines Misserfolges in der starken Abschuppung der Haut gesehen, oder Grawitz, der mit acutem, wahrscheinlich arteficiellem Eczem reagirt hatte.

Der experimentell hervorgerufene Favus bei unseren klinischen Fällen ist sehr interessant in seinem klinischen Bilde. Vor allem ist auffallend, dass wir die herpetischen Formen viel öfter erhielten als die eigentlichen Scutula. Die Ursache davon konnte der Pilz nicht sein, denn die Impfung hatte mit aus Scutulis gezüchteten Pilzen stattgefunden, welche bei zwei geimpften Fällen zur Bildung von Scutulis auch geführt hatten. Deshalb konnte nur der Boden resp. die Haut die herpetischen Formen bedingt haben. In die Wagschale fällt gewissermassen hier auch der Umstand, dass wir nicht die Prädilectionsstellen die stark behaarten Theile benützt haben; aber noch ein anderer Einfluss muss sich hier geltend gemacht haben, da selbst auf der glatten Haut Scutula hervorgerufen werden konnten, und beide Fälle, deren Pilze zu Experimenten verwendet worden waren, wiesen schöne Scutula auf der vollkommen unbehaarten Haut der Vorderarme auf. Ein zweites charakteristisches Symptom ist, dass in allen unseren Fällen der Favus, trotz seiner verhältnissmässig raschen Entwicklung, keine Tendenz zur Verbreitung in die Peripherie bei der herpetischen Form, und bei der scutulären nur eine langsame Vergrösserung zeigte.

Auf diese Eigenschaft machte in der letzten Zeit wiederum Unna aufmerksam und sucht sie in der Diagnostik bei zweifelhaften Fällen gegenüber der Trichophytie auszunützen. Als Regel kann man jedoch diese geringe Disposition zur Verbreitung nicht aufstellen; es sind Fälle bekannt, allerdings vereinzelt, in denen die Krankheit sich unter acuten Erscheinungen über den ganzen Körper verbreitet hatte. Die marcantesten Fälle sind die von Kaposi und Pick. Im ersteren Falle handelte es sich um einen Knaben, der im Krankenhause wegen einer anderen Hautkrankheit in Behandlung stand, bei welchem sich plötzlich auf der vorderen und hinteren Thoraxfläche circa 30 kreuzergrosse Flecken entwickelten, die sehr an Herpes tonsurans maculosus erinnerten, als welchen ihn anfangs Kaposi auch diagnosticirte. Erst als es im Centrum der Flecke zur Bildung kleiner Scutula kam, wurde die Diagnose corrigirt.

Pick beobachtete 2 ähnliche Fälle. Ein Fall von Favus des behaarten Theiles des Kopfes, des Gesichtes und Rückens, welcher im Laufe der Behandlung im Krankenhause am ganzen Körper ein maculöses Exanthem bekam. Die Mehrzahl dieser Flecke heilte unter mässiger Abschuppung, nur bei einzelnen entwickelten sich herpetische Formen oder Scutula. Der 2. Fall inficirte sich vom ersteren und bekam dieselbe Form.

Dass so wenig Fälle bekannt sind, dürfte seine Ursache darin haben, dass die Differentialdiagnose von Trichophyton selbst mit dem Mikroskope sehr schwer ist.

Nicht weniger wichtig ist der Unterschied im Verhalten der Haut bei der herpetischen und scutulären Form. Während bei dem herpetischen Stadium die Haut mit starker, acuter Entzündung reagirt, die charakterisirt ist durch starke ödematöse Schwellung und diffuse active Hyperämie, bei beständiger Steigerung der Erscheinungen, bis es endlich zur Exsudation in Form von Bläschen kommt, beschränken sich beim scutulären Stadium die Entzündungserscheinungen auf eine mässige Röthung im Anfange und steigern sie sich nicht, sondern treten zu Beginn der Scutulabildung vollkommen in den Hintergrund. Die Entzündungserscheinungen sind in diesen beiden Stadien einander gänzlich entgegengesetzt, bei ersteren sind sie thatsächlich durch Anwesenheit des Pilzes verursacht, denn je länger der Pilz auf der Haut verweilt, desto intensiver sind sie. Beim anderen jedoch können die entzündlichen Erscheinungen, welche direct nach der Impfung auftreten und mit der Vermehrung des Pilzes schwinden, ihre Ursache nicht in dem Pilze selbst haben, sondern vielmehr in der mechanischen Reizung im Verlaufe der Impfung. Daraus lässt sich der Satz ableiten, dass man bei frühzeitigem Auftreten acutentzündlicher Erscheinungen, bei starker Intensität und Steigerung derselben im weiteren Verlaufe auf die herpetische Form den Schluss ziehen kann, im entgegengesetzten Falle auf die scutuläre.

Auch nicht in einem einzigen Falle liess sich klinisch der directe Uebergang von Bläschen in das Scutulum nachweisen, welches immer selbständig in einer vorher normalen Haut zur Entwicklung kam. Diese Beobachtung wurde auch durch das Endresultat bestätigt; dort wo ein Bläschen des herpetischen Stadium entstanden war, kam es zu definitiver Heilung ohne jede therapeutische Hilfe, ganz spontan. Diese Behauptung wird durch lange Beobachtung von Kranken gestützt. Um diese

Ansicht noch glaubwürdiger zu stützen, wurde mit dem Bläscheninhalte auf gesunde Haut und auf Nährböden geimpft und das Resultat war ein vollkommen negatives. Man kann daher in klinischer Beziehung auf Grund dieser Beobachtungen auf das Vorhandensein grundsätzlicher Unterschiede zwischen der herpetischen und scutulären Form schliessen, und zwar auf so bedeutende Unterschiede, dass man sich nur schwer vorstellen kann, es gehörten diese beiden Stadien in ein einziges klinisches Bild. Von Wichtigkeit schien uns die histologische Untersuchung, sowohl der Haut der herpetischen Form, als der scutulären.

Die Schnitte waren senkrecht zur Oberfläche angelegt, die Grundfärbung mit Cochenill, die der Pilze nach Weigert's Methode vorgenommen. Andere Präparate wurden mit Hämatoxylin gefärbt. Untersucht wurden sämmtliche Schnitte beider Stadien; besonders überzeugend waren die Schnitte aus einem Stückchen, auf welchem sich gleichzeitig Bläschen und Scutula nachweisen liessen. Die Bläschen sind schon bei geringer Vergrösserung als scharf abgegrenzte Gebilde sichtbar, welche in der Epithelialschichte liegen. Bei stärkerer Vergrösserung erkennt man, dass die Bläschen durchwegs subcorneal sitzen; die ganz kleinen befinden sich im Niveau der Haut, die grösseren erheben sich deutlich, halbkugelförmig über die Oberfläche. Die Hornschichte ist oberhalb derselben gespannt und verdünnt. Der Entstehungssitz der Bläschen ist die Malpighi'sche Schichte, deren Zellen zur Seite gedrängt zu sein scheinen, wodurch eine Höhlung mit glatten Wänden entsteht, die mit Fibrin und mono- so wie polynucleären Leukocyten erfüllt ist, deren Kerne sich gut färben. Die obere Bläschenwölbung bilden Zellen der Horn- und Malpighischen Schichte. Je grösser das Bläschen, desto mehr flacht es die Zellen der Wölbung ab, so dass schliesslich die Decke von flachen Zellen der Hornschichte gebildet wird. Die epithelialen Zellen an den Seiten der Bläschen sind in Folge der Compression in die Länge gezogen.

Die unterhalb des Bläschens gelegenen Zellen färben sich weniger, besonders gering die Kerne; in den zwischen ihnen befindlichen Lücken lassen sich hie und da eingewanderte Leukocyten nachweisen. Die Färbung sämmtlicher Zellen in der nächsten Umgebung der Bläschen ist schwächer, besonders unentschieden färben sich die Kerne. Die Epithelzapfen sind breiter und länger, dabei bleibt jedoch ihr unteres Ende in gleichem Niveau mit denen der Umgebung. Ihre Zellen, reich an Protoplasma, sind vergrössert. Die Papillen erscheinen in Folge der Vergrösserung der Epithelialzapfen länger und breiter. Die ganze Partie des Papillarkörpers ist unterhalb des Bläschens von einem kleinzelligen Infiltrate durchsetzt, das, aus ein- und mehrkernigen Leukocyten bestehend, nicht diffus ist, sondern auf die Partien um die Blutgefässe des subpapillaren Netzes und

die Papillargefässe herum beschränkt ist. Diese Gefässe sind dilatirt. Selbst die Bindegewebsbündel und die dazwischen befindlichen Lücken sind breiter, die fixen Elemente vergrössert und vermehrt. Die Veränderungen übergreifen nicht auf die Reticularschicht des eigentlichen Derma. Aehnlich verschont von pathologischen Veränderungen bleiben auch die Gegenden der Haar-, Talg- und Schweissdrüsenpartien. In der nächsten Umgebung der Bläschen ist bloss eine Dilatation der Gefässe und um sie herum ein spärliches kleinzelliges Infiltrat sichtbar. In der Epithelialschichte kamen keine Veränderungen vor. (Mibelli, Unna.)

Die Pilze lassen sich in den untersuchten Präparaten nur zwischen den Lamellen der Hornschichte constatiren, und dies nur in kleiner Zahl. Die Fäden lagern theils unregelmässig oder horizontalparallel zwischen den Lamellen, um sie herum hie und da ein Leukocyt oder Fibrin. Einzelne Fädchen färben sich, andere nehmen überhaupt keine Farbe an. Nirgends lässt sich eine grössere Menge von Mycel finden, so dass man daraus auf den Beginn eines sich entwickelnden Scutulum schliessen könnte.

In den übrigen Epithelschichten sowie im Bläscheninhalte liess sich niemals eine Spur des Achorion nachweisen. Ganz anders präsentirt sich die histologische Form des Scutulum. Dasselbe ist ein Product des Pilzes und localisirt sich in der Hornschichte. In unseren Präparaten bildet es einen ovalen Körper mit einer unteren convexen und oberen geraden oder concaven Fläche. Aehnliche Formen sind von Unna und Mibelli beschrieben worden. Wälsch beschreibt kegelförmige Formen, und zwar mit der Spitze in die Haut herunter gekehrt. Diese Formen sind dort, wo sich das Scutulum ausserhalb des Haarbalges entwickelt nicht möglich, weil sich hier das Scutulum, an keine anatomischen Verhältnisse des Balges gebunden, nach allen Seiten gleichmässig entwickeln kann. Was die Structur des Scutulum betrifft, liess sich aus verschiedenen Schnitten constatiren, dass sich dasselbe fast ausschliesslich aus Mycelfäden zusammensetzte, welche nach allen Richtungen unter einander durchflochten, verschieden lang, einfach oder verästigt waren. Die Mehrzahl der Fäden färbt sich intensiv und nur einzelne weniger gut. Das dichteste Netz bildet der Pilz an der oberen Fläche des Scutulum, welches in der Richtung nach unten gegen die Papillen hin sich deutlich lockert. Dabei dringen einzelne Fäden bis zwischen die Lamellen der Hornschichte. Die Anordnung der Fäden im ganzen Scutulum ist nicht besonders typisch, aber immerhin lässt sich eher ein excentrisches als concentrisches Wachsthum einzelner Hyphen verfolgen, welch' letzteres Unna beschreibt und womit er die centrale Depression erklären will. Dieses excentrische Wachsthum der Fäden ist identisch mit dem des Pilzes auf dem Nährboden. Zwischen den Pilzfäden kann man ausser sehr spärlichen Detritus von zerfallenen Epithelzellen keine zelligen Elemente wahrnehmen. Die ganze Peripherie des Scutulum ist von einer schmalen Zone von Leukocyten, so wie von einem ganz engen Zellenring umgeben. Wo die Horndecke an der oberen Scutulumfläche erhalten ist, ist die Leukocytenzone

gleichsam verschoben. Die Haut ist um das Scutulum herum wallartig erhoben, so dass dasselbe wie in einer Schüssel liegt. Die Malpighische Schicht ist verbreitert, die Contouren einzelner abgeflachter Zellen sind undeutlich, weniger intensiv färbbar; zwischen den Zellen hie und da ein Leukocyt. Auf den Seiten des Scutulum sind alle epithelialen Schichten vermehrt und verdickt. Die Epithelialzapfen unterhalb des Scutulum sind breiter und länger, ähnlich auch die Papillen. Die ganze obere Partie des Derma ist von einem streifenförmigen kleinzelligen Infiltrate in der Richtung der dilatirten Gefässe durchsetzt, aber im Allgemeinen spärlicher als unterhalb des Bläschens. Eine ganz unbedeutende Infiltration ist um die knäuelförmigen Drüsen wahrnehmbar, welche selbst keine Veränderung aufweisen. (Mibelli, Unna, Waelsch.) Die Zellen des Infiltrates haben ein gekörntes Protoplasma und Kerne, die sich intensiv färben. In keinem Präparate liessen sich Pilzfäden ausserhalb des Scutulum und der oberen Hornschichte nachweisen, anderswo wurde der Pilz nicht gefunden, weder in den übrigen epithelialen Schichten, noch im Gewebsantheile der Haut: unsere Präparate, ebenso wie schon früher die von Waelsch, konnten somit die Angaben Leloir's, Vidal's und Balzer's nicht bestätigen, welche nicht nur in den übrigen Epithelschichten, sondern auch im eigentlichen Derma zwischen den Binde-Gewebsbündeln das Achorionmycel zu constatiren vermochten. Die elastischen Fasern unterhalb der Scutula sind unverändert; dadurch stellt sich dieser Nachweis allerdings nicht in Gegensatz zu der Angabe Mibellis, dass die elastischen Fasern beim Favus die Eigenschaft der Färbbarkeit mit Orcein verlieren, weil seine Angabe nur für die vorgeschritteneren Stadien gilt, in welcher sich an der Haut schon atrophische Veränderungen vorbereiten.

Worauf wir besonders Gewicht legen, ist der Umstand, dass sich unter keinem Scutulum Spuren einer abgelaufenen exsudativen Entzündung eines Bläschens nachweisen liessen. Es müssten doch sichtbare Zeichen einer abgelaufenen Entzündung vorhanden sein. Die Epithelzellen wiesen gar keine Abweichung in der Anordnung auf, und die degenerativen Veränderungen zeigten die Folgen von mechanischen und chemischen Einflüssen.

Histologisch lässt sich auf Grund des Gesagten beweisen, dass der Pilz beim herpetischen Stadium keine Tendenz zum Wachsthum hat, und dass das scutuläre Stadium auf der Haut immer ohne vorhergegangene exsudative Entzündung zu Stande kommt.

Resumiren wir die klinischen und histologischen Erfahrungen, so müssen wir der Ansicht beipflichten, dass die herpetische Form sich grundsätzlich vom scutulären Stadium unterscheidet. Bei der herpetischen Form dominirt eine starke acute

Entzündung der oberflächlichen Hautschichten, wobei eine Fortentwicklung des Pilzes sich nicht nachweisen lässt; bei der scutulären Form steht das Wachsthum des Pilzes im Vordergrunde, im Gegensatze zu welchem die Erscheinungen der Haut vollkommen in Hintergrund gedrängt sind und bloss eine Reaction auf die mechanische und chemische Einwirkung des Scutulum zu sein scheinen. Die einzige Ursache, weshalb der Pilz im herpetischen Stadium sich nicht weiter entwickelt, kann nur die Entzündung der Haut sein, wodurch die Beschaffenheit des Entwicklungsbodens verändert und damit der Pilz eliminirt wird. Vor dem scutulären Stadium entwickeln sich manchmal auch Entzündungserscheinungen, welche sich aber nur als Hyperämien mit mässiger Schwellung der Gegend und kurzer Dauer präsentiren. Das Hauptgewicht ist wohl auf die Intensität und Dauer der Entzündung zu legen. Entsteht nach der Infection bloss eine schwache Reaction, welche bald der vollkommenen Passivität der Haut weicht, dann ist die geimpfte Stelle zur Bildung eines Scutulum disponirt. Je früher aber die Entzündung auftritt, je mehr ihre Intensität und Dauer zunimmt, desto weniger günstig sind für das Wachsthum des Pilzes die localen Bedingungen, bis endlich die Möglichkeit der Bildung eines Scutulums ganz aufhört. Deshalb kann an der Stelle, an welcher ein Bläschen entstand, ein Scutulum sich nicht bilden; andererseits jedoch ist die Möglichkeit nicht ausgeschlossen, dass auf einer benachbarten Stelle, an der es zu einer ebenso starken Reaction nicht gekommen ist, das Mycel vegetiren könnte. Dadurch scheint es deutlich erklärt zu sein, dass das sogenannte herpetische Stadium eigentlich nicht diese Stelle im klinischen Bilde einnimmt, welche seit Köbners Zeiten ihm zugeschrieben wird, denn es ist kein Stadium, sondern eine selbständige Form, bei der das Achorion bloss die Rolle eines Fremdkörpers hat. Analog mit ähnlichen Affectionen kann man diese Form als abortive bezeichnen.

Den klinischen Verlauf des Favus stellen wir uns in Folge dessen so vor, dass aus einem vorhergehenden, thatsächlichen erythematösen Stadium sich entweder ein Scutulum entwickelt, falls es auf der Haut zu keiner Reaction gekommen, oder dass

eine reactive exsudative Entzündung zu Stande kommt, welche den Pilz eliminirt. Beide Processe stellen Terminalerscheinungen vor. Dass übrigens diese abweichenden Bilder keineswegs durch verschiedene Pilze hervorgerufen sind, wie Quincke geschlossen hatte, geht am besten aus unseren Versuchen hervor. Die Impfung geschah in beiden Fällen, in welchen Bläschen neben Scutulis zur Entwicklung gekommen waren, mit ein und demselben Pilze, und die Controlversuche zeigten niemals irgend eine Differenz in der Cultur.

Die abortive herpetische Form sicher klinisch zu diagnosticiren ist schwierig, falls der Kranke keine anderen, für Favus charakteristische Zeichen hat, denn auch der histologische Nachweis ergibt, selbst im Falle, als Pilzreste in der Hornschichte nachweisbar wären, keine beweisführenden Momente. Als einziges charakteristisches Differentialsymptom zwischen der herpetischen Form und der Trichophytie hält Unna die Erscheinung, dass die Favusflecken sich gewöhnlich nicht so rasch in die Fläche vergrössern und vermehren wie die Flecken- oder Bläschenformen der Trichophytie. Aber auch dieses Symptom ist nicht entscheidend, wie die Fälle Pick's und Kaposi's zeigen. Die stricte Diagnose lässt sich nur dann machen, wenn der favose Herpes mit dem scutulären Stadium und seinen hinreichend charakteristischen Symptomen combinirt ist.

Eine offene Frage ist die experimentelle Erforschung des Verhaltens acuter und chronischer Dermatosen zum Achorion. Es ist möglich, dass sich für die oben ausgesprochene Behauptung eben hier die Nachweise finden lassen werden.

II.

In einer zweiten Reihe von Versuchen bestrebten wir uns experimentell an Thieren einmal die Pathogenität des Achorion, anderseits die Wirkung des Pilzes auf den Organismus überhaupt festzustellen. Die Versuche wurden an Kaninchen durchgeführt, und zwar so, dass reine Culturen in Bouillon verrieben, in den Blutkreislauf durch die Randvene des Ohres gebracht wurden. Injicirt wurde $^1/_2$ — 1 Ccm. der Emulsion mit einer gewöhnlichen Pravaz'schen Spritze.

Zu den Versuchen wurden 11 Kaninchen für den Pilz aus dem ersten Falle und 3 für den zweiten benützt. Das allgemeine Resultat

war Folgendes: Je dicker die Emulsion war, desto rascher und sicherer ging das Thier zu Grunde, so dass der Tod in manchen Fällen schon in 24 Stunden, manchmal später, in 7 Tagen am längsten eintrat. Bei Verwendung ganz schwach concentrirter Lösungen blieb das Thier am Leben und waren an ihm keine pathologischen Symptome sichtbar.

Der Sectionsbefund, den wir im Nachstehenden anführen, rührt sowohl von zu Grunde gegangenen, wie von zu verschiedenen Zeiten absichtlich getödteten Thieren her, und war im Allgemeinen bei allen gleich.

Einzelne Organe wiesen verschiedene Grade von Blutüberfüllung auf, in den Lungen liessen sich graue, scharf abgegrenzte Herde von Hanfkorngrösse constatiren. Je concentrirter die Injectionsmasse war, desto mehr Knötchen waren vorhanden, welche dann zusammenflossen. Ausserdem liessen sich in einzelnen Fällen in den Lungen bronchopneumonische Herde nachweisen. In den übrigen Organen waren ausser einer Blutüberfüllung keine Veränderungen wahrnehmbar. Dieses mikroskopische Bild ist identisch mit dem der Fremdkörperpseudotuberculose.

In den Lungen durchsetzten zahlreiche miliare Knötchen dicht das ganze Gewebe. Ihre Grösse war verschieden; bei den frühzeitig zu Grunde gegangenen Kaninchen ganz kleine Knötchen, die in die Pleura nicht hineinragten, von grauer Farbe, bei älteren miliare und grössere Knötchen, die aus der Pleuraoberfläche hervortraten. Diese waren nicht durchscheinend, weiss oder gelblich. Diese Stückchen wurden behufs Härtung in Formalin und concentrirten Alkohol gelegt.

Mikroskopisch war schon bei geringer Vergrösserung nachweisbar, dass die knötchenförmigen Herde leukocytäre Anhäufungen waren, in deren Centrum Pilze lagerten. Die Leukocyten sind dicht gehäuft und besitzen zumeist mehrere (2—4) Kerne. Die Entstehung dieser Kerne aus einem, ist nach ihrer Anordnung in der Zelle wahrscheinlich. Einkernige weisse Blutkörperchen befinden sich in der Minderheit. Zwischen den Leukocyten lässt sich eine Anhäufung von Epithelzellen wahrnehmen.

In ganz frischen Fällen, in denen sich das Knötchen erst zu Beginn der Entwicklung befindet, ist diese Anhäufung von Leukocyten nicht bedeutend, so dass man noch das Lungengewebe, seine Structur und die mit Leukocyten überfüllten, dilatirten Capillaren unterscheiden kann. Die Alveolen sind leer oder mit geschwelltem Epithel ausgefüllt. Je älter das Knötchen, desto grösser die Leukocytenanhäufungen; es entsteht ein ausserordentlich dichtes Infiltrat, die Alveolenstructur ist verschwommen, und die Epithelialzellen mit ihren grossen Kernen bewirken durch Zusammenfliessen den Eindruck von Riesenzellen. In der centralen Partie, wo die Zellhaufen am grössten sind, entsteht Zerfall.

Bei Thieren, die noch längere Zeit gelebt haben, lässt sich an der Oberfläche des kleinzelligen Infiltrates, welches, in Zerfall begriffen, Detritus bildet und im Innern ganz charakteristische Riesenzellen aufweist, eine deutliche Gewebsabkapselung wahrnehmen.

Ausser diesen Knötchen sind in den Präparaten auch pneumonische Herde, in denen das gesammte Stroma zwischen den Alveolen kleinzellig

infiltrirt ist und die letzteren selbst durch Epithelien ausgefüllt sind. Auch in deren Centrum findet sich Zerfall vor. Hie und da ist der Alveolus mit Blut gefüllt.

Die Pilzwucherungen wurden mittelst Weigert's Färbemethode in allen Präparaten gefunden, und zwar schon bei geringer Vergrösserung (R. Obj. 4. Ocular 3) als deutliche Fäden, theils in Knötchen und dies regelmässig in deren centralen Partien, theils frei in der Lunge. In kleineren Knötchen lag bloss ein einziger Pilzfaden, in grösseren 2 und mehrere. Die Bilder, die wir nach Färbung einer grossen Anzahl von Schnitten erhalten hatten, waren überaus mannigfaltig, selbst auf einem und demselben Präparate. Das Wachsthum der Fäden in der Lunge liess sich leicht nachweisen, aber die Schnelligkeit, mit der dies geschieht, ist nicht bei allen die gleiche, so dass sich daraus die Mannigfaltigkeit der Präparate erklärt. Vor allem wurden Fäden ohne jegliche Veränderung, theils in den Knötchen, theils ausserhalb derselben gefunden, wo dieselben dann in eine Capillare eingekeilt lagen.

In Präparaten von 4—5 Tage alten Fällen kann man noch diese unveränderten Fäden, welche frei liegen, kein Wachsthum aufweisen und nur wenig Farbstoff aufnehmen oder sich überhaupt nicht färben, finden.

Andere Fäden, welche mitten in dem Knötchen liegen, und von Leukocyten umgeben sind, die um dieselben herum einen schmalen zellfreien Hof lassen, zeigen frühzeitig Veränderungen. Als erstes konnte man beobachten, dass der Faden eine neue Hülle erhalten hatte. Dies ist schon an den längs geschnittenen Fäden an einer doppelten Contour des Pilzes ersichtlich, aber besonders deutlich an horizontalen Schnitten, in welchen der Faden das Aussehen eines Kreises mit stark glänzender doppelter Contour und sich intensiv färbendem Centrum erhält. Die Maasse des Querschnittes eines solchen Fadens sind bedeutend grösser, als bei dem unveränderten Pilze (die nicht wachsenden Fäden haben einen Durchschnitt von 5·7 μ, die ausgewachsenen 13—15 μ, ihr gefärbtes Centrum 6 μ), so dass man auf das Wachsthum der Pilze in querer Richtung schliessen darf.

An anderen Stellen oder in Präparaten von 2 Tage alten Fällen hört die äussere Contour des Pilzes auf glatt zu sein; sie entsendet, theils partienweise, theils von der ganzen Peripherie der Oberfläche aus radiär angeordnete Ausläufer, so dass schöne sternförmige oder igelborstige, genug regelmässig construirte Gebilde entstehen (Bild 3 und 4). Diese Ausläufer können ziemlich lang werden (bis 35—40 μ), und sind entweder (bei 3—4 Tage alten Präparaten) gleich lang, oder von ungleichmässigem Wachsthum (Bild 3). Die Mehrzahl der Ausläufer hat keulenförmig verdickte Endigungen. In den 4—6tägigen Präparaten werden die Ausläufer mehrere Male länger, als der Durchschnitt des Fadens beträgt und verdecken ganz das Centrum.

Zu dieser Zeit finden sich ausser den oben beschriebenen noch solche Gebilde, welche allerdings den vorhergehenden ähnlich sind, jedoch sich weniger gut färben, so dass sie bloss durchscheinen, bis endlich ihr

Vorhandensein im Knoten sich nur ahnen lässt, da sich nur hie und da die Contour der radiären Ausläufer schärfer abhebt. Dass nicht vielleicht ungenügende Färbung diese Bilder verursacht hatte, lässt sich dadurch nachweisen, dass Knoten mit zwei Pilzrasen gefunden wurden, von denen sich der eine noch präcis färbte, während der andere ganz ungefärbt blieb. In anderen Knoten nimmt wohl der ausgewachsene Pilz fortwährend gleich intensiv den Färbstoff auf, aber sein Zusammenhang erscheint dafür gestört (Bild 5). Einzelne keulenförmige Ausläufer sind abgerissen, andere in mehrere Stücke zerbrochen und leicht sind Herde zu finden, wo eigentlich nur das centrale kreisförmige Gebilde noch mit seiner doppelten Contour und seinem stark gefärbten Centrum ganz geblieben ist; die Ausläufer aber sind insgesammt abgerissen und liegen in kleinen Partien zerfallen in der Umgebung. Anderswo löst sich auch die centrale Partie des Pilzes in einzelne Fragmente auf, und in den extremsten Fällen finden wir an Stelle des Rasen nur einen Haufen kleiner Kügelchen und stäbchenförmiger Gebilde, welche sich aber immer gut färben und dadurch von der Umgebung genau unterscheiden lassen.

Zwei Kaninchen wurden nach 14 Tagen getödtet; in den Lungen waren zerstreute leukocytäre Herde sichtbar; weder aber in deren Innern, noch anderswo im Lungengewebe war auch nur die Spur eines Pilzes auffindbar. Bloss im Innern der Leukocyten färbte sich ein ganz kleines Korn dunkelblau.

Was die eigentliche Localisation der Pilze im Knoten betrifft, fanden wir, dass sie entweder frei zwischen den Leukocyten liegen, wobei die letzteren eine enge, leere Zone um dieselben lassen, oder, was hauptsächlich von den Schnitten bei den älteren Fällen gilt, dass sie im Innern oder in der Nähe der Riesenzellen liegen, jener grossen Zellen mit reichlichem Protoplasma und zahlreichen zerstreut oder peripher gelegenen Kernen. Die in mehrere Theile zerfallenen Pilze liegen dann im Innern der Riesenzellen, kleinere Bruchstücke sind wohl auch von Leukocyten verschlungen, und zwar nicht bloss von in nächster Nachbarschaft des Pilzes liegenden, sondern auch von den weiter entfernten innerhalb des Knotens. Wenn endlich vom Pilze bloss einzelne Körner geblieben sind, liegen dieselben niemals mehr frei, sondern durchwegs im Innern von Zellelementen.

Das Bild wäre unvollkommen, wenn wir nicht hinzufügten, dass diese einzelnen Erscheinungen einer bestimmten Dauer der Krankheit nicht entsprachen, sondern dass sich sowohl in den frischen Fällen, als auch in den 6tägigen neben ganz frischen und sehr gut gefärbten Rasen die höher oben beschriebenen, zerfallenen Pilzreste auffinden liessen.

Bei der Untersuchung der übrigen Organe der Niere, Leber, Milz und des Herzmuskels, liessen sich weder makro- noch mikroskopisch irgend welche Spuren von Pilzen oder Entzündung nachweisen. Die einzige plausible Ursache hiefür ist, dass die Pilzfäden wegen ihres Umfanges durch die Lungencapillaren nicht in den grossen Blutkreislauf gelangen konnten.

Aus diesen histologischen Bildern kann man sich leicht folgenden Verlauf der Krankheit zusammenstellen. Die injicirte Pilzmasse verfängt sich durchwegs in den Lungencapillaren. Viele Fäden, vielleicht ein grosser Theil derselben verändert sich nicht und geht in einigen Tagen zu Grunde. Einzelne aber haben die Tendenz zu wachsen. Dagegen jedoch reagirt der Organismus damit, dass um den Faden eine Anhäufung von Leukocyten zu Stande kommt. Insoweit es dieser Leukocytenmantel erlaubt, findet das Wachsthum des Fadens statt; derselbe bekommt eine neue Hülle und geht stern- und rasenförmige Veränderungen ein. Während dessen wird der Leukocytenmantel immer dichter und schliesst immer enger den Faden ein. Dadurch wird das Wachsthum des Pilzes gestört, ja eingestellt und es kommt zu einem regressiven Stadium, was auf zweifache Weise geschehen kann: Entweder bleibt der Rasen ein Ganzes, beginnt sich schwächer zufärben und schwindet als solcher, oder er zerfällt in einzelne Stückchen, die sich gut färben und von den Leukocyten weggeschafft werden. Unterdessen kommt es auch zum Zerfall der Knoten, und wahrscheinlich zur Resorption, womit der ganze Process endigt. Bei diesem Vorgange spielen auch die fixen Bindegewebszellen eine gewisse Rolle, denn man kann mit Sicherheit das Entstehen von Riesenzellen aus Epithelzellen der Alveolen und das Zugrundegehen vieler Fäden in diesen Zellen beobachten. Jene Präparate, in welchen sich der Pilz nicht nachweisen liess und in denen sich bloss kleine Körner in Leukocyten färbten, bezeichnen die spätesten Stadien im Verlaufe, d. h. Stadien, in denen der Pilz nach vollendetem Wachsthum schon vollkommen zu Grunde gegangen ist und der zurückgebliebene Knoten allmälig schwindet.

Versuche mit dem Achorion in diesem Umfange sind, so weit mir bekannt ist, bisher niemals vorgenommen worden, jedoch, wie ich schon in der Einleitung bemerkte, wohl mit anderen Hyphomyceten, hauptsächlich mit Aspergillusarten (flavescens, fumigatus) und Mucor. Besonders genaue Detailversuche rühren von Ribbert her, welcher nachwies, dass Aspergillus flavescens in den Organen von Kaninchen zu stern- und rasenförmigen Gebilden innerhalb eines Knotens aus Leukocyten bestehend herauswachse. In seinem Versuche zeigte er, dass die

Entwicklung von Sporen durch eine frühzeitige Bildung eines Leukocytenmantels verhindert werde. Unsere Präparate wiesen in jedem Knoten in Wachsthum begriffene Pilze auf und nur die Fäden ausserhalb der Knoten — wahrscheinlich abgestorbene — zeigten keine Lebenstendenz. Für die Ursache des Zugrundegehens der Pilze hält Ribbert folgende drei Momente, welche wohl die einzig mögliche Erklärung auch bei unseren Versuchen sind.

Findet die Anhäufung der Leukocyten um die Sporen herum in lockerer Weise und späterer Zeit statt, so ist für den Pilz die Möglichkeit eines gewissen, allerdings begrenzten Wachsthums gegeben, da auch hier endlich eine so beträchtliche Anhäufung des Infiltrates zu Stande kommt, dass die weitere Entwicklung des Pilzes unmöglich wird. Die Vernichtung des Pilzes kommt entweder dadurch zu Stande, dass den eingeschlossenen Sporen, theils die für sie nothwendigen Lebensbedingungen unterbunden werden, oder dass die Vermehrung des Pilzes, durch die Anhäufung von Pilzproducten und vielleicht auch von chemischen Zellderivaten in Folge der Undurchdringlichkeit des Zellmantels verhindert wird, oder dass endlich die intracelluläre Aufnahme einer Vergrösserung der Colonien Abbruch thut. Welche von diesen Bedingungen den grössten Einfluss auf die Vernichtung der Pilze hat, lässt sich nur schwer bestimmen; vielleicht dass alle zusammen diese Aufgabe erfüllen.

Unsere Versuche lehren entschieden, dass der Favuspilz eines Wachsthums im Kaninchenorganismus fähig ist und zwar in Form von Gebilden, die lebhaft an Actinomycesrasen erinnern. Dass das Wachsthum nicht fortschreitet, liegt nicht in der Natur des Pilzes, sondern in der Reaction des Organismus, welcher sich in dieser Weise durch die Eliminirung des Fremdkörpers schützt. Injicirt man stark suspendirte Emulsionen, dann geht das Thier aus anatomischen Ursachen zu Grunde, oder es entstehen ausgedehnte entzündliche Veränderungen in den lebenswichtigen Organen. Geschieht im Gegentheil der Versuch vorsichtig und benützt man möglichst dünne Suspensionen, dann bleibt das Thier erhalten und gesundet. Aus diesen Gründen kann man den Favuspilz nicht als pathogen für den thierischen Organismus betrachten.

Resumé.

Die experimentellen Impfungen auf die menschliche Haut, sowie in den thierischen Organismus sind ein weiterer Beweis dafür, welch grosse Aufgabe in den Geschicken des Pilzes die Qualität des Bodens spielt, und damit gleichzeitig ein Beweis für dessen Pleomorphismus. — Je indifferenter sich die Haut gegen die Invasion des Pilzes verhält, desto gefährdeter ist sie beim Hervorbrechen des Favus; mit je stärkerer Entzündung die Haut auf den Pilz reagirt, desto geringer wird die Tendenz zur Erkrankung und die exsudative bläschenförmige Entzündung macht die Bildung des Scutulum geradezu unmöglich. Eine Umwandlung des herpetischen Stadiums in das scutuläre ist nicht möglich, denn die erstere Form ist, falls sie als solche klinisch diagnosticirt werden konnte, überhaupt kein Favus mehr. sondern eine gewöhnliche, reactive Entzündung. Damit ist allerdings nicht ausgeschlossen, dass an einer zunächst benachbarten Stelle, an der es zu keiner Entzündung gekommen ist, ein Scutulum entstehe.

Für den thierischen Organismus ist das Achorion Schönleini nicht toxisch, weil es das Thier bloss durch die Quantität, wodurch eine heftige Reaction in wichtigen Organen bewirkt wird, und nicht durch die Qualität des Pilzes vernichtet. Nach der intravenösen Injection entsteht in den Lungen das makroskopische Bild einer mycotischen Pseudotuberculose. Mikroskopisch findet man die Bildung von leukocytären Knoten mit Riesenzellen epithelialen Ursprunges um die Fäden herum. Der Pilz wächst, aber bloss rudimentär, weil die Zunahme des Zelleninfiltrates die Vegetation hindert. Der Grösse der Leukocytenanhäufung entsprechend ist auch die Verschiedenheit im Wachsthum bis zu jenen Gebilden möglich, worauf Zerfall erfolgt und der Pilz häufig in der Riesenzelle verschwindet.

An dieser Stelle danke ich herzlichst meinem verehrten Lehrer, Hrn. Prof. Dr. Janovsky für die werthvollen Belehrungen und die gütige Erlaubnis zur Benützung des Materiales.

Literatur.

1. Pick. Untersuchungen über die pflanzlichen Hautparasiten. Wien. 1865. Verhandlungen der zoologisch-botanischen Gesellschaft.

2. Pick. Ueber Favus. Prager med. Wochenschrift. 1887.

3. Pick. Untersuchungen über Favus, I. Archiv für Dermatol. u. Syph. 1891. (Erg.)

4. Quincke. Ueber Favuspilze. Arch. f. exp. Path. u. Pharm. 22. Doppelinfection mit Favus vulgaris und F. herp. Monatshefte f. D. 1889. Zur Favusfrage, Archiv für Derm. u. Syph. 1895.

5. Frank. Favus, Monatshefte f. D. 1891.

6. Unna. Drei Favusarten. Monatshefte f. prakt. D. 1892.

7. Neebe u. Unna. Die bisher bekannten 9 Favusarten. Monatshefte f. p. D. 1893. Kritische Bemerkungen zum Polymorphismus der Achorionarten. Monatshefte f. p. D. 1893.

8. Jessner. Favusstudien. Berliner klin. W. 1890.

9. Bodin. Note sur le favus de l'homme. Annal. de derm. et de syph. 1893. Sur la pluralité du favus. Ann. de derm. et de syph. 1894.

10. Elsenberg. Ueber den Favuspilz. Arch. f. D. u. S. 1890.

11. Jadassohn. Verhdl. I. Congr. d. d. derm. Ges. 1889.

12. Fabry. Klinisches und Aetiologisches über Favus. Arch. f. D. und Syph. 1889.

13. Munnich. Beiträge zur Kenntniss des Favuspilzes. Archiv f. Hyg. 1888.

14. Sabrazès. Sur le favus de l'homme, de la poule etc. Paris, 1893.

15. Verujski. Annal de l'Institut Pasteur, 1887.

16. Král. Ueber den Favuserreger. X. internat. Congress in Berlin 1890. Untersuchungen über Favus II. Arch. f. D. u. S. 1891 (Erg.)

17. Mibelli. Ricerche cliniche e micologiche sub favo. (Giorn. Ital. d. mal. ven. e d pelle. 1881.) Sul fungo del favo. Riforma med. 1891. Einige Bemerkungen zur Anatomie des Favus. Monatsh. f. p. D. 1896.

18. Plout. Beitrag zur Favusfrage. Centralblatt für Bakt. und P. 1892.

19. Marianelli. Ricerche speriment. sull' a Schönleinii etc. Giorn. ital. d. mal. ven. e d. pelle. 1891. Achorion Sch.: morphologia, biologia e clinica. 1892.

20. Biro. Untersuchungen über den Favuspilz. Archiv für Derm. u. Syph. 1893.

21. Kluge. Untersuchungen über den Favuspilz. D. Zeitschrift, 1896.

22. Pick. Zur Favusfrage. Arch. f. Derm. u. Syph. 1895.

— Der augenblickliche Stand der Dermatomycosenlehre. IV. Congr. d. d. dermatolog. Ges. 1894.

23. Peyritsch. Beitrag zur Kenntnis des Favus. Med. Jahrbuch, Wien, 1869.

24. Grawitz. Ueber die Parasiten des Soors etc. Virchow's Arch. Band CIII.

25. Kaposi. Verhandlungen d. Wiener derm. Ges. 1892.

26. Unna. Histopathologie, Berlin, 1894.

27. Wälsch. Zur Anatomie des Favus. Archiv für Dermatologie und Syphilis. 1895.

28. Balzer. Recherches histologipues sur le favus et la trichophytie. Arch. gèn. de med. 1881.

29. Leloir und Vidal. Traité descriptif des maladies de la peau, 1893.

30. Ribbert. Der Untergang pathogener Schimmelpilze im Körper. 1887.

Erklärung der Abbildungen auf Taf. XVII.

Fig. 1. Experimentell hervorgerufener Favus. a) Scutulum. b) Herpetische Bläschen. An den subpapillaren Gefässen entzündliche Infiltration. Färbung mit Cochenill und nach W e i g e r t. Vergrösserung: Reichert: Ocular 3, Objectiv 4.

Fig. 2. Die Lungen eines 24 Stunden nach der Injection von Achorion Schönleini in die Randvene des Ohres getödteten Kaninchens. Die blau gefärbten Stellen bezeichnen die Pilzinvasion. Gleiche Färbemethode. Vergr. R. Oc. 3, Obj. 4.

Fig. 3. Sternförmige Rasen, herausgewachsen aus einem Faden, der sich als Querdurchschnitt in der Mitte befindet. Entnommen den Lungen eines nach 48 Stunden getödteten Kaninchens. Dieselbe Färbung. Vergr. R. Oc. 3, Obj. 8.

Fig. 4. Faden im Längsverlaufe mit nach allen Richtungen abgehenden Ausläufern. Ringsumher kleinzelliges Infiltrat. Aus den Lungen eines nach 36 Stunden getödteten Kaninchens. Dieselbe Färbung. Vergr. R. Oc. 3, Ocj. 8.

Fig. 5. Eine Riesenzelle, in welcher die Pilzausläufer in verschiedenen Stadien des Zerfalles kenntlich sind. (Aus einem 5tägigen Kaninchen.) Dieselbe Färbung. Vergr. R. Oc. 3, Obj. 8.)

Fig. 6. Die letzten noch erkennbaren Reste des degenerirten Pilzes innerhalb des kleinzelligen Infiltrates. (Von einem 5tägigen Kaninchen.) Vergr. R. Oc. 3, Obj. 8.

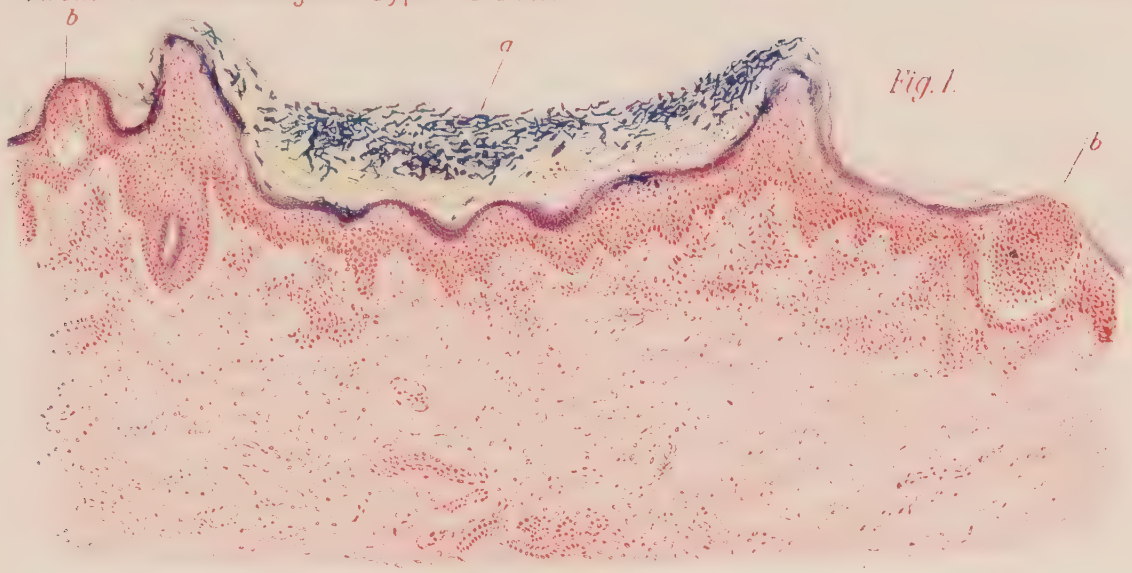

Fig. 1.

Fig. 2.

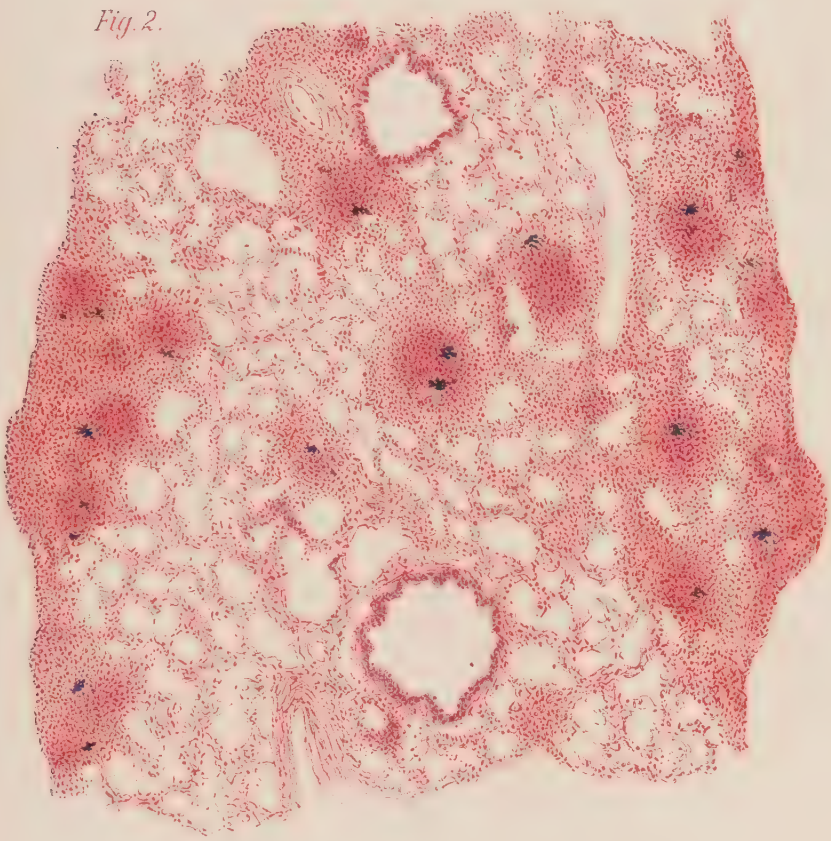

Fig. 3.

Fig. 5.

Fig. 6.

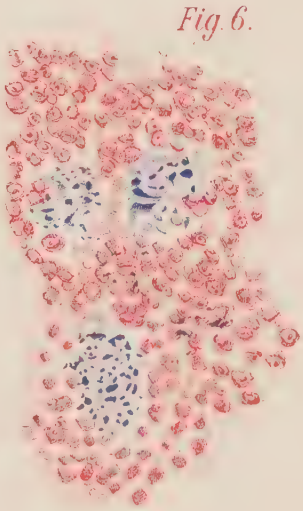

Fig. 4.

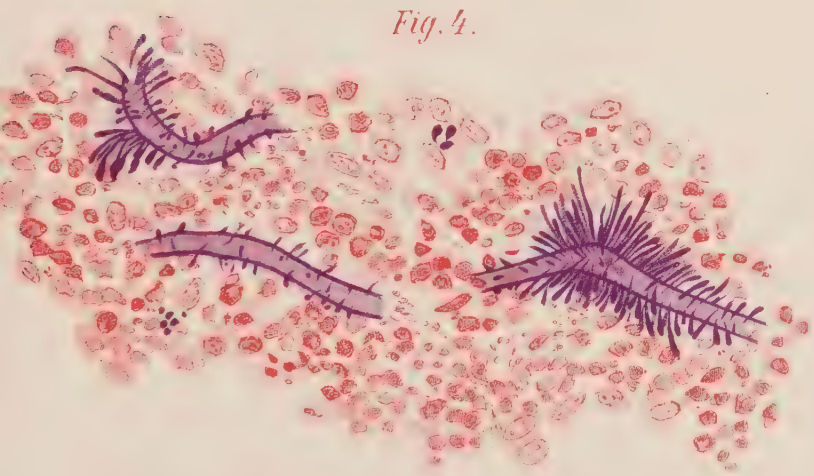

Bukovsky: Achorion Schönleini.

K. u. k. Hoflithographie A. I.

Zur Behandlung mittels Quecksilbersäckchen und Mercolint.

Von

Dr. **Schuster**—Aachen.

Erst heute komme ich dazu, auf die „Einige Worte über die Behandlung mit Quecksilbersäckchen von Professor Welander“ (s. 49. Bd. 1. H. d. Arch.) sachlich zu erwidern, wobei ich anerkennend bemerke, dass Herr Welander so freundlich war, mir diese seine Arbeit als sich mit meinen „Bemerkungen“ (Bd. 48, Heft 1 d. Arch.) beschäftigend zugesandt hat.

Es konnte und kann mir nicht beikommen, die Beobachtungen Welander's, den ich seit Jahren als objectiven Forscher schätzen gelernt habe, irgendwie zu bezweifeln, oder seine Untersuchungen nicht sehr zu beachten. Aber wenn auch meine Beobachtungen in Bezug auf Säckchenbehandlung geringe waren und noch sind, so werde ich namentlich in der Frage: ob Säckchenbehandlung und Einreibecur als blosse Inhalationscuren gleichwerthig seien, auch aus wenigen positiven Beobachtungen und Versuchen das Recht herleiten, Schlüsse zu ziehen.

Was den Nachweis des Hg im Harne betrifft, so habe ich gerade wie Herr Welander die Erfahrung machen müssen. dass der eine Chemiker aus dem Harne kein Hg nachweisen kann, während ein anderer besser eingeübter es noch findet. Wenn ich demnach in den an mir selbst vorgenommenen Sackversuchen angab, dass 9 Tage nach deren Aussetzen Hg nicht mehr gefunden wurde, so will ich Herrn Welander sehr gerne einräumen, dass ein mehr geübter Chemiker noch manche Tage später hätte Hg auffinden können. Obzwar der in den letzten Jahren von mir beanspruchte Chemiker mir im Hg-Nachweise sicher erschien, so musste ich doch die Erfahrung machen,

dass während er im Harne von Wärtern, die ich jahrelang mit dem Einreiben von Hg-Salbe an Kranken beschäftigte, mir nur sichtbare Spuren Jod-Hg lieferte, ein anderer aus früheren Jahren und Untersuchungen mir sehr bewährter Hg-Untersucher aus dem Harne derselben Wärter prächtige Jod-Hg-Ringe darstellte, die ich auch auf der Naturforscherversammlung in München demonstrirte. Ich bemerke nebenbei, dass diese Wärter keine Hg-Vergiftungserscheinungen darbieten, gewiss deshalb nicht, weil sie nur intermittirend der Hg-Einwirkung sich aussetzen. — Die uns hier und l. c. interessirende Hauptfrage bleibt die, ob die Welander'sche Sackbehandlung, oder die an Stelle des Sackes von Blaschko (s. Berliner Kl. Wochenschr., Nr. 46 Nov.) eingeführte Mercolintbehandlung, d. h. die mittels Baumwollappen oder Schurze, welche in gleichmässiger Weise mit Hg imprägnirt und von Beiersdorf-Hamburg zu beziehen sind, ob diese ein ausreichender Ersatz der bis jetzt üblichen Einreibecur ist oder zu werden verspricht?

Bei den vielen Anwendungen der Säckchen seitens Herrn Welander's sowohl in der Privat- wie Hospitalpraxis kann es mir nicht einfallen, seine therapeutisch erzielten Resultate in Zweifel zu ziehen. Aus dem an mir selbst vorgenommenen positiven Sackversuche, bei dem nach 14 Tagen ein deutlicher, wenn auch schmaler Jod-Hg-Ring aus meinem Harne gewonnen wurde — und das war ja genügend — musste ich den Schluss ziehen, dass bei ausreichend langem Verweilen im Bette und bei ausgedehntem Bestreichen der Säckchen mit Hg-Salbe ein therapeutischer Erfolg auch mit der Welander'schen Methode erzielt werden muss, und zwar wohl eher in der Hospital- als in der Privatpraxis, weil bei ersterer der längere Bettaufenthalt sicherer durchführbar ist. Wenn man aber glaubt, dass das Tragen des Sackes (oder des Mercolints) während des Herumgehens im Tage als Vortheil der Methode hinzukomme, so begeht man m. E. einen Irrthum. Die Quecksilberdämpfe, welche hierbei aus dem Sacke oder Lint, also aus fast warmer Hauttemperatur in die umgebende Tagesluft gerathen, condensiren sich, wie schon Merget so sehr betont hat, zu Mercurtröpfchen, die eingeathmet nur mechanisch wirken, nicht aber den mit der eingeathmeten Luft in der Lunge vor sich gehenden

Gaswechsel behufs Eindringens ins Blut mitmachen können. In Folge der beim Herumgehen in freier Luft vor sich gehenden Luftströmung kommen die auch in warmer Luft etwa entweichenden Hg-Gase wohl kaum zur Einathmung.

Das ist nicht zu leugnen, dass die Welander behandlung viel reinlicher ist, als die mittels Einreibungen. Noch reinlicher ist das bereits erwähnte, von Blaschko empfohlene Mercolint, das sich als 10 oder 25 oder 50 Gr. Hg haltender Baumwoll- oder Flanellschurz durch seine Weiche und Geschmeidigkeit auszeichnet. Wahrscheinlich wird dieser grau aussehende Stoff mit Hg-Salbe imprägnirt und dann das Fett mit Aether ausgezogen. Jedenfalls ist er ein bedeutender Fortschritt in der Form der Inhalationsbehandlung. Schon Merget hatte an Stelle der Einreibungen seine Cravattes mercurielles in den 70er Jahren empfohlen, die sich damals nicht einbürgern konnten, während dies dem Mercolint wohl gar bald bevorstehen dürfte, namentlich zu dem von Blaschko angegebenen Zwecke einer milden Behandlung.

Die Welander'sche Säckchenbehandlung verlangt den täglichen Verbrauch grosser Salbenmengen, um wirksam zu sein; ich gebrauchte bei dem an mir selbst verübten Versuche täglich 6 Gr. und erhielt bei der durch den längst bewährten Chemiker gemachten Harnuntersuchung nach 14tägiger Anwendung einen schönen, aber mässig breiten Jod-Hg-Ring im Reagensglase, dagegen stellte mir derselbe Chemiker 6 Monate später bei einem Versuche, der an mir selbst während 9 Tage behufs Prüfung der Hautabsorption vorgenommen war, und worüber ich sogleich noch sprechen werde, einen wesentlich mächtigeren Jod-Hg-Ring aus meinem Harne dar. Es mag ja die von dem Chemiker des Herrn Welander angewandte Methode des Hg-Nachweises viel empfindicher sein, als die Schridde'sche Modification der Ludwig-Fürbringer'schen. Das Punctum saliens bleibt: „Ist die Sack- oder Mercolintbehandlung an Stelle der mit Einreibungen zu setzen? Ich habe für den Fall nichts dagegen, wenn sie therapeutisch der Einreibecur gleichwerthig oder gar überlegen ist. Wird aber die Frage so gestellt — und das ist geschehen — ob die Säckchenbehandlung (oder die mit Mercolint) als ausschliessliche Einathmungscur der Einreibecur nicht mindestens

deshalb gleichwerthig sei, weil letztere auch nur ausschliesslich Einathmungscur sei, so muss ich dies nach meinen Erfahrungen verneinen.

Ist die Einreibungscur nicht allein wirksam durch die Quecksilberverdunstung in die Luft und so durch Lungenathmung, sondern auch durch Quecksilberaufnahme durch die Haut, so ist es klar, dass man, um letztern Factor bei der Sackbehandlung auszugleichen, bei ihr sehr viel grössere Salbenmengen verwenden muss, als bei den Einreibungen, wohl auch noch längere Zeit in gleichmässig temperirter ruhiger Luft den Sack auf die Athmung wirken lassen muss. Merget hat die Mercurabsorption durch die Haut geleugnet, und nach ihm haben Welander in Folge seiner Einstreich- und Sackmethode, sowie insbesondere Neisser, aber auch Manasseïn durch seine physiologischen Versuche die bis dahin als unumstösslich gegoltene Lehre von der Absorption der eingeriebenen Hg-Salbe durch die Haut zu stürzen sich bemüht. Wäre diese Lehre falsch, so hätte die Einreibecur nicht den ihr bis jetzt allgemein zugeschriebenen Werth. Auf der letzten Münchener Naturforscherversammlung habe ich durch an mich angestellte Versuche den unabweislichen Nachweis erbracht, dass die Haut im Stande ist, reichlich Mercur zu absorbiren. Ich verfuhr folgendermassen: Abends vor Schlafengehen wurde ein Oberschenkel mit Wasser befeuchtet, dann Mercurseifensalbe mittels eines Holzspatels rasch aufgestrichen; die aufgestrichene Stelle, resp. der ganze Oberschenkel mit dichtem weichen Papier umgeben, darüber kam eine Einpackung mit Kautschukpapier; nun wurde auf den so gesicherten Oberschenkel mittels eines breiten, langen Holzspatels fünf Minuten lang geklopft, resp. geklatscht, dann mittels dreier Gazebinden die Einpackung so umwickelt, dass eine Verrutschung ausgeschlossen war. Das geschah im Sommer spät abends in einem an das Schlafzimmer anstossenden Zimmer. Morgens früh wurde wieder in dem anstossenden Zimmer der Verband abgenommen, die auf der Haut lagernde Salbe mittels in Benzin getauchter Watte so lange abgewaschen, bis die Watte weiss blieb. Diese Weise wurde 9mal mit 5 und 7·5 Gr. betragender Seifensalbe wiederholt. Der darauf zur Untersuchung auf Hg weggesandte Harn

ergab einen breiten, schönen Jod-Hg-Ring. Hierdurch ist die Fähigkeit der Haut, Quecksilber zu absorbiren, erwiesen; demnach fällt die Hauptstütze der Quecksilberathmungscur mittels Quecksilbersäckchen oder Lappen gegenüber der Einreibecur.

Im vorigen Monate empfahl, wie bereits erwähnt, Blaschko an Stelle der Welandersäckchen das Mercolint namentlich da, wo man eine längere milde Einwirkung des Quecksilbers in bequemer Weise erzielen will, insbesondere dann, wenn man eine stärkere Inunctions- oder Injectionscur gemacht hat, weil man dann durch monatelanges Tragen des Schurzes das Auftreten neuer Recidive und auf diese Weise eine periodisch wiederholte „Cur" verhüten könne. Zur Stütze der Wirkung dieser auf der Brust zu tragenden Mercurbaumwollschurze, die bei längerem Gebrauch ihre graue Färbung und Wirkung verlieren und weiss werden, meint Blaschko, dass auch von diesen Lappen nicht allein die Lungen durch Einathmung Hg aufnehmen, sondern dass auch die Haut selbst Hg-Dunst einathme. Diese Möglichkeit kann zugelassen werden und habe ich auch schon früher ausgesprochen. Jedenfalls kann das aus dem der Haut anliegenden Lappen verdunstende Quecksilber stark reizend auf die Haut wirken und Mercurerythem heftiger Art hervorrufen, wie dieses bereits Blaschko l. c. erwähnt, und das er mit der weiteren Beobachtung, dass eine Periostitis ossis sterni unter dem Mercolint verschwand, als Beweis der directen Hg-Gasaufnahme durch die Haut ansieht. Hautreizung sah ich auch in der letzten Zeit bei einem Kranken, bei dem die Hg-Einreibungen nicht gemacht werden konnten, weil seine Haut, mit wenig Salbe eingerieben, jedesmal von zunehmender gesättigter, juckender und brennender Röte befallen wurde; der Versuch, 10 Gr. haltendes Mercolint auf dem blossen Leibe zu tragen, musste hier schon am dritten Tage aufgegeben werden wegen erneuter starker Hautreizung. Der Mercolintlappen scheint mir, wie gesagt, ein wesentlicher Fortschritt in der Lappenbehandlung zu sein, die ganz gewiss sich bei der Frage über die Form der Quecksilberbehandlung Geltung verschaffen wird. Statt des von Blaschko gewählten Brustlappens oder Schurzes, der mittels Schnüre und Schleifen der Brust angeheftet wird, habe ich eine Form gewählt, bei der Brust und Rücken von je

einem etwas kleineren Lappen bedeckt werden, welche sehr leicht befestigt werden können. Die Form, die eine grössere Verdunstungsfläche schafft, ist folgende:

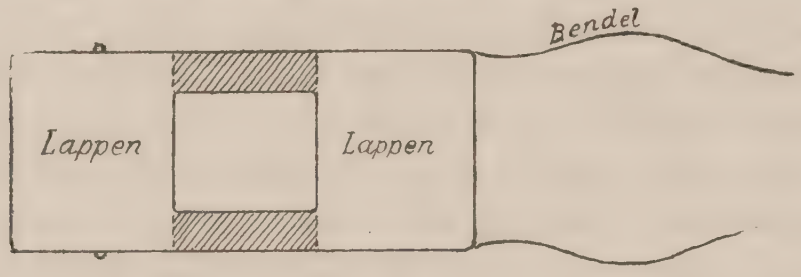

Die beiden Mercolintlappen sind durch (in der Zeichnung schraffirte) mercurfreie, weisse Stücke verbunden, welche einen freien Mittelraum zum Durchstecken des Kopfes lassen. Zwei Schleifen und zwei Bendel ermöglichen, beide Lappen bequem auf Brust und Rücken zu fixiren. Die chemische Fabrik Beiersdorf & Co. lieferte mir auf meinen Wunsch diese Form, welche sie „**Die Aachener Form**“ nennt, zu demselben Preise, wie die einfachen Lappen und auch in drei Sorten, eine 10 Gr., resp. 25 oder 50 Gr. Hg haltende. Auch ist es der Fabrik gelungeu, die auf den ersten Mercolintlappen mit blossem Auge sichtbaren Hg-Kügelchen bei der jetzt zu liefernden Form zu vermeiden.

Ich habe diese Form, welche eine grössere Verdunstungsfläche hat, schon einigemale zur Unterstützung der Einreibecur angewandt in Fällen, wo eine grosse Erträglichkeit der Einreibung eine Verstärkung gestattete und wo gleichzeitig vorhandene ernste Krankheitserscheinungen eine solche verlangten.

Das Mercolint zeichnet sich durch seine weiche, zarte Beschaffenheit aus und dürfte wohl zu allgemeinerer Aufnahme kommen, als die Säckchen, die sein Vorbild waren. Da, wo es hautreizend wirkt, kann man es auf den Unterkleidern tragen lassen. Blaschko stellt die Mercolintbehandlung hinter die einer Einreibungscur und hält sie nicht bei ernsten oder gar gefahrdrohenden Symptomen, d. h. da nicht indicirt, wo man eine rasche Wirkung erzielen will. Die reinliche, einfache und namentlich leicht geheim zu haltende äussere Anwendungsweise des Mercurs mittels des Mercolints bedarf insbesondere auch in seinem stärkeren Hg-Gehalte der weiteren Prüfung auf seinen Heilwerth. Das Verdienst, diese äussere vor mehr als 20 Jahren von Merget angegebene Mercurbehandlung auf's neue begründet zu haben, verbleibt Herrn Welander.

Aus der Hautkrankenabtheilung des städtischen Krankenhauses zu Frankfurt a/M. (Oberarzt Dr. Karl Herxheimer).

Ueber die Beziehungen des Lupus erythematosus zur Tuberculose.

Von

Dr. **Friedr. Roth** in Mainz.

(Schluss.)

Nachdem in Folge obiger Erwägungen die Tuberculosenatur des Lupuserythematosus kaum noch zweifelhaft sein dürfte, fragt man sich, wie es kommt, dass verhältnissmässig nur so wenige Individuen aus der grossen Zahl der Tuberculosekranken von Lupus erythematosus befallen werden. Zur Erklärung dieses Factums ist man gezwungen, anzunehmen, dass es bestimmte Momente geben müsse, die nicht allen Tuberculosekranken zukommen, sondern nur verhältnissmässig wenigen, und dass diese wenigen dann es sind, die an Lupus erythematosus erkranken. Diese Momente sind als Prädispositionen zu bezeichnen.

Betreffs solcher Prädispositionen ist von verschiedenen Autoren als eine ziemlich häufige die sog. Seborrhoea congestiva angegeben worden, obwohl es natürlich auch Fälle dieser Erkrankung gibt, die nie zum Lupus erythematosus führen, sowie umgekehrt Fälle von Lupus erythematosus, welche nie eine solche Seborrhoe aufgewiesen haben. In ersteren Fällen ist zwar die locale Prädisposition vorhanden, dagegen fehlt die allgemeine, die in den im Blute vorhanden sein müssenden Tuberkeltoxinen besteht. Es sind auch nicht immer schlecht genährte, schwächliche Individuen, die an Lupus erythematosus

erkranken, sondern häufig anscheinend ganz gesunde und kräftige Personen.

Von äusseren Einwirkungen wird als prädisponirend noch angegeben von Malcolm Morris die schädliche Einwirkung von Hitze und Kälte, wodurch er die relative Häufigkeit der Erkrankung auf dem Lande zu erklären sucht, von Hyde das dortige Klima wegen der Localisation auf den Händen, die speciell in England oft gesehen wird. Kopp führt die sehr zahlreichen Fälle in Norwegen auf die Kälte zurück, die auch Hutchinson mit Rücksicht auf die Lieblingslocalisationen an Ohren, Nase, Händen betont [siehe Jadassohn (79)].

C. Boeck (66) und ebenso Fordyce (119) kommen meiner Ansicht nach der Wahrheit am Nächsten. Ersterer hält den Lupus Erityth. nicht für einen localen Process, sondern für eine eruptive, entzündliche Krankheit, deren Localisation von den vasomotorischen Centren der Haut bestimmt werde und deren Ursache die Tuberculose ist. An die vasomotorische Dilatation der Blutgefässe schliessen sich dann an secundäre Vergiftung der Gewebszellen und Entzündung, wobei das Gewebe oft atrophirt, selten nekrotisirt. Fordyce dagegen behauptet auf Grund seiner Beobachtungen, dass der Lupus erythematosus auf eine locale Thrombose der vorher durch Kälte, Rosacea oder Seborrhoe erkrankten Papillargefässe zurückzuführen sei.

Durch das Studium der Literatur und eigene Beobachtungen bin ich mit Benützung und durch Verknüpfung gelegentlicher Aeusserungen von C. Boeck, Hutchinson, Fordyce, Brocq und Crockes zu einer bestimmten Ansicht über die Pathogenese des Lupus erythematosus gekommen, durch die ich in Verbindung mit der Toxintheorie Boeck's und Hallopeau's alle Formen des Lupus erythematosus vom einfachen Erythem desselben bis zum Ausgang in narbige Atrophie in consequenter Durchführung zu erklären hoffe.

Ich beginne zu diesem Zwecke deshalb zunächst mit einer allgemeinen Besprechung von erythematösen, angioneurotischen Vorgängen an der Haut, gehe dann speciell auf die Erytheme der Tuberculose über und endlich auf das Erythem des Lupus erythematosus, woran

sich zum Schluss die Besprechung auch der übrigen Formen des Lupus erythematosus anschliesst.

Es ist bekannt, dass die Haut verschiedener Menschen auf gleiche Schädigungen von innen oder von aussen in sehr verschiedener Weise reagiren kann. So gibt es beispielsweise Personen, deren Haut auf die verschiedenartigsten Einwirkungen stets mit Erythembildung antwortet, während die Haut anderer Individuen durch dieselben Einwirkungen völlig unbeeinflusst bleibt.

Personen mit zarter Haut sind besonders leicht diesen Gefässreizungen ausgesetzt. Nun sind ja bekanntlich die Toxine solche Stoffe, die derartige Einwirkungen auf die Gefässe ausüben, also die Ursache für eine Erythembildung abgeben können.

Von den Tuberkeltoxinen in ihrer künstlich hergestellten Form, dem Tuberculin weiss man es sehr genau, dass nach Injectionen mit demselben Hauterytheme auftreten können. Auch ohne diese Injectionen zeigt die verdächtige hektische Röthe der Phthisiker denselben Vorgang der Gefässreizung in prägnantester Weise.

Man vergleiche hier auch den Fall Besnier's (I. C. 14), sowie den Fall von Schiff (114), Kind mit eigenthümlichem Exanthem, ähnlich wie nach Antipyringebrauch. Nach 2 Monaten indifferenter Behandlung war die Diagnose Lupus erythematosus gesichert. Ferner ein Fall Hallopeaus (115): Hier entwickelten sich nach und nach erythematöse Plaques mit excentrischer Fortschreitung, Blasen, Ekchymosen, Entfärbungen und selbst kleinen Narben, Zeichen von localer Asphyxie und endlich Nesselausschläge. Endlich gehört hierher der Fall Besnier's (116), zu dem er bemerkt: „Die Tuberculose kann unzweifelhaft Erytheme und Erythrodermien machen. Früher musste zur Feststellung der Tuberculosenatur einer Affection der Nachweis der Tuberkelbacillen geführt werden. Heute, wo man weiss, dass tuberculöse Herde lange absolut latent bleiben können (wie man bei Sectionen sieht und wie es die Tuberculininjectionen lehren), und dass durch Toxine in infinitesimalen Gaben Infection (im Sinne einfacher Schädigungen. Verf.) in der Nachbarschaft und auf weitere Entfernung eintreten kann, muss man auch die Möglichkeit dieses tubercu-

lösen Ursprungs gewisser unbekannter Erythematosen in's Auge fassen, selbst dann, wenn diese Erytheme sehr flüchtig sind. Das Erythème centrifuge (Biett) kann spurlos verschwinden, ohne von weiteren lupösen Veränderungen gefolgt zu sein. Die Erythema können mit unvorhergesehener Polymorphie auftreten." (Besnier 116.)

Interessant ist hier auch der Fall von Legrain (23) wegen seiner therapeutischen Beeinflussung: „Wenn diese Varietät von Lupus erythematosus, wie es wahrscheinlich ist, nur eine Art von toxischem Erythem ist, zugehörig zu den Giften, die der Bacillus von Koch hervorbringt, der in Ruhe sich an irgend einem Ort des Organismus aufhält, und nicht eine wirkliche locale tuberculöse Läsion, so würde die Antitoxinwirkung des normalen Lammserums bis zu einem gewissen Punkt das schnelle Verschwinden dieses Erythems erklären, das keinem der zahlreichen Heilversuche vorhergewichen war." Flecke waren 3 Tage nach der ersten Injection blässer und 10 Tage nach der zweiten Injection spurlos verschwunden. Die Injectionen geschahen im Intervall von 5 Tagen zu je 10 Ccm. Lammserum.

Ich verweise ferner auf die sechs Fälle von K. Herxheimer mit ephemerem Erythem, die oben schon erwähnt sind.

Zum Schlusse setze ich auch die Ansicht von White (136) hierher, wonach es nicht immer Toxine sein müssen, die die Erytheme hervorrufen. White verweist auf die Thatsache, dass in den prodromalen Erythemflecken der Lepra constant das Vorhandensein von Bacillen nachgewiesen wurde, wie dies in der Berliner Lepraconferenz erörtert wurde.

Es ist ja nun allerdings recht wohl denkbar, dass ein in der Haut localisirter Bacillenherd direct auf die Blutgefässe im Sinne einer Erythembildung einwirkt. Die von den Bacillen producirten Toxine aber haben sicher in unmittelbarer Nachbarschaft des Bacillenherdes, der sie producirt, eine starke Virulenz, und lässt sich diese Toxinwirkung von einer etwaigen directen (vielleicht mehr mechanischen) Wirkung der Bacillen selbst nicht leicht trennen. Für den Lupus erythematosus aber ist diese Frage so lange von geringer Bedeutung, als nicht

Bacillen selbst in den Effloreszenzen dieser Erkrankung nachgewiesen sind.

Auf die Reizung der Blutgefässe nun durch die Toxine antworten dieselben zunächst durch Veränderung ihres Lumens, und zwar scheint die Gefässdilatation, die Folge einer vorübergehenden Lähmung der Vasoconstrictoren oder einer Reizung der Vasodilatatoren, vorzuwiegen.

Ich beziehe mich hier zunächst nicht auf die durch central einwirkende Schädigungen hervorgerufenen Gefässlumenschwankungen, sondern nur auf diejenigen, die durch directe locale Einwirkung der Toxine auf die Gefässwandungen, resp. ihre nervösen Elemente bedingt sind.

Eine vorstechende Eigenschaft der Erytheme ist ihre Flüchtigkeit. Dieselbe wird bedingt gerade durch die Reaction der Gefässwände gegenüber den sie treffenden Schädlichkeiten. Die Schädlichkeit, die die Gefässwände lähmt, sorgt gerade durch diese Beeinflussung für ihre rasche Ausscheidung und Zerstörung. Es findet nämlich in den erweiterten Blutgefässen ein stärkerer Blutzustrom statt, der die Wegschaffung der reizenden Toxinstoffe in geeignetster Weise erfüllt. Zu dem mechanischen Element der Wegschwemmung und folgenden Ausscheidung der Toxine aus dem Körper durch den vermehrten Blutstrom kommt noch, dass diese reichliche Blutzufuhr einerseits eine erhöhte Vitalität der Gewebe zur Folge hat, und zwar zunächst der Blutgefässwandungen, die dadurch in den Stand gesetzt werden, leichter den feindlichen Einflüssen Einhalt thun zu können; andererseits, dass in Folge reichlicher arterieller Blutzufuhr die active Wirkung des Sauerstoffs der Toxinablagerung entgegenwirkt. (Ueber diesen letzteren Punkt siehe auch den Schluss der Arbeit.) Auch dürfte die Bildung geeigneter Antitoxine [siehe auch den Fall Legrain (23)] in dem rasch circulirenden Blutstrom leichter von Statten gehen, als dort, wo das geeignete Material zur Antitoxinerzeugung von einem trägeren Blutstrom nur mangelhaft beigebracht wird.

Durch diese verschiedenen, jedoch in dem einheitlichen Sinn der Ausscheidung und Zerstörung der Toxine wirkenden Factoren, wird unter normalen Reactions-

verhältnissen der Gefässe der Störenfried, das Toxin, bald mehr oder weniger verschwunden und der status quo in den Erythemgebieten wieder hergestellt sein. Bedingung für diese restitutio ad integrum ist also die intacte Reactionsfähigkeit der Blutgefässe und dann das Fehlen von zu schnell sich folgenden Toxineschüben, durch die es zur Summation der Toxine kommen müsste. Auch weist der letztere Fall auf ein schwereres Ergriffensein des Allgemeinbefindens hin durch die reichliche Intoxitation, die auch das Centralnervensystem und alle übrigen Organe in solchen Stadien der Erkrankung erleiden. Solche weit fortgeschrittenen Tuberculosefälle, denn solche habe ich bei diesen Auseinandersetzungen in erster Linie im Auge, führen bald zum Tode, so dass die localen Verhältnisse der Haut ein längeres Studium nicht erfahren können.

Ist durch die Reaction der Blutgefässe, ihre Dilatation und stärkere Blutdurchströmung der Giftstoff eliminirt und, wie gesagt, nicht gleich wieder ein neuer Schub von Toxinen da, um an dieser Stelle ein neues Erythem zu provociren, so ist für den Moment alles wieder in Ordnung. Keine organische Störung ist zurückgeblieben. Weder Klinik noch Mikroskop vermögen die Stelle des Erythems schon nach kurzer Zeit mehr mit Bestimmtheit zu umgrenzen.

Sehr stark und oft wiederholte Toxinschübe, eben sowie solche von besonders starker Virulenz können jedoch selbst die bisher normale Reactionsfähigkeit der Gefässe derartig schädigen, dass bedeutendere organische Veränderungen an Ort und Stelle platzgreifen. So hat Frisco (103) experimentell nachgewiesen, dass durch die Einspritzung von Toxinen unter die Haut von Versuchsthieren eine recht intensive Wirkung auf die Haut ausgeübt wird, die sich in Haarausfall, Krustenbildung und xerodermartigem Zustand der Haut manifestirt. Die beim Lupus erythematosus in Frage kommenden Toxine hat Hallopeau (70) folgendermassen charakterisirt: „Ihr Charakter ist ein fressender, zerstörender. Sie diffundiren überall in die Haut hinein und geben Anlass zu einer eigenartigen Reaction. Das mikroskopische Bild, das so provocirt wird, ist anders als das der übrigen tuberculösen Entzün-

dungen.“ Ob diese Anschauung Hallopeau's in allen Einzelheiten sich bestätigt, bleibt zur Zeit noch späterer Forschung vorbehalten.

An anderer Stelle sagt Hallopeau (78), dass von diesen Toxinen alle Hautläsionen hervorgerufen werden können, vom Erythem bis zur Vereiterung und Necrose. Der Polymorphismus erkläre sich durch den Unterschied im Alter und in der Reaction des Kranken, ferner durch den Sitz des die Toxine erzeugenden Bacillenherdes. In jedem Gewebe könne der Tuberkelbacillus, da er überall einen anderen Culturboden finde, sich modificiren und Toxine von ganz differenter Wirkung erzeugen.

Die interessante und gewissermassen durchsichtigere Pathogenese der Arzneiexantheme kann ebenfalls zur Beleuchtung der Toxinerytheme herangezogen werden. In dieser Hinsicht ist besonders die neuere Arbeit von H. Apolant (120) über Antipyrinexantheme von Interesse. Verfasser unterscheidet in der Gruppe der universell disseminirten Exantheme drei Hauptformen. Die dritte Form, das congestive Oedem zeigt folgende Merkmale: „1. Es entwickelt sich ausnahmslos in kurzer Zeit, meist in wenigen Minuten nach Einnehmen des Antipyrins und hat, wofern keine weiteren Complicationen hinzutreten, einen sehr flüchtigen Bestand. 2. Vorzugsweise werden diejenigen Hautstellen befallen, die sich, wie die Augenlider, Lippen, Gesichtshaut durch einen besonders zarten Bau auszeichnen und auch bei sonstigen Hautaffectionen relativ oft und intensiv mit ödematöser Schwellung reagiren. 3. Das congestive Oedem tritt fast ausnahmslos symmetrisch auf.“ — Diese Parallelen gegenüber den Toxinerythemen sind doch sehr in die Augen fallend, und sprechen für einen ähnlichen pathogenetischen Vorgang bei beiden Arten von Affectionen. Insbesondere ist hier auch das Oedem entzündlich-toxischer Natur, wie dies von K. Herxheimer für das Oedem bei Pemphigus, für das Oedema perstans faciei etc. schon lange ausgesprochen worden ist.

Auch das in der syphilidologischen Praxis nicht so seltene Hg-Erythem bietet Analogien zu den verschiedenen Arten von Toxinerythemen. Man beobachtet theils flüchtige, fast ephemere Hg-Erytheme, theils solche, wo Schub sich an Schub reiht,

wo das Erythem den ganzen Körper überzieht und unter Fiebererscheinungen selbst Wochen lang andauern kann.

Es kann nun aber auch der Fall eintreten, dass durch besondere schon vorherbestehende Umstände die Reactionsfähigkeit der Gefässe an bestimmten Hautstellen gegenüber den Erythem erregenden Toxinen vermindert ist. Die Hautgefässe sind dann schon vor der Toxineinwirkung in irgend einer Weise erkrankt gewesen und vermögen jetzt nicht mehr mit voller Kraft den Kampf mit den Toxinen, in unserem Fall also den Tuberkeltoxinen, durchzuführen. Von den Hautgefässen, die so in ihren Functionen beeinträchtigt sind, interessiren uns in erster Linie die in vielfacher Beziehung für die Haut so wichtigen Capillaren des Papillarkörpers. Sind diese Gefässe durch irgend eine vorgängige, wohl meist, jedoch nicht immer chronische Alteration aus ihrem normalen Gleichgewichtszustand gebracht, sind ihre Lumina erweitert, ihre Wände verdickt, ihre Reizempfindlichkeit abgeschwächt, so wird im einzelnen Falle die Reaction derselben vermindert, ihre Dilatations- und Contractionsamplitude um einen mehr oder weniger grossen Betrag vermindert sein. Die Gefässe werden sich weder so prompt und energisch auf den neuen Anstoss hin erweitern, noch auch nachher so völlig wieder contrahiren als im normalen Zustande.

Es wird auf diese Weise das zufällig auf jene Stellen, d. h. auf jene Gefässe wirkende Toxinegift sich ohne die nöthige Gegenwehr von Seiten dieser erkrankten Gefässe leichter in den betreffenden Bezirken deponiren und nunmehr, zumal in Folge von Summation durch etwaige spätere Nachschübe seine verderbliche Wirkung zunächst wieder auf die zuerst bestürmten Elemente, d. i. die Blutgefässe ausüben können.

Umgekehrt wird freilich, wie auch schon Hebra und Kaposi (118) darauf hingewiesen haben, beispielsweise eine Seborrhoea congestiva (oder eine Rosacea oder eine beliebige Erythemneigung, Verf.) unverändert jahrelang für sich bestehen können, ohne sich je in Lupus erythematosus umzuwandeln.

Es muss nämlich als der zweite Faktor der specifische Reiz der Tuberkeltoxine noch dazu kommen, um an

diesen, schon anderweitig geschwächten Stellen die bekannten charakteristischen Lupus-erythematosus-Veränderungen hervorzurufen.

Als solche prädisponirende Momente, die die Blutgefässe schon vorher geschädigt haben, sind, wie wir zum Theil schon bei Besprechung der seitherigen Anschauungen über die Aetiologie des Lupus erythematosus gesehen haben, von den Autoren erwähnt Acne rosacea, Seborrhoea capitis, faciei, corporis,[1]) besonders wenn sie mit Congestionen verbunden ist, worauf schon Hebra aufmerksam machte: ferner häufige directe Einwirkung von grosser Hitze, wie bei Schmieden, Schlossern, Heizern, Büglerinnen, Köchinnen, beim Aufenthalt auf dem Lande, von Winterkälte (Perniones).

Vielleicht sind auch die klimakterischen Hitzewallungen, sowie ein im Allgemeinen sehr labiler Gleichgewichtszustand des Gefässsystems, der sich z. B. in leichtem Erröthen kund gibt und sich vorzugsweise bei dem weiblichen Geschlechte finden dürfte, hier aufzuzählen.

Bei der Beeinflussung, die die Gefässcontractionen auch von Seiten des Centralnervensystems (z. B. Schreck, Scham) erleiden, ist es nicht undenkbar, dass ein starker Shock gelegentlich auch einmal eine solche Prädisposition zu weiteren Gefässerkrankungen schaffen könnte. In diesem Sinne ist vielleicht der Fall Perrins (143) aufzufassen, wo ein Lupus erythematosus nach einem starken Shock entstanden sein soll; ferner der Fall Brocq's (II. B. 5).

Von acuten Schädlichkeiten dürfte ein vorgängiges Erysipel, eventuell auch Scarlatina und Variola namhaft zu machen sein.

Auch der Fall von Whitehouse (II, B. 16) ist hier erwähnenswerth, wo ein wegen Erkältung applicirtes Capsi-

[1]) Der Fall von Sternthal (111) zeigt, dass, worauf Unna in der Discussion aufmerksam machte, der Lupus erythematosus nicht immer vom Gesicht seinen Ausgang nehmen müsse, sondern gelegentlich auch, wie in diesem Fall, von einem seborrhoischen Eczem des Körpers (Brustbein- und mittlere Rückengegend) seinen Ausgang nehmen können.

cumpflaster ein Erythem provocirte, auf dem ein nachfolgender Lupus erythematosus entstand.

Alle erwähnten Momente finden ihre reichliche Illustration in den vorstehenden Krankengeschichten.

Kaposi äussert sich über diesen Punkt folgendermassen:

„Wir kennen für einige Fälle von Lupus erythematosus eine eclatante örtliche Ursache, d. i. eine intensive, locale Seborrhoe . . . Es ist bekannt, dass zuweilen nach abgelaufener Variola im Gesicht durch Wochen und Monate eine copiösere Secretion der Talgdrüsen stattfindet, in Folge deren die Gesichtshaut stets reichlich beölt und auf der Nase, den Wangen und der Stirn zuweilen mit dicken Lagen von Schmeerschuppen bedeckt erscheint . . . Der nach Variola (mit Schuppen und daranhängenden Zapfen etc.) entstandene Lupus erythematosus besteht dann in weiterer Folge als selbständige Krankheit mit demselben Verlauf, den consecutiven Veränderungen und Complicationen und der Hartnäckigkeit, als wäre derselbe unter anderen Umständen zur Entwicklung gekommen."

Ist nun an solchen prädisponirten Stellen durch die mangelhafte Reaction der daselbst verlaufenden Blutgefässe eine Einlagerung und Aufstapelung der Toxingifte innerhalb der Blutgefässwandungen erfolgt, so wird diese in chronischer Weise einwirkende Schädlichkeit nach allgemein pathologisch-anatomischen Regeln auf seine Umgebung einwirken. Es kommt nämlich bald zu chronischen Entzündungsvorgängen und daran anschliessend zu Wucherungsvorgängen in den geschwächten Gefässen, dann zu Infiltrationen auch in der Umgebung der Gefässe. Die Wucherung der Gefässwände, besonders der Intima führt successive zu einer Verengerung des Gefässlumens und schliesslich zur völligen Obliteration desselben. Damit ist der Process abgeschlossen. Was in diesem Gefässbezirk noch nachfolgt, ist Resorption, Atrophie, Einsinken der betreffenden Stellen unter das Niveau der umgebenden Haut, Abblassen und Dünnwerden von Epidermis, Cutis und vielleicht auch theilweise von Unterhautzellgewebe.

Von Interesse ist hier die Gegenüberstellung der Ansicht Tommasolis zur Vergleichung, dass durch Autointoxication

(durch verringerte Elimination oder vermehrte Production gewöhnlicher Reductionsproducte, oder gar toxischer Substanzen) sich eine „physiologische Schwäche", besonders in den Ausscheidungsorganen, Nieren, Lungen, Haut bildet. Tommasoli glaubt, dass damit eine organische Disposition zur Tuberculose geschaffen werde und erklärt durch solche Autointoxication unter anderen die Pityriasis rubra, Impetigo herpetiformis, Pemphigus und auch den Lupus erythematosus (von ihm Atrophodermitis centrifuga genannt), während ich die in irgend welcher Weise entstandene, latente oder manifeste Tuberculose schon als bestehend annehme und von dieser schon vorhandenen Tuberculose den Lupus erythematosus herleite.

An der Hand der Brocq'schen Eintheilung des Lupus erythematosus in Erythème centrifuge symétrique und Forme fixe, die sich in praxi allerdings oft schwer trennen lassen, lässt sich die mannigfaltige Wirkung der Tuberkeltoxine auf prädisponirte Stellen in allen Phasen der Entwickelung des Processes leicht verfolgen.

Ich habe deshalb die beiden Formen hier im Folgenden gegenüber gestellt, ohne damit jedoch die grundsätzliche Trennung beider gutheissen zu wollen.

Das Erythème centrifuge symétrique (Brocq) kann sehr flüchtig in seinem Auftreten sein; seine Ränder sind mehr oder weniger verschwommen, wie bei jedem Erythem. Man hat versucht, die Symmetrie in der Form der Erkrankung durch centrale Nerveneinflüsse zu erklären. Jedoch scheint es, als ob die symmetrische Anordnung der Blutgefässe auf beiden Gesichtsseiten, die ja den prädisponirenden Schädlichkeiten meistens in ganz gleicher Weise ausgesetzt sind, allein genüge, diese Erscheinung, die man bei einer Reihe anderer Gefässerkrankungen, wie Rosacea z. B. auch oft antrifft, zu erklären.

Von Dubois-Havenith (8) wird erwähnt, dass er diese angioneurotische Form Brocq's besonders häufig bei Tuberculösen gesehen habe, und Wickham (96) spricht von gewissen Erythemen, die einen stationären Charakter aufweisen, und die bei tuberculösen Individuen beobachtet werden. C. Boeck führt als Parallele die Acne rosacea an, die, anfangs auch vorübergehend, später persistirend wird.

Risso (133) spricht sogar von einer „sehr deutlich angiomatösen Form des Lupus erythematosus“, die aber jedenfalls bedeutendere Gefässläsionen im Sinne hochgradiger Ectasien zur Voraussetzung hat.

Jedenfalls ist der Blutgefässreichthum der Gesichtshaut, die Weichheit derselben, die rasche Abwechselung von Wärme und Kälte, die das stets unbedeckte Gesicht, neben den gleichfalls oft erkrankten Händen, am häufigsten trifft, Schuld an der Neigung zu Congestionen überhaupt und somit auch zu Störungen der Gefässfunctionen. Auch das häufigere Vorkommen des Lupus erythematosus bei Frauen dürfte vielleicht in der grösseren Zartheit ihrer Haut und dem labileren Gleichgewichtszustand ihres Gefässsystems zu suchen sein, der sich in häufigeren Congestionen äussert. Die Abhängigkeit dieser Fluxionen von Uterinstörungen (Boeck, Crocker), Schwangerschaften, ebenso von gastrischen Störungen ist ja nichts Neues.

Hierher gehört auch die Beobachtung Kaposi's (95), dass besonders sterile, von Consumptionskrankheiten befallene Frauen von dieser Erkrankung betroffen werden. Nach demselben Autor (107) sind Chlorose, Anämie, Seborrhoea capitis, Dysmennorrhoe, Amenorrhoe oft bei mit Lupus erythematosus behafteten weiblichen Personen anzutreffen. Kaposi äussert sich hierüber folgendermassen: „Inwiefern diese Zustände als Ursachen oder vielleicht richtiger als Folge des Lupus erythematosus hingestellt werden können, wäre schwer zu entscheiden. Eine Wechselbeziehung zwischen beiden lässt sich nur soweit constatiren, als jedesmal mit der spontan oder curativ herbeigeführten Besserung jener Complicationen auch der locale Process des Lupus erythematosus mehr innehielt oder einer entsprechenden Therapie rascher wich, während umgekehrt mit der Verschlimmerung jener auch eine Exacerbation und grössere Hartnäckigkeit des Lupus sich kundgab. Durch solche Erfahrungen belehrt, haben wir denn auch unter derartigen Verhältnissen der Behandlung jener im Allgemeinen als Chlorose zu bezeichnenden Zustände nicht geringere Aufmerksamkeit zugewendet, als den localen Vorgängen des Lupus erythematosus.“

Fordyce (108) berichtet über einen Fall von Lupus erythematosus, der einige Monate vor der Gravidität begann und während derselben verschwand. Es blieben gegen das Schwangerschaftsende nur einige Atrophien zurück. Ein zweiter Fall von demselben Autor zeigte ebenfalls das Verschwinden der Affection im Gesicht während der Schwangerschaft und das nachherige Wiederauftreten in voller Schärfe.

Die beiden Fälle zeigen ebenfalls wieder den Zusammenhang zwischen Uterin- und Hautgefässsystem.

Nach Hutchinson (89) sind überhaupt Personen mit pünner blonder Haut, mit geringer Entwickelung des Talgdrüsensystems zu seiner Form Lupus erythematosus proprie dictus disponirt.

Aus den bei meinen neu veröffentlichten Fällen vorhandenen Notizen betreffend der Farbe von Haut, Haar und Augen geht in Bestätigung von Hutchinson's Beobachtungen hervor, dass unter 26 Fällen, wo Notizen sich fanden, 18 blonde und 8 brünette Personen verzeichnet waren.

Hutchinson hat ferner beobachtet, dass in einer Anzahl von Fällen die Kranken über öfteres spontanes Erröthen des Gesichtes klagten, besonders während oder nach der Nahrungsaufnahme, oder in warmen oder kalten Zimmern. Gerade wie Acne rosacea oft mit Verdauungsstörungen combinirt vorkommt, hat Hutchinson auch Fälle von Ulcus ventriculi mit Lupus erythematosus combinirt vorgefunden, und zwar bei Verwandten.

Die zweite Form des Lupus erythematosus nach Brocq, seine forme fixe, die ich jetzt besprechen will, ist nicht symmetrisch. Sie erklärt sich aus den Vorgängen der Gefässobliteration. Wo einmal das Gift zur Verdickung der Blutgefässwand geführt hat, ist der Process nicht mehr als Erythem zu bezeichnen. Es hat sich ein stationärer Zustand mit einer beginnenden Kette organischer Störungen entwickelt, die zuletzt in der narbigen Atrophie endigt.

Da wo das Toxin in dem bis dahin nur erythematös veränderten Gebiet an einem durch Toxinaufstapelung besonders geschädigten Gefäss noch weiter seine verderbliche Wirkung zu

entfalten Gelegenheit hat, entsteht die erste Wucherung der Gefässwand und die erste Obliteration. Der Vorgang ist hierbei also nicht symmetrisch. Er vollzieht sich zunächst nur an einem oder einigen wenigen kleinen Stellen, den loci minoris resistentiae.

Wenn die erythematöse Form sich, wie wir sehen, excentrisch auszubreiten strebt, so ist das bei einem Erythem eine geläufige Vorstellung. Das Weiterschreiten der Gefässdilatation am Rande vollzieht sich, entsprechend der Flüchtigkeit des wirksamen Agens, meist mit ziemlicher Schnelle. Ebenso ist der regressive Process am Rande meist deutlich zu verfolgen.

Bei der forme fixe jedoch findet das ebenfalls offenkundige excentrische Fortschreiten seine Erklärung in anderer Weise. Die Ausbreitung geschieht hier viel langsamer als bei den Erythemen. Wir haben gesehen, dass die Gefässobliteration an einer durch reichliche Toxinaufstapelung besonders geschwächten Stelle des Gefässes ihren Anfang nimmt. Entsprechend dieser reichlichen Toxinablagerung findet sich in der nächsten Umgebung, wo es noch nicht zur Obliteration der Gefässe bis jetzt gekommen ist, eine stärkere Blutzufuhr, wie zu jeder Entzündungsstelle. Daher der rothe Rand, der natürlich bei älteren Plaques nur an der Aussenseite, wo der Process noch ziemlich intacte Gefässe antrifft, zu finden ist. Nach innen im Plaque, wo der Process schon abgelaufen ist, ist durch die Gefässobliteration an diesen Stellen keine hyperämische Röthung mehr möglich. In dieser Weise kriecht die Gefässobliteration nun ganz sachte und allmälig vom Rand aus in das gesunde Gewebe und schiebt den rothen hyperämischen Hof, die Ablagerungsstelle reichlicher Toxinmengen, vor sich her. Hinter ihr bleibt die narbige Atrophie.[1])

[1]) Ob die Gefässobliteration und die dadurch bedingte Ernährungs-Ernährungsstörung schon allein hinreichend sei, die Atrophie der Hautelemente zu erklären (nach Ziegler [144] können locale Atrophien durch locale Verminderung der Blutzufuhr entstehen und sind eine häufige Folge von Gefässerkrankungen), oder ob, wie schon erwähnt, nach Hallopeau [70] die eigenartige Natur der Tuberkeltoxine des Lupus erythe-

Die Atrophie bedingt eine Zerstörung aller Gewebselemente und aller Organe der Haut, ihren Ersatz durch Bindegewebe, resp. Narbengewebe. Die Talgdrüsenzellen zerfallen und werden resorbirt, der ganze Acinus schrumpft und wird von dichten Bindegewebszügen eingeschlossen. Das Talgdrüsensecret, zusammen mit den absterbenden Drüsenzellen vermischt sich mit den mehr oder weniger geschrumpften, degenerirten Epidermiszellen in der Nachbarschaft der Follikelmündungen und producirt so die fettigen Schuppen und Schüppchen, sowie die Hornkegel der Follikelmündungen. An den Stellen, wo diese Schuppen und Hornkegel ausfallen, findet sich ein mehr oder weniger tiefgreifender Defect, der bei Blosslegung der Papillen einem Geschwürsgrunde gleichen kann und für eine secundäre Infection durch Eitererreger einen geeigneten Nährboden abgeben

---

matosus den grössten Antheil an dieser Atrophie durch directe Beeinflussung des Gewebswachsthums habe, ist schwer zu sagen. Es dürfte wohl beiden Factoren vereint die verderbliche Wirkung zuzuschreiben sein, vielleicht den Toxinen die meiste.

Es steht dies in Analogie mit der Beobachtung von K. Herxheimer, der öfters sah, wie augenscheinlich durch das Gonotoxin bei gonorrhoischer Arthritis, die betr. Extremität in der Nachbarschaft des befallenen Gelenks, oft ganz acut atrophisch wurde, so dass mit Messungen in wenigen Tagen eine starke Abnahme der betreffenden Muskeln zu constatiren war, eine Atrophie, die nicht durch Inactivität erklärt werden kann der ganzen Art ihres Auftretens nach, sondern allein durch eine directe Einwirkung der Toxine auf die Gewebe erklärt werden muss.

Ein analoger Vorgang kann also auch die Atrophie beim Lupus erythematosus sein, um so mehr, als die Atrophie hier ja eine ganz specifische ist und einen integrirenden Bestandtheil des Processes bildet.

Ob freilich die Toxine des Lupus erythematosus als Tuberkeltoxine besonderer Art den übrigen Tuberkeltoxinen, denen diese Atrophie nicht zukommt, gegenüberzustellen sein, oder ob es lediglich die erwähnten localen oder sonstige unbekannte allgemeine Prädispositionen sind, die diese Atrophien gerade beim Lupus erythematosus zu Stande kommen lassen, ist zur Zeit noch dunkel.

(Die oben erwähnte Obliteration der erkrankten Gefässe ist freilich nur selten eine vollkommene, nach unseren Beobachtungen; die Blutcirculation braucht also nicht absolut zu stocken. Es könnte jedoch die Verdickung der Blutgefässwendungen schon allein dem Stoffaustausch und der Ernährung der Gewebe hinderlich sein und so zur Atrophie mit beitragen.)

kann. In letzterer Hinsicht vergleiche man den Fall Philipp J. (I, F. 7.)

Eine Macht, die die erschlafften Blutgefässe zu neuer Inflammation erregen kann, ist im Stande, durch die letztere eine Elimination der Toxine und damit Heilung mit mehr oder weniger ausgedehnter Narbenbildung zu veranlassen. Darauf beruht wohl die Heilwirkung der Reizmittel (Pyrogallol, Arsen, Hydrargyrum bijodatum, Spirit. saponato-kalin etc. etc.) zumal bei recht chronischen, torpiden Formen. Hierher gehört auch die Heilwirkung eines intercurrenten Erysipels, bei welchem man vielleicht auch noch an Antitoxinebildung zu denken hat.

Die günstige Wirkung milder, reizloser Mittel bei den acuten, inflammatorischen Fällen ist durch die Beruhigung des erregten Gefässsystems erklärlich, und auch aus dem Grunde gerechtfertigt, weil es ja nicht auf Zerstörung von Bakterien ankommt und weil der langsame Verlauf der Erkrankung die Heranziehung heroischer Mittel wenigstens nicht von Anfang an verlangt. Die effective Heilwirkung solch milder Behandlungsweisen, die manchmal, wenn auch nicht immer, eintritt, spricht sonach eher gegen ein belebtes Krankheitsvirus als Ursache.

Wenn der Schub der Toxine für immer oder doch für längere Zeit aufhört, so kann natürlich in Folge langsamer Ausscheidung der Toxine eine spontane Ausheilung mit mehr oder weniger vollständiger restitutio ad integrum erfolgen. Ebenso kann nach der Heilung sich durch einen neuen Schub eine neue Erythembildung mit ihren Folgeerscheinungen auch in der Narbe wieder zeigen, sobald nur noch die Gefässe für den Blutstrom und damit auch für die in demselben befindlichen Toxine genügend durchlässig sind oder zum Mindesten eine etwaige Diffusion der Toxine in dem Narbengewebe nicht ganz unmöglich gemacht ist. Solche Recidive hat auch K. Herxheimer mehrfach beobachtet.

Hallopeau (113) spricht davon, dass er bei fast allen Formen von Hauttuberculose kürzere oder längere Pausen in der Entwickelung gefunden hat. Diese Pausen seien bei Lupus erythematosus ziemlich häufig. Diese Erscheinung steht, meiner

Ansicht nach, mit den Toxinschüben einerseits, mit der jeweiligen Verfassung der Gefässe an den betreffenden Stellen andererseits im causalen Zusammenhang, wie sich dies aus meinen obigen Auseinandersetzungen ergibt. Beide Verhältnisse können im gegebenen Fall einen Stillstand des Processes, selbst ein kürzer oder länger andauerndes Abheilen zu Folge haben und entweder spontan oder durch therapeutische Einwirkung zu Stande gebracht sein.

Bei der acuten fieberhaften Form, die jedenfalls von starker Virulenz der Toxine zeugt, bei der jedoch vielleicht noch andere unbekannte Factoren zur Thätigkeit gelangen, ist es nicht zu wundern, dass das intensive Krankheitsgift die Orte des geringsten Widerstandes an der ganzen Körperoberfläche aufsucht und vermöge seiner Impetuosität auch resistentere Stellen seinen Verheerungen unterwirft.

Dass bei einem mit Tuberculose so offenkundig zusammenhängenden Process auch an dasjenige Gewebsystem gedacht werden muss, zu dem das Tuberculosegift eine hervorragende Affinität zu besitzen scheint, nämlich das Lymphsystem, ist begreiflich. Nachdem Jordan (123) in mehreren Fällen von Hauttuberculose die tuberculöse Erkrankung der Lymphgefässwandungen und ihrer Umgebung (Lymphangitis und Perilymphangitis tuberculosa) constatiren konnte, ist zu vermuthen, dass vielleicht auch die starke Erweiterung der Lymphspalten des Coriums, die „centrale Canalisirung“ und die Lymphseen Unna's, die von anderen Beobachtern und auch von uns in gewissen Stadien des Processes constatirt werden konnten, einer unmittelbaren Einwirkung des Tuberculosegiftes zuzuschreiben sind. Ein Theil dieser Räume mag durch „die inselartige Einschmelzung der zelligen Territorien (Unna)“ in Folge der Einwirkung der Toxine entstehen, ein anderer Theil, bei dem noch deutliche Endothelauskleidung zu sehen ist, wird wohl der Einwirkung der Toxine auf die präformirten Lymphräume seine Entstehung verdanken, vielleicht in Verbindung mit der durch die starke Infiltration des Gewebes bedingten allgemeinen Behinderung der Circulation von Blut- und Lymphstrom. Vielleicht ist auf diese Weise auch das öfters beim Lupus erythematosus be-

schriebene Pseudoerysipel und das Erysipelas perstans Kaposi's zu erklären. Eine eigentliche Lymphangitis und Perilymphangitis, wie sie Jordan beschrieben, mit Verdickung des Endothels und starker Infiltration speciell rund um die Lymphspalten habe ich in unseren Präparaten allerdings nicht nachweisen können.

Bezüglich der obigen Bemerkung über die vermuthliche Entstehung des Erysipelas perstans will ich noch hinzufügen, dass auch die Analogie mit dem Oedem bei Pemphigus, das von K. Herxheimer und später von Luithlen als toxisches erwiesen wurde, für den toxischen Ursprung des Erysipelas perstans spricht. Auch C. Boeck (66) betont, dass das Erysipelas perstans nicht als Complication, sondern als ein integrirender Bestandtheil der Tuberculose aufzufassen sei.

Obwohl im Allgemeinen die Gefässerweiterung dem Anfangsstadium, die Obliteration dem Endstadium des Processes entspricht, so lässt sich doch eine scharfe Trennung dieser beiden Formen an vielen Stellen nicht durchführen. Es kommen, wie das schon bei Besprechung der Brocq'schen Eintheilung oben erwähnt wurde, beide Formen der Gefässveränderung sehr oft dicht neben einander vor, so dass ein und derselbe kleine Plaque beide in bunter Mischung zeigt. Am Rande nicht nur, sondern auch im Innern des Plaques finden sich noch erweiterte Gefässe, und diese, die man als Ectasien besonders auf älteren Plaques oft beschrieben hat, dürften neben der langdauernden Einwirkung der Toxine, wodurch sie in einen perpetuellen, stationären Dilatations- und Lähmungszustand kommen (dem dann später die Obliteration folgt), auch noch einem mechanischen Element, nämlich der Stauung ihr Fortbestehen verdanken. Durch die Obliteration von Gefässzügen einerseits, durch Infiltration in der Umgebung noch durchlässiger Gefässe andererseits wird die Circulation des Blutes natürlich erschwert; es bilden sich hier Stauungen und dadurch Dilatationen in den collateralen Gefässen, die verschieden langen Bestand haben können.

Zum Schluss meiner Auseinandersetzungen sei es mir gestattet, noch einige Einzelheiten betreffs des histopatholo-

gischen Vorgangs, wie er sich beim Lupus erythematosus vermuthlich abspielt, zu erwähnen:

Anfänglich Gefässerweiterung (Erythem), dann Wirkung der Toxine auch auf die weitere Umgebung, Infiltration derselben [siehe Frisco's (103) Versuche]. Dadurch mechanische Störungen in der Blutcirculation, Störungen im Stoffaustausch und in der Ernährung der Zellen. Dazu kommt als zweiter Factor, der das Zellwachsthum beeinflusst und schliesslich Degeneration desselben herbeiführt, der Umstand, dass, wie auch Hallopeau erklärt, die Toxine auf die Gewebe selbst durch Diffusion schädigend einwirken und die Zelle zur Degeneration bringen können. Im Stratum mucosum führt diese Zelldegeneration zu Lückenbildungen, indem zunächst die Stacheln verschwinden, dann auch das Zellprotoplasma krümlich, die Kerne blässer und undeutlicher werden. An den Follikelmündungen gibt es in Folge dieser Degeneration in Verbindung mit dem nachrückenden Talgdrüsensecret und den verhornten Schuppen der Epidermis Gelegenheit zu Verschliessungen dieser Mündungen. Durch die consecutive Stauung des Drüsensecretes werden die Talgdrüsen ausgedehnt; möglicherweise aber wirkt auch das in die Drüsen diffundirte Toxinegift auch auf die Drüsenzellen selbst und verursacht ihren Zerfall, wobei allerdings ein zeitweiliges stärkeres compensatorisches und reactives Wachsthum und eine Vermehrung der Drüsenzellen eintreten kann, wodurch die Vergrösserung des Umfanges der ganzen Drüse erklärbar wäre. Die normaler Weise schon stärkere Blutgefässentwickelung um die Talgdrüsen, sowie der mit ihm in ununterbrochener Verbindung stehende Lymphstrom begünstigen die starke Einwirkung der Giftstoffe gerade auf das Drüsengewebe und liefert andererseits auch reichliches Material für die compensatorische und reactive Hypertrophie der Drüsenzellen. Die Knäueldrüsen sind ähnlichen Verhältnissen, jedoch seltener unterworfen, wozu ihre tiefere also geschütztere Lage wohl wesentlich beiträgt. Deshalb sind die Schweissdrüsenzellen selbst auch lange Zeit intact. Die Bindegewebszüge um die Schweiss-, besonders aber um die Talgdrüsen, die sich im letzten Stadium des Processes

mächtig entwickeln, sind die natürliche Folge des Ersatzes von Parenchymgewebe durch Bindegewebe, sobald ersteres dem Untergang verfällt.

Ich glaube, dass nach meinen seitherigen Auseinandersetzungen sich ohne grossen Zwang alle Formen von Lupus erythematosus erklären lassen, mögen sie nun von Kaposi als die discoide und die disseminirte Form bezeichnet sein oder als Erythème centrifuge symétrique von Brocq, und als dessen forme fixe, oder als R. Crocker's circumscribed form und dessen diffuse, teleangiectatic und nodular form, oder als der Lupus erythematosus fugax nach Schiff und als dessen Lupus erythematosus constans, ferner als Wilson's (110) erythematöse, schuppende und atrophische Form, oder als die fein nuancirten Formen Besnier's und seiner Anhänger; oder als Hutchinson's Lupus sebaceus und sein „eigentlicher" Lupus erythematosus. C. Boeck's Lupus erythematosus disseminatus dürfte wohl überhaupt kaum einem Zweifel an der Tuberculosenatur der Erkrankung begegnen, nachdem Boeck und ebenso Hutchinson erwiesen, dass diese Form fast ausschliesslich bei ausgesprochen scrophulo-tuberculösen Individuen vorkommt und oft noch mit einem typischen Lichen scrophulosorum vergesellschaftet ist. Die Folliclis Barthelémy's, die Boeck stets bei seinem Lupus erythematosus disseminatus beobachtete, spricht ebenfalls für seine Ansicht von der Tuberculosenatur dieser Erkrankung, sowie andererseits auch der Lupus erythematosus im Allgemeinen durch dieses gelegentliche Vorkommen zusammen mit der Folliclis, eine weitere Stütze als Tuberculoseerkrankung erhält. Dasselbe gilt auch von der Vergesellschaftung des Lupus erythematosus mit dem Granuloma innominatum, dem Granuloma necroticum (Ahlen und Johnston), dem Eczema scrofulosorum und dem Erysipelas perstans, welches nach Boeck, wie schon oben erwähnt, ein integrirender Bestandtheil, nicht eine blosse Complication der Tuberculose ist.

Der C. Boeck'sche Lupus erythematosus disseminatus zusammen mit der von Hallopeau und Guillemot beobachteten forme déstructive zeigen, dass auch schwerere Läsionen und Substanzverluste, ganz analog dem Lupus vulgaris,

durch diese Erkrankung unter Umständen gesetzt werden können.

Dass auch mechanische Momente bei der Erkrankung, resp. dem regionären Verschontbleiben von Lupus erythematosus eine bestimmte Rolle spielen, glaube ich daraus schliessen zu dürfen, dass die Umgebung der Nasenlöcher und die Kinnfalten gewöhnlich frei bleibt. Ich glaube, dass die Muskelbewegung bei der Ein- und Ausathmung an ersterer Stelle, die Bewegungen des Sphincter oris und einiger mimischer Gesichtsmuskeln von Kinn- und Wangengegend, die eine Art von Faltenbildung und Wiederausgleichung derselben an dieser Stelle unzählige Male im Laufe eines Tages bewirken, hierbei wohl zu berücksichtigen sind. Dass die betreffenden Muskelbewegungen der Blutcirculation förderlich sind, kann man wohl mit Recht annehmen. Auf diese Weise wird für eine schnellere Fortschaffung der Toxine gesorgt, denen dadurch zum Haftenbleiben keine Zeit gelassen wird. In dem betreffenden Gefässbezirk wird ausserdem die regere Circulation auch einen regeren Stoffaustausch und damit bessere Ernährung bedingen. Nicht in letzter Linie wird es der reichlich im arteriellen Blut zugeführte Sauerstoff sein, der die Vitalität der umliegenden Gewebe, besonders der Blutgefässwandungen erhöht, ihre Resistenz gegen Schädlichkeiten jeder Art vermehrt. Man wird hier an Ehrlich's geistreiche Ansicht über die Trichinenansiedelung in den sauerstoffreichen Muskeln erinnert, wobei die Oxygenzufuhr allerdings den umgekehrten Effect als in unserem Fall zu Stande bringt.

Fassen wir das Ergebniss unserer seitherigen Auseinandersetzungen nochmals kurz zusammen:

Im Körper eines an Tuberculose erkrankten Individuums kann sich an den für die klinische Untersuchung theils nachweisbaren, theils noch verborgenen Bacillenherden eine fortwährende Production von Tuberculosetoxinen vollziehen. Sobald nun dieses tuberculös erkrankte Individuum an bestimmten Hautstellen Störungen in der Gefässregulirung durch vorgängige Erkran-

kungen dieser Theile (Rosacea, Seborrhoe, Neigung zu Congestionen überhaupt etc.) hat, setzt sich das Toxinegift, das mit Vorliebe auf die Blutgefässwandungen einwirkt und auch selbst schon im Stande ist an gesunden Gefässen Erytheme zu erzeugen, an diesen Stellen fest, da es durch die schon bestehende mangelhafte Reaction der Blutgefässe nicht zur vollständigen Ausscheidung gebracht werden kann. Es entsteht hier zunächst der Erythemzustand des Lupus erythematosus, der schliesslich in Folge von Summation der Toxinwirkung stationär wird, um endlich bei noch länger dauernder Einwirkung der Toxine die Verengerung und folgende Obliteration der Gefässe nach sich zu ziehen. Ist dieses Stadium erreicht, und gewinnt die Obliteration der Gefässe einmal eine gewisse Ausdehnung, so wird in Folge der hierdurch bedingten mangelhaften Ernährung sämmmtlicher Gewebe in Verbindung mit der specifischen Toxinwirkung auf die Gewebe selbst als Endresultat die narbige Atrophie der Haut eintreten, womit der Process, wenigstens vorläufig, sein Ende erreicht hat.

Leider ist es mir nicht mehr vergönnt, von dieser Stelle aus auch Hrn. Sanitätsrath Dr. S. Herxheimer meinen Dank aussprechen zu können, da der Tod ihn ganz unerwartet aus unserer Mitte gerafft hat. Der leider zu früh Verstorbene, der einer der ersten deutschen Aerzte war, die sich ausschliesslich der dermatologischen Praxis widmeten, hatte mir in seiner allbekannten noblen, echt collegialen Gesinnung gestattet, das überaus reiche Material seiner seit einem Vierteljahrhundert bestehenden und von ihm gegründeten Poliklinik für Hautkranke zum Zweck dieser Arbeit benützen zu dürfen. Da ich ausserdem das Glück hatte, längere Zeit an seiner Seite arbeiten und von seinem grossen Erfahrungsschatz auf dermatologischem Gebiet Vortheil ziehen zu dürfen, so ist es mir ein doppeltes Bedürfnis, hier des edlen Todten in Trauer zu gedenken, der sich in den Herzen seiner zahlreichen Freunde ein dauerndes, ehrenvolles Andenken zu sichern wusste.

Literatur.

1. Besnier et Doyon, Traduction de Kaposi, 2. Édit. Paris, 1891.

2. Boeck C., Die Exantheme der Tuberculose („Tuberculides" Darier). Archiv für Dermat. u. Syph. Bd. XLII.

3. Buri Th., Ueber den Lupus erythematosus (Ulerythema centrifugum). Monatshefte für prakt. Dermatol. Bd. XIX.

4. Mackenzie M., Sitzungsbericht der Londoner dermatolog. Gesellschaft, 1897.

5. Hallopeau et Guillemot A., Sur un cas de lup. éryth. acnéique de forme déstructive avec suppurations folliculaires. Annales de derm. et de syph. 1895.

6. Brooke H. G., Lupus und Tuberculose, British Journal of Derm. 1895.

7. Audry, Sur la nature tuberculeuse du lup. éryth. diss. de la face et des membres. Annales de derm. et de syph. 1894.

8. Malcolm Morris, Verh. d. II. internat. derm. Congr. Wien, 1892.

9. Joseph, Verhdl. des Berl. derm. Vereins, 1896.

10. Kaposi, Verhdl. der Wiener derm. Ges. 1890.

11. Arning, Deutsche med. Wochenschrift, 1890.

12. Jackson G. T., Verhdl. d. New-York derm. society, 1896.

13. Bronson, Ibidem, 1897.

14. Lustgarten, Ibidem, 1897.

15. Kaposi, Verhdl. d. Wiener derm. Ges. 1893.

16. Lilienthal, Verhdl. d. Berl. derm. Ver. 1893.

17. Morison Rob. L., Histolog. Untersuchungen über den Lupus éryth. Cazenave. Archiv für Derm. u. Syph. 1886.

18. Koch Franz, Beitrag zur Lehre vom acuten erythematösen Lupus. Archiv für Derm. u. Syph. Band XXXVII.

19. Besnier E., Note préliminaire sur une érythrodermie inconnue et sur les raisons qui semblent la rattacher au lup. éryth. exanthématique pour servir à l'histoire générale des érythrodermies ou des érythématoses tuberculeuses. Annales de derm. et de syph. 1892.

20. Hallopeau et Jeanselme. Note sur la nature d'un lup. érythémat. Annales de derm. et de syph. 1891.

21. Boeck C., Zwei eigenthümliche Fälle von Lup. eryth. diss. Norsk Magazin for Laegevidenskaben, 1880.

22. Stern, Beitrag zum Lup. eryth. acut. Wiener medicinische Wochenschrift, 1876.

23. Legrain, Note sur un cas de Lupus éryth. (érythème centrifuge symétrique), traité par des injections de serum d'agneau. Annales de derm. et de syph. 1896.

24. Meneau M., Lup. eryth. du cuir chevelu. Annales de derm. et de syph. 1896.

25. Audry Ch., Lésions histologiques tuberculeuses dans un lupus érythémateux. Annales de derm. et de syph. 1897.

26. Frèche, Lup. eryth. chez un enfant. Société de médecine et de chirurgie, Bordeaux 1898.

27. Galloway, Lup. eryth. acut. Derm. Society London, 1898.

28. Brocq, Lup. eryth. dissem. à un aspect insolite. Société de derm. Paris, 1893.

29. Brocq, Société de derm. Paris, 1894.

30. Radcliff Crocker H., Lup. eryth. as an imitator of various forms of dermatitis. Journal of cut. and genito-urin. diseases, 1894.

31. Gaucher et Barbe, Lup. eryth. symétrique des mains. Société de derm. Paris, 1894.

32. Daulos, Sur un lup. éryth. chez un sujet tuberculeux. Société franç. de derm. Paris, 1895.

33. Schweninger und Buzzi, II. Brief aus Berlin. Monatsh. für prakt. Derm. Band XII.

34. Schweninger und Buzzi, III. Brief aus Berlin. Monatshefte für prakt. Dermat. Band XIII.

35. Besnier, Société franç. de derm. Paris, 1889.

36. Miethke, Ein Beitrag zur Histologie des Lup. eryth. Monatsh. für prakt. Derm. Band IX.

37. Dubreuilh W. Du Lupus tuberculeux superficiel. Le mercredi med. 1894.

38. Hardaway W. A., A case of tuberculosis of the skin simulatin. lup. erythematosus and erythematoid lup. vulg. The American Journal of med. sciences, 1894.

39. Du Castel, Société française de derm. 1897.

40. Le Cros, Du lup. éryth. et de sa nature tuberculeuse. Thèse de Montpellier, 1897.

41. Nobel, Verhdl. d. Wiener derm. Ges. 1895.

42. Koch, Verhdl. d. Berliner derm. Ver. 14. Januar, 1896.

43. Koch, Ibidem, 11. Februar, 1896.

44. Blaschko, Verhdl. d. Berliner derm. Ges. 1898.

45. Kaposi, Archiv f. Dermat. u. Syph. Bd. IV.

46. Pringle, Verhdl. d. Londoner derm. Ges. 14. April, 1896.

47. Melle G., Ricerche sperimentali sul lupo eritematoso dal punto di vista tuberculosi. Giornale ital. delle malattie ven. e della pelle, 1898.

48. Fordyce J. A., Lup. eryth. in a tuberculous subject. Journal of cut. etc. diseas. 1899.

49. Lewin, Verhdl. d. Berl. derm. Vereinigung, 1890.

50. Rosenthal, Berl. derm. Vereinig. 1891.

51. Schwimmer, Die Behandlung mit Koch'scher Flüssigkeit, vom dermatologischen Standpunkt aus beurtheilt. Deutsche medicinische Wochenschrift, 1891.

52. Hallopeau et le Damany, Lup. eryth. anormale, folliclis ou type morbide nouveau. Annales de derm. et de syph. 1895.

53. Lacavallerie V., Étude sur le lup. érythémateux-tuberculeux. Thèse de Paris, 1895.

54. Secchi, Lup. eryth. Riforma med. 1893.

55. Petrini, II. internat. dermat. Congress, Wien, 1892.

56. Wienfeld, Brooklyn derm. and gen. ur. Society, 1892.

57. Veiel, II. internat. derm Congr. Wien, 1892.

58. Schiff, Ibidem.

59. Kaposi, Ueber die Behandlung von Lupus, Lepra und anderer Hautkrankheiten mittelst Koch'scher Lymphe. Monatshefte für praktische Dermatol. Band XIII.

60. Staub, Beiträge zur Anwendung des Tuberculins bei Lupus eryth. und Lup. vulg. Monatsh. f. prakt. Derm. Band XIII.

61. Haslund, Lupus mit Koch's Tuberculin behandelt. Hospitalstidende, 1891.

62. Érand, De la rélation à établir entre le lup. érythémat. et la tuberculose. Lyon méd. 1894.

63. Leredde, Adénopathie suppurée au cours d'un lup. éryth. Présence du bacille de Koch dans le pus. Annales de derm. et de syph. 1894.

64. Havas, Verhdl. der ung. derm. und urol. Ges. Budapest, 1896.

65. Schwimmer, Ibidem.

66. Boeck C., Ueber die Aetiologie und Pathologie des Lupus eryth. Jahresvers. der Brit. Med. Association, Edinbourgh, 1898.

67. Pringle, Londoner derm. Ges. 8. Juli, 1896

68. Immerwahr, Derm. Gesellsch. Berl. 1896.

69. Fox C., Lond. derm. Ges. 1896.

70. Hallopeau, Ueber die Beziehungen der Tuberculose zu den nicht lupösen Hauterkrankungen. III. inter. derm. Congr. London, 1896.

71. Unna, Die Behandl. des Lup. eryth. Monatsh. f. prakt. Derm. Bd.28.

72. Melvin-John St., Lup. erythem. mit Scrophuloderma. Monatsh. f. prakt. Derm. 1899.

73. Balmano-Squire, On Lup. eryth. or Batwing disease. London, 1857.

74. Thin, Pathol. des Lup. eryth. Med. chir. Transact. 1875.

75. Stroganow, Zur pathol. Histol. des Lup. eryth. Centralbl. für die med. Wissenschaft. 1877.

76. Geber E., Zur Anatomie des Lup. eryth. Vierteljahressch. f. Derm. u. Syph. 1876.

77. Fordyce J. A., Verhandl. der 22. Jahresvers. der amerikan. derm. Gesellsch.

78. Hallopeau, Étude de malades et de moulages à l'hôpital St. Louis au point de vue des toxituberculides. IV. Congr. pour l'étude de la tuberculose, Paris, 1898.

79. Jadassohn, Lup. eryth. Ergebnisse der allgem. Pathologie von Lubarsch und Ostertag, IV. Abth. 1896.

80. Hallopeau, Du lup. érythémateux. Semaine médicale, 1898, Nr. 28.

81. Dubois-Havenith, Du lup. vulgaire, Bruxelles, 1890.

82. Schweninger und Buzzi, II. Brief aus Berlin. Monatsh. für prakt. Derm. Bd. XI.

83. Philippson Louis, III. Brief aus Wien. Monatshefte f. prakt. Derm. Band XI.

84. Vidal, Société franç. Paris, 1890.

85. Hallopeau, Sur un lup. éryth. végétant. Annales de derm. et de syph. 1892.

86. Feulard, Société de dermat. et de syph. 1889.

87. Frèche, Lup. éryth. et lup. tuberculeux. Archives cliniques de Bordeaux, 1897.

88. Hutchinson Jon., Lupus. Brit. Med. Journ. 1888.

89. Hutchinson Jon., Ueber die Disposition zum Erröthen als eine Ursache krankhafter Veränderungen.

90. Leloir, Recherches sur l'histologie pathologique et la nature du lup. éryth. Archives de physiologie norm. et pathol. 1890.

91. Lewin G., Verhdl. d. Berl. derm. Vereinigung, 1890.

92. Leloir H., Le lup. vulg. érythématoide. Journ. des mal. cut. et syph. Band III.

93. Jadassohn, Ueber die Pityr. rubra (Hebra) und ihre Beziehungen zur Tuberculose. Archiv f. Derm. u. Syph. 1892.

94. Tommasoli, Ueber die Beziehungen zwischen Tuberculose und Haut. Monatsh. f. prakt. Derm. Band XXI.

95. Kaposi, Ueber die Beziehungen der Erkrankungen der Haut zu denen anderer Organe. Wiener med. Club, 1894.

96. Wickham, III. internat. dermat. Congr. London, 1896.

97. Crocker, Diseases of the skin, II. Aufl., London, 1893.

98. Hyde, Hallopeau, Crocker R., III. internation. Congress, London, 1896.

99. Hutchinson, Fall von vollständiger Heilung eines Lup. eryth. (Brit. med. Journ. 1885.)

100. Müller Jul., Zur Kasuistik der Hauttuberculose. Monatsh. f. prakt. Derm. Band 21.

101. Tenneson, citirt von Hallopeau (70).

102. Hallopeau, Des toxines en dermatologie. Annalss de derm. 1897.

103. Frisco B., Sulle dermatosi nelle autointossicazioni e nelle intossicazioni batteriche sperimentali. Giornal. ital. delle mal. ven. etc. 1897.

104. Holden O. H., Die Pathologie des Lup. eryth. Monatsh. für prakt. Derm. Band XXV.

105. Unna, citirt bei Buri (3).

106. Jamieson, Verhdl. d. II. intern. derm. Congr. Wien, 1892.

107. Kaposi, Neue Beiträge zur Kenntniss des Lup. eryth. Archiv f. Derm. u. Syph. Bd. IV.

108. Fordyce J. A., Lup. eryth. dissem. disappearing during pregnancy. Journ. of cut. etc. dis. 1896.

109. Malcolm Morris, Lup. erythem. The Brit. Journ. of De

110. Wilson, Ueber Lup. eryth. Wilson's Journal, 2. Aug.

111. Sternthal, Verhdl. d. 69. Vers. deutscher Naturf. u. Aerzte.

112. Hallopeau H., Étude comparative et pathogénie des différentes formes de tuberculose cutanée. L'union méd. Nr. 19. 1899.

113. Hallopeau, Des trêves dans les manifestations cutanées de la tuberculose. Annales de derm. et de syph. 1893.

114. Schiff, Verhdl. d. Wiener derm. Ges. 1896.

115. Hallopeau, Sur l'évolution d'un lupus exanthématique en foyers multiples. Société franç. de derm. et de syph. 1891.

116. Unna P. G, Die Histopathologie der Hautkrankheiten. Orth's Lehrb. d. spec. path. Anat. Berlin, 1894.

117. Feulard, Société franç. de derm. et de syph. 1890.

118. Kaposi, Verhdl. d. Wiener derm. Ges. 1894.

119. Fordyce J. A., Americ. derm. assoc. 1898.

120. Apolant Hugo, Die Antipyrinexantheme. Archiv für Derm. u. Syph. Band XLVI.

121. Lassar, Lup. eryth. Berl. klin. Wochenschrift, 1891.

122. Leredde et Milian, Tuberculide angiomateuse des membres inférieures. Annales de derm. et de syph. 1898.

123. Jordan, Weitere Beiträge zur Tuberculose der Lymphgefässe. Beiträge zur klin. Chirurgie. Bd. XX.

124. Pistoj, Zur allgemeinen Pathologie der Hauttuberculose. Giorn. d. scienze med. 1898.

125. Hallopeau et Lafitte, Eine papulo-erythematöse Form von Tuberculiden. Annales de derm. et de syph. 1897.

126. Du Castel, Éruption de la face à type lupus érythémateux et érythème noueux des jambes chez une malade atteinte d' adénites tuberculeuses du cou Annales de derm. et de syph. 1899.

127. Leredde et Haury, Tuberculide érythemateuse des mains. Annales de derm. et de syph. 1899.

128. Reichel, Verhdl. der deutschen derm. Ges. Strassburg, 1898.

129. Whitehouse H., Jodoform as an internal remedy in lup eryth. New-York, med. Journ. 1899.

130. Robinson A. R., Amerc. derm. associat. 1898.

131. Kaposi, Verhdl. d. Wiener derm. Ges. 1899.

132. Neumann J., Beitrag zur Kenntniss des Lup. erythem. Sitzungsb. d. k. k. Acad. d. Wissensch. Wien, 1868.

133. Risso, Ueber Lup. eryth. Giornal. ital. delle mal. ven. etc. 1887

134. Lassar, Verhdl. d. Berl. derm. Vereinig. 1893.

135. Ravogli, Psorospermosis cutis. Monatsh. f. prakt. Derm. 1894

136. White J. C., Ueber die Behandlungsmethoden des Lupus eryth. Monatsh. f. prakt. Derm. Bd. XXVII

137. Kaposi, Verhdl. d. Wiener derm. Ges. 1894.

138. Hebra F., Lehrb. d. Hautkrankheiten, 1884.

139. Brocq, II. intern. derm. Congr. 1892.

140. Brocq, Traitement des maladies de la peau, 1892.

141. Jamieson, Lup. eryth. Edinb. med. Journ. 1878.

142. Ravogli, Lup. eryth. Annales de derm. et de syph. 1887.

143. Perrin, Lup. érythémat. typique, survenu à la suite d'un violent choc moral. Congr. internat. de derm. Paris, 1889.

144. Ziegler, Lehrbuch der allgemeinen und speciellen patholog. Anatomie. Bd. I. 9. Aufl. Jena, 1898.

145. Heuss. Zwei Fälle von Lup. eryth. faciei. Montsh. f. pr D. 1899.

146. Fordyce J. A. New-York Dermat. Soc. 1898.

147. Duhring, Ibidem.

148. Gilchrist, Ibidem.

149. Elliot, Ibidem.

150. Zeisler, Ibidem.

151. Danlos, Lup. érythém. avec poussées de dermatite impétigineuse. (Société franç. de derm. et de syph.)

152. Du Castel, Lup. éryth. géneralisé avec maxima au niveau de la face, des mains et des pieds. Ibidem.

Bezüglich weiterer Literaturangaben verweise ich auf die Tabellen von Jadassohn (79) und von Koch (18).

Bericht über die Leistungen

auf dem

Gebiete der Dermatologie und Syphilis.

Verhandlungen der Wiener dermatologischen Gesellschaft.

Sitzung vom 8. November 1899.

Vorsitzender: Neumann. Schriftführer: Matzenauer.

Lang stellt vor:

Einen 30jährigen Mann, der seit sechs Jahren an Verdauungsbeschwerden leidet und seit 7 Monaten rothe Flecke bemerkt, die vom rechten Fusse ihren Ausgang genommen.

Der Ausschlag stellt sich als ein Lichen ruber planus dar, der an beiden Vorderarmen, insbesondere aber auf der linken Seite deutlich ausgeprägt ist und sich in strich- und ring- und haufenförmig angeordneten Gruppen charakteristischer Lichen ruber-Efflorescenzen darstellt.

An den unteren Extremitäten, insbesondere rechterseits sieht man nur mehr sepiabraune Pigmentationen, die für sich allein nicht leicht zu deuten wären.

Neumann demonstrirt: Einen 23jährigen Finanzwachaufseher mit papillären Wucherungen an den Lippen und der Mundschleimhaut. Das ganze Lippenroth der Unterlippe ist von einer etwa 3 Mm. hohen, warzig zerklüfteten Geschwulst eingenommen, die sich aus zahlreichen papillären Excrescenzen, gleich dichtgedrängten spitzen Condylomen, zusammensetzt. Nach vorne ist nur ein ganz schmaler Saum normalen Lippenrothes erhalten. Nach rückwärts gegen die Mundseite flachen sich die Papillome immer mehr ab und gehen an der Schleimhaut der Unterlippe über in grieskorn- oder senfkorngrosse Knötchen, so dass die Unterlippe wie chagrinirt aussieht. Am Lippenrothe sind die papillären Excrescenzen fleischfarbig, an der Spitze oft weisslich verfärbt, trocken, ganz analog spitzen Condylomen; aus den Knötchen an der Unterlippe lässt sich auf Druck ein klebriges, klares Secret auspressen. Am Zahnfleisch des Ober- und Unterkiefers finden sich breit aufsitzende, feine drusigunebene hanfkorn- bis halberbsengrosse flache Geschwülstchen von gelbröthlicher Farbe. Der Saum des Lippenroths der Oberlippe ist in analoger, aber bedeutend geringerer Weise afficirt wie die Unterlippe. Nach Angabe des Patienten besteht die Affection seit seinem 16. Lebensjahr. An der Oberlippe, wo sie früher bedeutend stärker entwickelt war, hat sie sich in den letzten Jahren spontan rückgebildet. Die Gesichtshaut, namentlich Nase, seitl. Wangen und Stirne übersäet mit Comedonen, Milien und stecknadelkopfgrossen, vorspringenden Knötchen, aus denen sich auf Druck Sebummassen entleeren lassen.

Lang (zu dem von Neumann vorgestellten Falle) bemerkt, dass man Warzenbildung innerhalb der Munhöhle und zwar meist nur am weichen Gaumen ziemlich häufig zu beobachten in die Lage kommt. Die Papillome erlangen daselbst gewöhnlich nur eine unbedeutende Grösse und dürften darum oft übersehen werden. Der vorgestellte Fall muss als ein sehr seltener bezeichnet werden. Einmal hat Lang die Innenfläche der Wange in grosser Ausdehnung mit warzigen Bildungen besetzt angetroffen.

Ehrmann hat Papillome am pigmentirten Lippensaum bei Hunden gefunden, auch bei Kindern seien ähnliche Fälle beobachtet worden, er selbst habe einen solchen Fall bei einem schlecht genährten Kinde gesehen; die Papillome seien auf Jodeinpinselungen zurückgegangen.

Lang demonstrirt einen 39jährigen Musiker, der am 4. September d. J. mit gummösen Infiltraten beider Thränensackgegenden, der linken Supraorbitalgegend und einem exulcerirten Gumma des linken Stirnbeines zur Aufnahme gelangte.

Bei der Untersuchung stellte sich alsbald heraus, dass Necrose des Stirnbeines in grosser Ausdehnung vorlag. — In solchen Fällen pflegt Lang, wenn anderweitige Indicationen nicht vorliegen, den necrotischen Knochen durch entsprechende Incisionen in die umgebenden Weichtheile, letztere mit dem Raspatorium, bis an die Grenze des Necrotischen ablösend blosszulegen. Hiedurch wird die Granulationsbildung vom Saume des Gesunden her lebhaft angeregt und die Demarcation beschleunigt. — Es zeigte sich hiebei, dass die Necrose des Stirnbeines von den Augenhöhlenrändern bis fast an die Haargrenze und seitlich von einer Senkrechten, die durch den äusseren Augenwinkel der linken Seite gezogen gedacht wird, bis fast zu der gleichen Senkrechten nach rechts hin reichte.

Stellenweise gelangt man bereits mit Kornzange und Sonde unter den necrotischen Rand, doch ist Lockerung noch nirgends eingetreten. In solchen Fällen ist es am besten, so lange zuzuwarten, bis die Demarcation allseitig vollendet ist. Dann fasst man den Knochen und entbindet ihn mit Zuhilfenahme etwa nothwendig werdender befreiender Einschnitte in die Weichtheile.

Als der Kranke zu uns kam, befand er sich in einem äusserst herabgekommenen Zustande und nur während einer kurzen Zeit machten sich auch Reizungserscheinungen von Seiten der Meningen bemerkbar. Dieselben verloren sich wieder und Pat. ist jetzt so weit gekräftigt, dass er gerne im Zimmer herumspazirt.

Die Infection erfolgte bei ihm vor 4 Jahren. Wegen nachfolgenden Exanthems hatte er 20 Sublimatinjectionen bekommen.

Zwei Jahre später suchte er wegen Ulcerationen im Rachen und im Bereiche der linken Gesichtshälfte Lindewiese auf, woselbst er 12 Kg. an Körpergewicht einbüsste.

Im Jahre 1897 gebrauchte er die Haller Cur und 60 Einreibungen, im Herbst 1898 die Cur in Darcau und 20 Einreibungen. — Bei uns erhält der Kranke Decoct: Sarsap. inspiss. und erhält nebenbei Jodkali. Die Hauptaufmerksamkeit wird auf die locale Behandlung verwendet.

Bei dieser Gelegenheit erwähnt Lang, dass er öfter Fälle gesehen hat, wo Necrosen des Stirnbeins ohne besondere Beschwerden lange Zeit hindurch bestanden. So erinnert er sich eines Falles, in welchem ein doppelthellergrosses Stück des Stirnbeins necrotisch vorlag, ohne dass

Jahre hindurch der Mann in seinen Functionen (er war Diener) behindert gewesen wäre; Patient lehnte auch ganz entschieden jede ärztliche Beihilfe ab. In einem anderen Falle bei einer Magd von einigen 30 Jahren hatte sich unter einem exulcerirten Gumma Necrose des Stirnbeins entwickelt, weswegen sie Lang's und eine andere Klinik aufgesucht hatte. Und als wegen noch nicht eingetretener Demarcation jeder Eingriff unterbliehen war, ging sie in die Heimat, woselbst nach mehreren Wochen das necrotische Stück sich spontan abstiess; die Kranke suchte sodann mit dem Knochen im Sacke Lang's Klinik wegen Heilung der grossen Wundfläche auf. Das abgestossene Knochenstück war beiläufig 30 Cm². gross (es wird demonstrirt) und betraf auch die Lamina vitrea in einer Ausdehnung von beiläufig 4—5 Cm. Hier sah man die breit pulsirende Fläche der mit Granulationen bedeckten Dura; nach erfolgter Heilung bekam sie eine Schutzplatte für die Stirne.

Bei Necrosen geringerer Ausdehnung kann man ganz gut den Versuch machen, das Necrotische, bevor noch Demarcation erfolgt ist, mit dem Meissel abzustemmen, bis man auf gesunden blutenden Knochen stösst; so hat es Lang in einem Falle ausgeführt, welcher in seinem Lehrbuche im Stadium vor der Operation und nach der Uebernarbung abgebildet ist.

Führt der syphilitische Knochenprocess zu gefahrdrohender Complication von Seite des Gehirns, so ist sofortige Trepanation angezeigt, um etwa angesammelten Eiter innerhalb der Schädelhöhle den Ausgang zu verschaffen.

Nobl demonstrirt aus Grünfeld's Abtheilung einen Fall von grossknotiger Gummabildung in der Zunge eines dreissigjährigen Mannes.

Die linke Zungenhälfte ist von einer längsovalen bei hühnereigrossen, halbkugelig über das Niveau der Umgebung emporgehobenen Geschwulst eingenommen, welche nach rechts hin an der Medianlinie und nach hinten in der Gegend der wallförmigen Wärzchen, scharf abgesetzt erscheint. Die Oberfläche des sich derb elastisch anfühlenden, das Parenchym des Organs ganz durchsetzenden schmerzlosen Tumors wird theils von der ganz normal erscheinenden Zungendecke gebildet, theils von zerstreuten, namentlich im Gebiete der filiformen Papillen gelegenen, nicht zu tief dringenden bis fingernagelgrossen und rissförmigen Zerfallsherden.

Als weiteres, pathognostisches Kennzeichen des Erkrankungsprocesses weist der Kranke ein bereits stark im Rückgange begriffenes ulcerogummöses Syphilid am Stamme und den oberen Extremitäten auf, in Form thaler- bis handtellergrosser Herde.

Die Infection datirt auf 7 Jahre zurück, die damalige Eruption, sowie ein sich im folgenden Jahre zeigendes Recidiv wurde mit gründlichen Inunctionscuren zum Rückgange gebracht. Die gegenwärtigen Läsionen sollen vor zwei Monaten ihren Anfang genommen haben.

Pat. wird mit dem von Merck dargestellten Jodipin — einer Additionsverbindung von Jod und Sesamöl — welches 25% Jod enthält, behandelt. Es ist das die erste Jodverbindung, welche die Application in Form subcutaner Injectionen gestaltet. Die Einverleibung erfolgt in zweitägigen Intervallen unter die Rückenhaut in einer Menge von 4 Gr. des Oels =

1 Gr. Jod, die ganz schmerzlosen Injectionen sind weder von localen noch von allgemeinen Reactionserscheinungen gefolgt. Die dem Organismus auf diese Weise zugeführte Jodmenge wird langsam und gleichmässig verarbeitet und ebenso ausgeschieden, welchem Umstande es Nobl zuschreibt, dass sich bisher in keinem Falle seiner Versuchsreihe die üblen Nebenwirkungen und Erscheinungen der internen Jodmedication geltend gemacht haben.

Neumann berichtet über einen Kranken, der am Zungenrücken papilläre Wucherungen hatte, die Zunge war sehr hart, in ihrem Centrum zeigte sie eine haselnussgrosse Geschwulst mit einer Furche in der Mitte. Nach einer dreiwöchentlichen Quecksilberbehandlung war die Geschwulst an der Zunge verschwunden.

Lang stellt ferner vor:

Einen 23jährigen Bäckergehilfen mit Onychia syphilitica an den meisten Fingern, die darum Interesse bietet, weil dieselbe gleichsam serpiginöse Form angenmmen hatte. — Die Infection hatte im März dieses Jahres stattgefunden, im Mai erhielt er wegen Exanthem 30 Inunctionen. Die Nagelerkrankung hatte im Monate Juli ihren Anfang genommen.

Weiters einen 22jährigen Kaufmann mit einem papulo-squamösen Syphilid, welches besonders an den Armen ein ungewöhnliches Aussehen darbietet. Man bemerkt hier, dass die Papeln grösstentheils aus ganz kleinen in Kreisen gruppirten schuppenden Knötchen zusammengesetzt sind.

Matzenauer demonstrirt aus Neumann's Klinik ein 12jähriges Mädchen mit Pemphigus vegetans. Bei ihrem Spitalseintritte vor 14 Tagen bot das seinem Alter entsprechend grosse und ziemlich gut genährte Kind folgendes Bild:

An der Innenseite des rechten Knies, in der Kniekehle selbst und nach aussen und auf Ober- und Unterschenkel zum Theil übergreifend in über flachhandgrosser Ausdehnung eine ½ Cm. hohe, in der Mitte trocken überhäutete, grobhöckerige, oft warzig zerklüftete Geschwulst von teigig weicher, succulenter Consistenz, in der Peripherie von einem schmalen, lebhaft gerötheten, nässenden Substanzverlust umgeben, der selbst wieder am Rand von einem fetzig abgehobenen, weissen Blasenwall umsäumt ist. Die umgebende Haut nicht entzündlich geröthet, blass; die Geschwulst selbst weder spontan, noch auf Druck schmerzhaft. An der Beugeseite des linken Oberschenkels eine ähnliche, doppelt flachhandgrosse, geschwulstartig über das Hautniveau vortretende, in der Mitte trockene, livide, warzig zerklüftete und mit dünnen Schuppen bedeckte Wucherung, deren Grenzen gegen die Nates scharf bogenförmig verlaufen, dagegen an den seitlichen und unteren Partien mehr allmälig ausklingen, zumal hier am Rand und zerstreut auf anscheinend normaler Haut des Oberschenkels disseminirt stecknadel- bis hanfkorngrosse, eitrig getrübte Bläschen stehen oder denselben entsprechende nässende, seichte Substanzverluste, die zum Theil mit honiggelben Krusten bedeckt sind. In der Mitte des Oberschenkels ein halbkreuzergrosser, mit dünner gelblicher Kruste bedeckter Substanzverlust, dessen Grund über das Hautniveau elevirt, dessen Rand nässend, blassrosa ist. Rund herum kleinerbsengrosse, gelbröthliche Knötchen von succulenter Beschaffenheit, über welchen aber die Haut noch nicht in Blasenform abgehoben ist. An Streck- und Beugeseite der rechten unteren Extremität spärliche hanfkorngrosse, noch intacte, mit Serum erfüllte Blasen auf anscheinend normaler Haut. In der linken Inguinalgegend 2 haselnussgrosse, teigig

weiche Drüsen. Rechterseits eine querovale, doppelbohnengrosse Drüse. Nirgends finden sich Kratzeffecte. Am behaarten Kopf, namentlich über dem Scheitel, sind die Haare mit dicken, gelblich bräunlichen Borkenauflagerungen verwachsen und verfilzt, unter welchen sich auf Druck einige Tropfen dünneitrigen Secrets auspressen lassen und von denen ein penetranter, fötider Geruch ausgeht. Keine Pediculi capitis. Die ganze Zungenoberfläche und zwar sowohl die mittleren Partien als auch die Ränder zeigen tiefe, oft zackig oder wellig ausgebuchtete Furchen und dazwischen wallartig vortretende Leisten, aber nirgends einen Substanzverlust.

In den nächsten Tagen traten allenthalben sowohl an Extremitäten als auch Stamm, besonders an den oberen Brustpartien, neue Bläschen und Vesicopusteln auf, die rasch bersteten und einen nässenden Substanzverlust hinterliessen. Besonders verbreitete sich der Saum um die Geschwulst in der Kniekehle zu einem centimeterbreiten, nässenden Substanzverlust. Die Nachschübe erfolgten so rapid, dass derzeit der grösste Theil der Brustoberfläche beider Oberschenkel und Oberarme bedeckt ist mit meist zu grösseren flächenhaften Herden confluirten Substanzverlusten, desgleichen ist die Stirne an der Haargrenze mit mächtigen Krustenauflagerungen, die von einem schmalen Blasenwall umsäumt sind, bedeckt.

Meist finden sich abendlich leichte Temperatursteigerungen bis 37·8°. Trotz continuirlicher Blaseneruptionen hat das Körpergewicht um fast 3 Kilogramm innerhalb der letzten Tage zugenommen. Nach Angabe der Eltern sollen die beiden Wucherungen an der Kniekehle und am Oberschenkel seit einem Jahre bestehen und zu wiederholtenmalen rasch abheilende Blaseneruptionen beobachtet worden sein.

Differentialdiagnostisch kamen in Betracht Bromacne, pustulöses Eczem mit framboesiformen Wucherungen und Pemphigus vegetans, für welch letzteren der Verlauf mit frischen Blaseneruptionen auf anscheinend gesunder Haut an den verschiedensten Körperstellen sprach.

Es ist dies der erste Fall von Pemphigus vegetans, welcher in so jungen Jahren zur Beobachtung kommt. Bemerkenswerth ist, dass das Kind nicht der polnisch-jüdischen, sondern der heimischen Bevölkerung entstammt. Ungewöhnlich ist auch die Localisation und vollständige Ueberhäutung der Vegetationen.

Kaposi weist auf die Schwierigkeit der Frühdiagnose hin; manchmal hält man die ersten Eruptionen für Papillome, in anderen Fällen für Herpes, ja sogar für breite Condylome. Auch bei gewöhnlichem Pemphigus findet man Differenzen in Bezug auf die Anfangserscheinungen und in Bezug auf die Intensität der Grundveränderungen; auch hier sieht man an gewissen Körperstellen, besonders an den Gelenksbeugen, papilläre Wucherungen. Man muss den Pemphigus vegetans ebenso wie den Pemphigus foliaceus für eine schlechtere Art des Pemphigus vulgaris halten. Auch der Pemphigus vegetans kann relativ ausheilen und zu einem Reconvalescenzstadium führen, in diesem können dann Formen auftreten, welche dem Pemphigus vulgaris oder dem Pemphigus disseminatus angehören. Für den Pemphigus vegetans ist die Kachexie des Individuums charakteristisch; es kommt nicht zur Bildung praller Bläschen, die Blasen platzen sofort und heilen selten. Wenn die Schleimhäute ergriffen sind, so gehen die Kranken rasch zu Grunde. In dem von Matzenauer vorgestellten Falle finden sich prall gespannte Blasen meist in circinärer

Anordnung. Da ausserdem der Kräftezustand ein guter ist, ist die Prognose keine so schlechte wie sonst der Pemphigus vegetans.

Neumann macht auf das jugendliche Alter der Kranken, auf die Localisation und das trockene Aussehen der Wucherungen aufmerksam. Die Trockenheit ist der dicken Hornschicht zuzuschreiben, welche wieder auf eine gute Ernährung des Individuums hindeutet.

Kaposi zeigt 1. eine Moulage von einem vor einigen Jahren beobachteten Fall von Herpes tonsurans mit concentrisch in Kreisen angeordneten Efflorescenzen. In diesem ersten Falle fanden sich am Oberschenkel drei durch einen etwa 3 Mm. breiten, normalen Saum getrennte Kreise und in der Kniegegend ein Herd mit vier Kreisen. Wegen dieser Anordnung in concentrischen Kreisen ist sie als Herpes tonsurans iris zu bezeichnen. Bei der mikroskopischen Untersuchung zeigt sich eine besonders lebhafte Vegetation des Pilzes. Die Uebertragung erfolgte von Thieren aus. Eine ähnlich lebhafte Pilzvegetation scheint der in Ostindien heimischen Tinea imbricata zuzukommen, bei welcher die Kranken oft lebhaft fiebern und am ganzen Körper mit Efflorescenzen bedeckt sind; an einzelnen Herden wird die Epidermis abgehoben, es entstehen mächtige Krusten und rupiaähnliche Schuppen, welche oft dachziegelartig übereinander liegen.

2. Einen derartigen Fall von Herpes tonsurans iris bei einer Frau, an deren Thorax gewöhnliche Herde von Herpes tonsurans maculosus zu sehen sind, während sich unterhalb der Mamma ein aus drei concentrischen Kreisen bestehender Plaque findet, dessen einzelne Kreise aus rothen Knötchen bestehen, welche zu einer zackigen Linie angeordnet sind.

Neumann hat beobachtet, dass die von Thieren auf Menschen übertragenen Parasiten sich durch rasches Wachsthum auszeichnen und lebhafte Reactionserscheinungen hervorrufen.

3. Im Anschluss daran zeigt Kaposi einen Kranken mit universell ausgebreitetem Herpes tonsurans maculosus squamosus in Combination mit disseminirter, in Plaques und Gyris auftretender Psoriasis vulgaris. Die beiden Erkrankungen finden sich so vielfach miteinander untermischt, dass die Entscheidung schwer fällt, was dem Herpes tonsurans und was der Psoriasis zukommt.

4. Einen Kranken mit Eczema marginatum; es unterscheidet sich von Herpes tonsurans durch den feinzackigen Rand und das Auftreten derber Knötchen. In Folge der langen Dauer des Processes kommt es zur Verdickung der Epidermis, die auf die stete Hyperämisirung zurückzuführen ist. Um die Pilze zu finden, muss man die Epidermis tief abschaben, bis man zum Rete malpighii kommt, in welcher sie liegen. Dass man beim Herpes tonsurans maculosus keine Pilze findet, hat vielleicht seinen Grund in der Raschheit des Verlaufes des Processes, so dass die Pilze nicht Zeit haben, sich zu Mycelfäden zu gestalten.

Neumann führt aus, dass, während an den freien Körperstellen sich der Herpes tonsurans vesiculosus entwickelt, an den bedeckten Körperstellen und dort, wo sich zwei Hautflächen an einander reiben, zu Folge der Erosionen und Excoriationen die Ausbildung des Eczema marginatum begünstigt werde.

5. Demonstrirt Kaposi eine Frau, welche an der Hinterfläche der Oberschenkel und an der Wade braunrothpigmentirte eingesunkene Narben zeigt; an der Innenseite der Oberschenkel und an den unteren Partien

der Unterschenkel sieht man zahlreiche, von der normalen Haut scharf abgesetzte, lebhaft rothe oder gleichmässig wuchernde, schlaffe, geschwustartige Vegetationen, welche leicht bluten und mit Krusten bedeckt sind. In der linken Kniekehle finden sich pustulöse Erhabenheiten und rothe Knötchen. Die für Bromacne charakteristischen Gebilde heilen meist mit braunpigmentirten Narben ab.

6. Kaposi stellt einen Fall von Acne varioliformis an der Stirne vor und bemerkt, dass die Knötchen unter weisser Präcipitalsalbe rasch schwinden; auch durch eine Karlsbader Cur ist eine gewisse Beeinflussung zu erzielen.

Neumann demonstrirt 1. einen 39jährigen Kutscher mit Gummata laryngis et cutanea. Syphilis seit Jänner 1895; im April 1896 bereits Gumma nasi, pharyngis et laryngis. Im März vorigen Jahres Erscheinungen von Lungensyphilis. Bei Fiebertemperatur 38—40° und rostfarbigem Sputum während 3—4 Tage fanden sich lobuläre Herde im mittleren linken Lungenlappen. Derartige kurz dauernde Pneumonien, die jedesmal mit hochgradigen asthmatischen Beschwerden verbunden waren, überstand der Kranke innerhalb 2 Monaten viermal. Derzeit hat Pat. am behaarten Kopf rechts über dem Scheitel ein thalergrosses, mit sichelförmigem Rande begrenztes Geschwür, in der Mitte mit nekrotischen gelben Gewebsfetzen bedeckt, die rückwärtigen Partien bereits Vernarbung zeigend. Am Körper zerstreut sepiabraune Narben nach Gummen. Die rückwärtige Rachenwand und die Gaumenbogen narbig verändert. Die vordere Fläche der rückwärtigen Larynxwand in eine grosse Geschwürsfläche umgewandelt. Von der Epiglottis nur ein rudimentärer Stummel vorhanden. Die Stimmbänder sind wulstig narbig, die Beweglichkeit derselben eingeschränkt.

2. Einen 33jährigen Pharmaceuten mit Syphilis maligna. Primäraffect im Mai 1899. An der Haut des Stammes kreuzer- bis guldenstückgrosse, in der Mitte livid verfärbte oder depigmentirte, am Rande sepiabraune pigmentirte Narben. Ueber dem linken Augenbrauenbogen ein halbkreuzergrosser, von einem derben Infiltrat umgebener Substanzverlust. Am linken unteren Augenlid ein theils auf die äussere Haut, theils auf die Conjunctiva übergreifend speckig belegtes, halbbohnengrosses Geschwür, das knöcherne Nasenseptum perforirt; starker Foetor ex ore. Beide hinteren Gaumenbogen wulstig verdickt, geröthet, auf die Uvula übergreifend ein grüngelb belegtes Geschwür, ebenso an der hinteren Rachenwand ein kronengrosses Geschwür, dessen obere Begrenzung durch das Velum gedeckt ist.

3. Eine 28jährige Magd mit Lichen ruber planus universalis. Die Affection besteht angeblich seit August vorigen Jahres. An der inneren Schenkelfläche beiderseits die Haut schwielig verdickt, trocken abschilfernd, livid verfärbt, ebenso die angrenzende Haut der Nates und der Leistengegend. Nirgends Bläschen oder Pusteln. Zerstreut an den Oberschenkeln theils stecknadelkopf- bis kreuzergrosse Efflorescenzen, wovon die kleineren hellroth, flach elevirt, speckig glänzend und polygonal contourirt sind, die grösseren schiefergrau verfärbt sind und in Kleienform oder lamellösen Schuppen abschilfern. Die Streckfläche der Ober- und Unterschenkel ist fast diffus verdickt, auch der Fussrücken mit einzelnstehenden, hirse- bis schrottkorngrossen Efflorescenzen oder mit kreuzer- bis thalergrossen Plaques übersäet, die namentlich in der Fusswölbung mit schwieligen Epidermismassen bedeckt sind. An Brust, sub mammis, namentlich auch an der Taille, am Nacken und um die Axillen finden sich theils flachhandgrosse Plaques, theils diffuse Verdickung der Haut, namentlich an der Streckfläche der Arme und Cubitalbeuge, wo die Haut elephantiastisch verdickt ist, so dass die Hautfalten dicke Wülste bilden, die Haut überall trocken, kleienförmig oder lamellos abschilfernd.

Die grossen Plaques und die flächenhafte Infiltration der Haut an der Peripherie setzt sich aus hirsekorngrossen, flachelevirten Knötchen zusammen von wachsartigem Glanz und von polyedrischer Contour, die in der Mitte gedellt oder mit einer punktförmigen Einsenkung versehen sind, namentlich ist die Felderung deutlich am Vorderarm, wo sie in der Cubitalbeuge entsprechend der Hautfalte in Reihen gruppirt sind. An der Peripherie der diffus afficirten Hautpartien bilden die Kleienknötchen eine mosaikartige Zusammensetzung und zeigen einen starken Glanz, so dass die Haut wie chagrinirt aussieht. Die älteren Plaques sind matt, schiefergrau. Handteller und Nägel frei, ebenso Mund, Rachen. Behaarte Kopfhaut normal.

Verhandlungen der Berliner dermatologischen Gesellschaft.

Sitzung am 5. December 1899.

Vorsitzender: Lesser. Schriftführer: Saalfeld.

---

1. **Heller** stellt einen 25jährigen Patienten vor, welcher an zahlreichen Neurofibromen, 60—70 Stück, leidet. Nebenbei zeigt derselbe eine Anzahl Naevi, von denen einer strichförmig ist, ohne dass indessen eine Beziehung zum Nerven oder zu den Voigt'schen Linien besteht. Ausserdem sind noch vereinzelte Teleangiectasien auf der Haut sichtbar. Die Grösse der kleinen Tumoren ist erbsen- bis kirschengross. Die unteren Extremitäten und der Kopf sind vollständig frei. Die Farbe ist bläulich, die Consistenz weich. Das mikroskopische Bild zeigt die Hautgebilde intact, die Schweiss- und Talgdrüsen sind nur in Resten vorhanden, die übrigen sind durch eine starke Neubildung von Zellen zum Schwund gebracht worden. Die elastischen Fasern unterliegen ebenfalls der Atrophie. Was die Nerven anbetrifft, so kann man 2—3 Aestchen mit absoluter Deutlichkeit erkennen; dieselben sind von einer starken Wucherung, welche vom Neurilemm ausgeht, umgeben.

Wechselmann frägt, ob über die hereditären Verhältnisse im vorgestellten Falle etwas bekannt ist. Ferner macht er auf die Veränderungen im Gefässsystem bei demselben aufmerksam, was ausserordentlich selten ist. Köbner hat einen Fall publicirt, ein Unicum, in welchem neben grossen Fibromen kavernöse Angiome und Lymphangiome vorhanden waren.

Heller erwähnt, dass Unna in seiner Histopathologie das Bestehen von Neurofibromen mit anderweitigen Anomalien als häufig bezeichnet.

Lesser berichtet, dass in diesen Fällen eine eigenthümliche Wechselwirkung zwischen Pigment und Bindegewebswucherung besteht, Gefässanomalien aber ausserordentlich selten sind.

Wechselmann fügt hinzu, dass Bruns bei 42 Fällen, die er im Jahre 1891 zusammengestellt hat, nur zweimal Gefässveränderungen auffinden konnte. Ausserdem machte derselbe darauf aufmerksam, dass hereditäre Veranlagung bis zu 3 Generationen nachgewiesen werden konnte.

2. **Palm** stellt einen 27jährigen Patienten mit Pityriasis rubra pilaris vor. Das erste Stadium der isolirten Hornkegel ist an den Fingerrücken weniger ausgesprochen, dagegen an den unteren Extremi-

täten deutlich erkennbar. Das zweite Stadium der perifolliculären Entzündungen und Schwellungen ist besonders am Oberschenkel sichtbar; am meisten aber bestehen die weiteren Entwicklungsstadien, die Confluenz der Efflorescenzen und die nachfolgende Schuppung, so am Gefäss und Rücken, wo die entzündliche Röthung deutlich hindurchschimmert. Achselhöhlen, Hals, Kopf und andere Stellen täuschen das Bild des Eczema squamosum vor. Handflächen und Fusssohlen sind mit Hautlamellen bedeckt. An den Zehen besonders bestehen Hornansammlungen unter den Nägeln. Die mikroskopische Untersuchung, die von Pinkus vorgenommen wurde, zeigte mehr oder weniger tief ausgebildete Hornkegel, die Schweissdrüsenausführungsgänge im oberen Theile erweitert, das Rete unregelmässig, die subpapillären Gefässe von geringfügigen Zellenansammlungen umgeben. Die elastischen Fasern sind unverändert. P. bespricht noch die Differentialdiagnose mit Psoriasis, Ichthyosis, Lichen ruber acuminatus und Lichen ruber planus.

3. **Saalfeld** stellt einen 44jährigen Patienten mit Keratosis universalis multiformis vor, wobei er die Identität mit Pityriasis rubra pilaris, wie Lewin angenommen hat, nicht anerkennt. Bis Mitte Juni d. J. war Pat. ganz gesund, plötzlich zeigten sich zuerst an den Armen, Beinen, Brust, Bauch und Handrücken zahlreiche Hornkegel. Die Schuppung ist sehr gering. Nebenbei bestehen auf dem Rücken eine Reihe von Folliculitiden und Furunkeln. Pat. will in der letzten Zeit stark abgemagert sein, sonst war das Allgemeinbefinden nicht gestört. Hereditäre und sonstige Ursachen sind nicht nachweisbar. Kopf und Gesicht, Palmae und Plantae sind vollständig frei. Die Haare sind nur in der Regio pubis ausgegangen. Von Drüsen ist nur eine Femoraldrüse in geringem Grade geschwollen. Röthung ist nur an einzelnen Stellen wahrnehmbar.

Blaschko spricht den letzten Fall als Darier'sche Keratosis follicularis an, ohne deshalb, wie Darier, an eine Psorospermose zu denken.

Lesser bestätigt im ersten Fall die Diagnose Pityriasis rubra pilaris, die Aehnlichkeit mit der Moulage im Hôpital St. Louis ist auffallend. Der zweite Fall ist wahrscheinlich ein Fall von Darier'scher Krankheit, vielleicht im Anfangsstadium. In denjenigen Fällen, die er von dieser Affection in Erinnerung hat, waren stärker wuchernde mit nässenden Borken bedeckte Stellen vorhanden.

Ledermann macht auf den Unterschied der Fälle mit den ersten von Hebra beschriebenen Krankheitsfällen von Lichen ruber acuminatus aufmerksam, welche vor der Darreichung von Arsen stets letal verliefen. Hier tritt das stärkere Hervortreten der entzündlichen Erscheinungen, das ungestörte Allgemeinbefinden und der geringe Juckreiz hervor, auch ist Arsen bei Pityriasis rubra pilaris wirkungslos.

Heller hat unzweifelhafte Heilung bei Pityriasis rubra pilaris durch Arsenik gesehen.

Saalfeld kann seinen Fall mit denjenigen, die er von Darier-

scher Krankheit gesehen hat, nicht vollständig identificiren. Sein Patient erhält seit 8 Tagen 2 Mgr. Acid. arsenicos. pro die.

Pinkus berichtet von 2 Fällen von Lichen ruber acuminatus, die von Neisser durch Arsenik geheilt wurden. Vielleicht ist der Hellersche Fall hierher gehörig. Die Differentialdiagnose kann nach seiner Ansicht nur durch das Mikroskop gestellt werden. Bei Lichen ruber ist stets das typische Infiltrat um die Follikel vorhanden, bei Pityriasis niemals.

Saalfeld hat, als er bei Köbner Assistent war, einen Fall von Lichen ruber acuminatus gesehen. Bei demselben war der Körper gleichmässig roth und fühlte sich wie ein Reibeisen an. Eine Aehnlichkeit mit dem von Palm vorgestellten Falle bestand nicht.

Heller wird die Photographien seines Falles zeigen.

4. **Röder** stellt aus der Rosenthal'schen Klinik eine Frau von 35 J. vor, welche den Symptomencomplex der Menière'schen Krankheit auf specifischer Basis darbietet. Angeblich will die Patientin vor 12 Jahren inficirt sein, aber erst 4 Jahre später die ersten Erscheinungen Roscola, gemerkt haben. Sie hat mehrere leichte Schmiercuren im Laufe der Zeit durchgemacht. Sie ist verheiratet und hat 2 gesunde Kinder von 12 resp. 5 Jahren. Vor 8 Wochen bekam die Pat. Ohrensausen auf beiden Ohren und fiel plötzlich ohnmächtig um; die Bewusstlosigkeit soll 15 Minuten gedauert haben. Nachher war sie in Folge von heftigstem Schwindel unfähig zu gehen, so dass sie mehrere Wochen im Bett liegen musste. Zugleich traten sehr intensive linksseitige Kopfschmerzen in der Ohrgegend und wiederholtes Erbrechen auf. Der Befund war folgender: Haut und Schleimhäute waren frei von specifischen Erscheinungen, der linksseitige Facialis war in allen 3 Aesten gelähmt, linksseitig fast vollkommene Taubheit, Knochenleitung auf dieser Seite unterbrochen. Der Augenhintergrund war normal. Die Diagnose wurde auf eine gummöse Periostitis an der Basis cranii in der Nähe des Meatus auditor. internus gestellt. Nach eingeleiteter Schmiercur und Jodkali hat sich der Zustand bedeutend gebessert. Das Allgemeinbefinden hat sich gehoben. Die Schmerzen im Ohr, sowie die Schwindelerscheinungen sind geschwunden, so dass die Pat. wieder allein gehen kann. Die Facialislähmung ist ein wenig zurückgegangen, die Taubheit ist noch vorhanden.

Lesser betont, dass der Fall dadurch an Interesse gewinnt, dass der Symptomencomplex eine so genaue Localisation gestattet.

5. **Krulle** stellt aus der Lesser'schen Abtheilung eine 51jährige Frau mit multiplen Hautsarcomen vor, welche seit 2 Jahren bestehen. Der erste Knoten trat zwischen den Schultern auf; seit dem Juli d. J. haben sich unter Schmerzen zuerst mehrere Knoten in der Nachbarschaft, seit 6 Wochen auf dem ganzen Körper gebildet. Am Rücken, im Gesicht und auf der Brust sind zum Theil Tumoren von blaurother Farbe sichtbar, zum Theil sind dieselben im Panniculus zu fühlen. Die inneren Organe sind normal, nur leidet Pat. an Appetit- und Schlaflosigkeit. Die Blutuntersuchung ergab nichts Abnormes; nur leichte Temperatursteigerungen sind vorhanden. Mikroskopisch ist das typische Bild

des Rundzellensarcoms vorhanden, das seine Zapfen in das Corium aussendet. Pigment war nicht vorhanden. Die Pat. erhält täglich subcutan 0·005 natr. arsenicos. Die Prognose ist günstig.

Lesser hält die Prognose als dubia ad bonum vergens.

6. **Plonski** stellt aus der Lassar'schen Klinik einen Patienten vor, welcher niemals syphilitisch inficirt gewesen sein will. Vor 3—4 Wochen zeigte Pat., als er sich zum ersten Male vorstellte, ein tuberöses Syphilid an mehreren Stellen des Körpers, sowie Keloide. Dieselben sollen sich auf ähnlichen knotigen Stellen entwickelt haben, die seit 4 Jahren abwechselnd an verschiedenen Stellen auftraten, sich aber wieder von selbst unter Zurücklassung der narbigen Verdickungen zurückbildeten. Unter der bisherigen Behandlung — 17 Spritzen einer 2% Sublimatlösung — sind die knotigen Exatheme geschwunden, haben aber zu frischen Keloidbildungen an diesen Stellen Veranlassung gegeben. Bemerkenswerth ist, dass die Keloide, auf syphilitischer Basis entstanden, sich unter Hg nicht zurückbildeten, ja sogar neue dazu auftraten. Dass aber der Process mit der Syphilis zusammenhängt, beweist die Thatsache, dass nach anderweitigen Traumen Keloide nicht entstanden sind.

Lesser macht auf eine Anzahl älterer Narben aufmerksam, auf denen sich kein Keloid entwickelt hat.

7. **Blaschko** zeigt ein Röntgenphotogramm von dem Ausgang einer Handgelenkentzündung. Nachdem die acuten Erscheinungen geschwunden waren, wurde versucht, das noch bestehende, starke Extravasat durch eine Reihe von Mitteln, Massage und Bädern, zu beseitigen, indessen ohne Erfolg. Die Röntgenaufnahme zeigte nun drei sonst nicht vorhandene Schatten, die B. als neugebildete Knochenstränge auffasst, so dass er eine weitere Behandlung als zwecklos ansieht.

Echtermeyer ist der Ansicht, dass auch knorpelige Verwachsungen derartige Schattirungen hervorrufen können.

Wechselmann macht darauf aufmerksam, dass nach König bei starken Entzündungen Fibrinauflagerungen zu Verwachsungen führen können, welche durch Massage nicht zu beseitigen sind. Ferner führen die Erkrankungen der Weichtheile des Gelenks häufig zu Functionsstörungen.

Lesser scheint es unzweifelhaft, dass knöcherne Verwachsungen vorliegen, da Knorpel niemals diese starken Schatten gibt. Gonorrhoische Gelenkentzündungen führen, wenn auch nur in wenigen Fällen, zu vollständiger Steifheit, die auf knöcherner Verwachsung beruht. In frischen Fällen ergibt die Röntgenaufnahme ein negatives Resultat, aber in alten Fällen ist die Aufnahme für die Therapie von grösster Bedeutung.

Blaschko erwidert, dass sich Knorpel nach solchen Gelenkentzündungen überhaupt nicht bildet. Ferner sind die in Frage kommenden Schatten stärker, als diejenigen der Knochen selbst.

O. Rosenthal (Berlin).

Verhandlungen des Vereines Ungarischer Dermatologen und Urologen.

Sitzung vom 26. Januar 1899.

Vorsitzender: Róna. Schriftführer: Basch.

1. **Beck,** S. Ein Beitrag zur Aetiologie des Pemphigus simplex neonatorum. Bei dem 14 Tage alten Knaben entwickelte sich vor 8 Tagen ein Bläschenausschlag, wonach das Kind 8 Tage später starb. Der Inhalt der grossen serösen und seropurulenten Blasen, als auch das Blut des Kindes wurden noch während des Lebens bakteriologisch untersucht. Sowohl im Blaseninhalte als auch im Blute konnte B. grosse, in der Regel zu zweien gepaarte Coccen sowohl mikroskopisch als auch in Culturen nachweisen; dieselben waren hauptsächlich im Blaseninhalte, weniger im Blute nachweisbar. In der Litteratur veröffentlichte ähnliche Untersuchungen sind in den Fällen von Gibier, Sahli, Clässen und Demme auch positiv ausgefallen, während in den chronischen Pemphigusfällen der Erwachsenen, mit Ausnahme von 1—2 Beobachtungen, z. B. Dänhardt, die Resultate stets negativ waren. B. schliesst sich der Ansicht von Henoch an, dass der Pemphigus acutus als specifische Krankheit nicht existirt, sondern dass die verschiedenartigsten im Blute kreisenden Gifte solche Blaseneruptionen hervorrufen können, welche klinisch das Bild des Pemphigus zeigen.

Róna ist der Ansicht, dass man unter Pemphigus nur eine Erkrankungsform, u. zw. den P. vulgaris und foliaceus verstehen soll, während alle anderen Formen, welche von diesen schweren Erkrankungsformen abweichen, als pemphigoide Dermatitiden, oder pemphigoide Erythemata benannt werden sollen.

Beck ist auch der Ansicht, dass die acuten Pemphigusformen anders benannt werden sollten; dieselben sind aber klinisch derart ähnlich den chronischen, dass derzeit diese zwei Formen schwer auseinander zu halten sind. Vielleicht wird in der Zukunft die Bakteriologie eine Aufklärung herbeiführen können. Uebrigens pflegt die Krankheit häufig mit acutem Charakter zu beginnen, um erst später in das chronische Stadium überzugehen.

2. **Schein.** Erythema exsudativum multiforme et nodosum complicirt mit Episcleritis.

Das Erythema exsudativum multiforme geht häufig einher mit Erkrankung der Mundschleimhaut, so auch mit Gelenkaffectionen. Nebstdem sind Complicationen beschrieben worden, welche Kehlkopf, Trachea, Bronchien und Herz ergriffen; hingegen fand er weder in den Lehrbüchern der Augenheilkunde, noch in denen der Hautkrankheiten eine Erwähnung dieser Complication, welche bei der 18jährigen Frau vorhanden ist. Die Affection begann sowohl auf der Haut als auch am Auge vor 8 Tagen in ein und derselben Zeit. Auf dem Gesichte sind zahlreiche Blasen und Erythemflecke vorhanden, auf den Unterschenkeln typische Erythema nodosum-Knoten. Auf beiden Scleren befindet sich je ein unregelmässiger, emporragender, flacher, weisser Knoten. Die Knoten sind beinahe viermal so gross als die Phlyctaenen der Conjunctivitis lymphatica. Um und über den elben sind die Blutgefässe stark injicirt. Nach seiner Ansicht steht diese Affection in causalem Zusammenhange mit dem multiformen Erythem; es spricht schon dafür die Art der Entwicklung und dass dieselbe zu gleicher Zeit aufgetreten ist, da ja selbe auch auf Exsudation und Injection beruht. Nebstdem zeigt dieser Fall die Zusammengehörigkeit des Erythema multiforme mit dem Erythema nodosum.

Róna erinnert an den Fall von Erythema papulosum, den er in einer der letzten Sitzungen vorstellte, bei welchem Veränderungen auf der Conjunctiva vorhanden waren. Veränderungen auf der Sclera hat er auch noch nicht gesehen.

3. **Havas** stellt einen Fall von Lichen ruber planus vor. Bei der 21jährigen Puella publica sind der Rumpf und die Extremitäten dicht mit stecknadelkopf- bis hanfkorngrossen typischen Knötchen besäet, nebstdem zahlreiche bis kreuzergrosse sepiabraune Flecken, deren Ränder kranzartig mit kleinen Lichen ruber-Papeln eingesäumt sind. Bemerkenswerth bei diesem Falle ist, dass zuerst die moneliforme Eruption auftrat und erst nach Zurückbildung dieser während der Arsenmedication die acute Proruption sich entwickelte.

4. **Havas** stellt einen Fall zur Diagnose vor. Die 23jährige Puella publica wurde vor circa 3 Monaten mit dem ausgeprägten Bilde des Scabies auf seiner Abtheilung aufgenommen, welche als solche mit Ung. Wilkinsoni behandelt wurde. Die Scabiessymptome verschwanden, während der Zeit aber entwickelten sich auf dem Rumpfe und noch mehr an den Extremitäten hanfkorngrosse, hellrothe Knötchen, deren Kuppe pustulös verändert war, entsprechend den Haarfollikeln und Talgdrüsenmündungen. Das Exanthem ging mit keinem Jucken einher, erzeugte bloss etwas Spannung, so dass er dasselbe als eine Folliculitis irritativa auffasste, hervorgerufen durch irgend welchen chemischen Reiz oder pathogene Mikroorganismen. Es wurde nun Zinkpaste angewendet. Nachdem aber während der Pastenbehandlung die erwähnten folliculären Efflorescenzen sich noch bedeutend vermehrten, gruppirten und bogenförmig aneinanderreihten und auch auf den Beugeseiten der Extremitäten

auftraten, musste die Annahme auftreten, ob es sich nicht um einen Lichen scrophulosorum oder um ein papulöses Syphilid handelt, letzteres umsomehr, nachdem sich auch die Cervicaldrüsen bedeutend vergrösserten. Nach längerer Beobachtung und öfterer intensiver Untersuchung konnte aber kein sonstiges Symptom nachgewiesen werden, welches auf Syphilis hätte schliessen lassen. Selbst die Farbe etc. sprachen auch gegen die Diagnose Syphilis. Der Lichen scrophulosorum konnte nun auch ausgeschlossen werden, da dagegen die Form, Grösse und Verlauf der einzelnen Efflorescenzen spricht. H. ist nun der Ansicht, dass es sich hier um einen einfachen folliculären Process handelt, welcher entweder durch einen pathogenen Mikroorganismus oder einen ihm unbekannten chemischen Reiz hervorgerufen wurde.

Róna kann sich leicht in die Schwierigkeit der Diagnosestellung versetzen, da er vor kurzer Zeit Gelegenheit hatte, einen ähnlichen Fall zu beobachten. Eine Puella publica wurde auf einer anderen Abtheilung gegen Scabies mit Ungt. Wilkinson behandelt, nach einigen Tagen kam selbe auf seine Abtheilung und bekam daselbst eine allgemeine pustulöse Eruption. Es bestand hochgradige Polyadenitis und ein Ulcus molle. Die Frage war nun, ob es sich 1. um Lues, 2. um Lichen scrophulosorum oder 3. um eine Folliculitis arteficialis handelte. Nach achttägiger Beobachtung und Ausschliessung musste er die Diagnose auf Folliculitis arteficialis bei einem scrophulösen Individuum stellen. Auch in diesem Falle war die hochrothe Farbe der Pusteln ausgeprägt, was bei Syphilis nicht vorhanden ist, und bei der die regressiven Papeln Pigmentflecke hinterlassen.

5 **Alpár**, A. Ichthyosis localis palmaris et plantaris. Bekanntlich sind selbst bei den hochgradigsten Fällen der Ichthyosis die Handteller und Fusssohlen frei; eine umso seltenere Form ist diejenige der Ichthyosis, bei welcher die allgemeine Decke frei ist und die Affection sich bloss auf Handteller und Fusssohlen erstreckt und welche Form Ichthyosis localis genannt wird. Diese Form ist eine äusserst seltene, so dass dieselbe von einzelnen Autoren als eine andere Erkrankungsform aufgefasst wird. Bei dem 5jährigen Knaben besteht eben eine solche Form. Die Mutter gibt an, dass sich bei dem Kinde im neunten Lebensmonate auf den Handtellern und Fusssohlen die Epidermis in grossen, beinahe auf die ganzen Flächen sich erstreckenden Blasenformen abgehoben hat. Die Blasen wurden aufgestochen, worauf sich die Epidermis in grossen Stücken ablöste; diese Blasenbildung wiederholte sich öfter, welcher Zustand beiläufig drei Monate anhielt, worauf dann die Haut daselbst allmälig diejenigen Veränderungen eingegangen ist, welche noch zur Zeit bestehen. Bei dem Kinde sind nämlich die Handteller und Fusssohlen mächtig, theilweise schwielig verdickt, theilweise mit einige Millimeter dicken verhornten Schwarten bedeckt, welche zerklüftet und schmutzig-braun verändert sind. Diese Verhornung ist an den Sohlen noch intensiver entwickelt, dieselben fühlen sich wie Knochenplatten an. Daselbst ist der Process ein diffuser mit derselben Intensität auf die

Zehen übergehend, welche dadurch selbst passiv schwer zu bewegen sind, rückwärts erstreckt sich die Erkrankung bis zur Achillessehne, an der Seite bis zum Rande des Fussrückens. Die allgemeine Decke zeigt sonst absolut keine Veränderungen. Das Kind kann sich im Uebrigen ganz gut bewegen, hat etwas watschelnden Gang, auf Druck äussert sich an manchen Stellen Schmerzhaftigkeit. Diese Erkrankungsform kann natürlich differential-diagnostisch nur mit der Tylosis in Zusammenhang gebracht werden. Bei letzterer sind aber die Verhornungen weder so ausgebreitet, noch so symmetrisch, sondern nur auf einzelne circumscripte Stellen beschränkt, welche in den meisten Fällen die Folgen über kürzere oder längere Zeit anhaltender mechanischer oder chemischer Reizwirkungen sind, so dass man in der Regel von der Localisation der Schwielen auf die Beschäftigung des Individuums folgern kann. Diese Schwartenbildungen pflegen in der Regel nach Entfernung des äusseren Schädigungsmomentes entweder von sich selbst zu verschwinden oder auf die Medication zu heilen. Alle diese Momente sind natürlich in diesem Falle auszuschliessen. Neumann referirt über drei Fälle (Arch. f. D. u. S. 1898), welche er in Dalmatien zu beobachten Gelegenheit hatte und welche eine Zeit lang für Lepra gehalten wurden. Bei diesen waren auch die Veränderungen, sowohl was die Localisation und Intensität, als auch was das klinische Bild anbelangt, diesem Falle ziemlich ähnlich. Bei den Fällen von Neumann konnte aber nachgewiesen werden, dass die Erkrankung eine ererbte war, welche Vererbung selbst bis auf mehrere Generationen zurückgeleitet werden konnte. Diese Fälle gehören wenigstens in ätiologischer Beziehung in eine andere Kategorie und Neumann hat dieselben auch unter dem Namen Keratoma hereditarium besprochen. Hingegen ist in der ganzen Familie dieses Kindes keine Ichthyosis vorgekommen, drei Geschwister sind gesund und obzwar bei den meisten Ichthyotischen Heredität nachweisbar ist, gibt es genügend Fälle, wie auch dieser Fall es zeigt, wo das ätiologische Moment noch unbekannt ist.

6. **Alpár**, A. Ausgebreitete perianale papillomatöse Wucherungen bei einem Manne. Bei dem 42jährigen Manne ist die Analöffnung mit ausgebreiteten papillomatösen Wucherungen verlegt; vom Sphincter an bis zum Gesäss sind zahlreiche haselnussgrosse, papillomatöse Geschwülstchen vorhanden, welche beiderseits am Rande des Gesässes hahnenkammähnliche Figuration zeigen. Das Leiden begann vor drei Monaten. Patient bemerkte damals in der Analöffnung ein erbsengrosses Geschwülstchen. Für die mächtige Wucherung dieser Papillome ist in diesem Falle schwer eine Erklärung zu finden, da irgend welche Irritationsproducte sowohl seitens des Darmes, als auch der perianalen Haut nicht nachweisbar sind. Patient hat nie an irgend welcher acuten oder chronischen Darmerkrankung gelitten, durch öftere mikroskopische Untersuchung des rectalen Secretes konnte die Blennorrhoe ausgeschlossen werden, so konnte auch irgend welcher Macerationsprocess der perionalen Gegend nicht nachgewiesen werden.

Róna hat bei einem 16jährigen Manne derartige papillomatöse Wucherungen gesehen, der eingestanden hat, dass er Päderast ist.

Weiss hat bei einer 11jährigen Virgo intacta kopfgrosse Papillome gesehen.

Havas nimmt an, dass durch Anhäufung des Schweisses und durch Maceration die papilläre Hypertrophie entstanden ist, es war wahrscheinlich hier auch Intertrigo vorhanden gewesen.

7. **Iványi.** (Abtheilung des Docenten Róna.) Ein Fall von Ichthyosis mit Hautinfiltration, cruralen Lymphdrüsenschwellungen und chronischer Nephritis.

Patient, 13 Jahre alt, leidet bereits seit Geburt an einem juckenden und schuppenden Ausschlag; eine seiner Schwestern hat ein ähnliches Leiden. Im Gesichte ausgebreitete Eczematisation, die ganze Haut ist schuppend und rauh anzufühlen. Die Streckseiten der Unterarme und der Unterextremitäten sind stark infiltrirt und mit zahlreichen Excoriationen bedeckt. Die Haut der Flachhand und Fusssohlen ist pergamentartig, in den Furchen rissig. Nägel normal. Im oberen Drittel des Sternum eine 2thalergrosse schuppende, blassrothe, mässig infiltrirte eczematöse Läsion. In beiden Cruralgegenden taubeneigrosse, harte Drüsen. Die subjectiven Klagen bestehen in mässigem Jucken. Der Fall wurde deshalb vorgestellt, weil neben ausgesprochener Ichthyosis starke Drüseninfiltration und eine stärkere Hautinfiltration an den für Prurigo Hebra charakteristischen Stellen zugegen ist. Urin enthält Eiweiss und spärlich hyaline Cylinder (Nephritis chronica). Der Verlauf spricht vorläufig für Ichthyosis combinirt mit Pruritus und Eczematisation. Bisher konnte nämlich eine typische Prurigo-Eruption nicht nachgewiesen werden, denn die Haut und Drüseninfiltration konnte in Folge der Eczematisation entstehen. Ueber die Beziehung der Nephritis zur Hautaffection kann sich I. nicht bestimmt äussern.

Havas nimmt an, dass in Folge der chronischen Nephritis Pruritus, Eczematisation und Hautinfiltration einander folgten.

Róna möchte diesen localisirten Pruritus nicht mit der chronischen Nephritis in Zusammenhang bringen, denn sonst müsste auf der ganzen Haut Jucken entstehen und nicht wie hier auf circumscripten Stellen.

Ref. Dr. Basch (Budapest).

Hautkrankheiten.

(Redigirt von Prof. **Kaposi** in Wien.)

Bildungsanomalien.

Feindel, E. Sur quatre cas de neurofibromatose généralisée. (Thèse de Paris. 1896/97. Nr. 104. 76 Seiten.)

Einer der Fälle ist dadurch bemerkenswerth, dass sich auf dem Rücken beiderseits eine fibromatöse Verdickung „wie frei hängende Mammae" vorfindet (Abbildung), und dass sich bei ihm ein Sarcom entwickelte. Kuznitzky (Köln).

Goldzieher, W. Fibrom des Oberlides, verbunden mit Riesenwuchs der Haut und Asymmetrie des Gesichtes. (Centralblatt für praktische Augenheilkunde. 1898. Juni-Heft.)

Goldzieher bezeichnet den Fall als „Unicum". Derselbe betrifft einen 20jährigen kräftigen Burschen und ist durch eine beigegebene gute photographische Abbildung dargestellt. „Das Gesicht zeigt eine überraschende Asymmetrie. Der rechte obere Orbitalrand springt mächtig hervor und ist mit einer ganz kolossalen Augenbraue, einer wahren Löwenbraue, verbrämt." Sie ist 2½mal länger und gut 3mal breiter als die linke und besteht aus langen, weichen, dichtstehenden Haaren. „Auch die Glabella ist ungewöhnlich breit und besitzt an ihrer rechten Grenze einen wallnussgrossen, durch eine Hautverdickung gebildeten, stark vorspringenden Knoten. Die ganze rechte Stirnhälfte ist beträchtlich verbreitert und springt auffallend über die der anderen Seite hervor." Auch das subcutane Zellgewebe ist verdickt und fühlt sich an der Stirne und Schläfengrube „wie ein weiches aber vollgefülltes Seidenkissen" an. „Die riesig hyptertrophische Hautdecke ist überall gut verschieblich, sie hat dieselbe Färbung wie auf der linken Seite und zeigt nirgends eine Spur vorangegangener entzündlicher Veränderungen." Grenzen dieser Hyperplasie: Mittellinie der Stirn nach links, Haargrenze nach oben, Ohrmuschel nach rechts. An der Wange geht sie allmälig in die normal dicke Haut über, die bloss „Spuren vorangegangener Blatternerkrankung" zeigt, „an

die sich Pat. nicht erinnern kann", und einen abnormen, bis zum unteren Orbitalrande reichenden dichten Bartwuchs. Trotzdem ist die rechte Gesichtshälfte um 1 Ctm. breiter als die linke. Das rechte obere Augenlid zeigt eine dünne, oberflächlich normale Haut zu einem Beutel ausgedehnt, der über die Lidspalte und das Unterlid herabhängt, so dass von dem sonst normalen Augapfel für gewöhnlich nichts zu sehen ist. In dem Hautbeutel ist eine weiche, überall verschiebliche Geschwulst tastbar, die weder mit der Haut noch mit dem Tarsus zusammenhängt und sich nach oben verschmälernd in Form von Strängen in das hyperplastische Gewebe der Supraorbitalgegend und auch in die Orbita verfolgen lässt.

Die linke Gesichtshälfte ist in jeder Richtung normal, der Gefühlssinn in beiden Gesichtshälften gleich gut ausgeprägt.

Früher war der Kranke stets gesund. Die Entstellung des Gesichtes bestand seit jeher. Die Geschwulst am rechten Oberlide entstand schmerzlos vor etwa drei Jahren.

Die letztere, sowie ein Hautstreifen aus dem Lide, und der Knoten an der Glabella wurden operativ entfernt, in Alkohol gehärtet und histologisch untersucht. Der Tumor erwies sich als reines sclerosirendes Fibrom. Die excidirte Haut zeigt „eine ganz ungewöhnlich hochgradige, reine Hyperplasie aller ihrer Schichten, wobei wir jede entzündliche Veränderung derselben ausschliessen können. Die Hyperplasie betrifft auch die drüsigen Organe und Hautbälge. Blutgefässe sind nicht in grösserer Zahl vorhanden, als es „der Mächtigkeit der Riesenhaut entspricht", eher weniger. Das subcutane Zellgewebe nähert sich in seiner Structur der des Tumors. G. bezeichnet jenen Zustand, da er angeboren ist, als Riesenwuchs der Haut und glaubt, dass der Tumor am Oberlide durch Wucherung eines höchst wahrscheinlich schon im Embryo „unter die Lidhaut gerathenen Antheiles subcutanen Gewebes aus der Gegend der Augenbraue" entstanden sei. Camill Hirsch (Prag).

Crocker, H. Radcliffe (London). A case of myoma multiplex of the skin. (The British Journal of Dermatologie. Januar 1897.)

Verf. berichtet ausführlich über die 10 resp. 12 bisher publicirten Fälle von multiplen Myomen der Haut und fügt einen neuen, selbst beobachteten hinzu. Der 43jährige Mann bemerkte vor 18 Jahren einen einzelnen, kleinen Tumor, der sich ohne ersichtliche Ursache auf der linken Seite des Unterkiefers etablirte. Zwei Jahre später erschien ein zweiter, dicht neben dem ersten. Sie wurden vom Arzte für Fibrome gehalten und, da sie keine Beschwerden machten, nicht behandelt. Seitdem nahmen die Geschwulste allmälig an Zahl und die älteren etwas an Grösse zu. Zur Zeit der Beobachtung des Verf. war der engbegrenzte Hautbezirk dicht besäet mit einzelnen, isolirten Tumoren von Hanfkorn- bis Bohnengrösse, 27 an Zahl; sie waren von rothbrauner Farbe, fühlten sich derb an und der ganze Wulst war frei in jeder Richtung beweglich. Sie waren absolut schmerzlos, auch auf Druck; die Haut über ihnen zeigte

keine Veränderung. Es wurde die Exstirpation vorgenommen, die mikroskopische Untersuchung ergab die obige Diagnose. Die bisher veröffentlichten Fälle (Verneuil, Besnier, Arnozan und Vaillard, Brigidi und Maracci, Hardaway, Hess, Jadassohn, Lukasiewicz, Jarisch und Wolters) betrafen 7 Frauen und 4 Männer, jedes Alter bis zu 60 Jahren ist vertreten; die Tumoren waren selten mehr als bohnengross, ihre Zahl war verschieden, jedoch meist mehrfach. Immer grenzten sie eng aneinander, aber immer waren sie durch normale Haut getrennt; ihre Farbe rothbraun; langsames Wachsthum an Zahl und Grösse zeigte sich in allen Fällen, Schmerzhaftigkeit war in der Hälfte vorhanden; ein Recidiv nach der Entfernung wurde nicht beobachtet. Zum Schluss seiner Ausführungen wendet sich Verf. gegen Wolters, dessen beide Fälle er nicht für einwandsfrei hält. Blanck (Potsdam).

Galloway, James. Ulcerating granuloma of the pudenda. (The British Journal of Dermatologie. April 1897.)

Von Conyers und Daniels war in dem „British Guiana Medical Annual (1896)“ über „the lupoid form of the socalled' Groin Ulceration of this colony“ berichtet worden, eine Krankheit, die nur in Westindien bisher beobachtet ist. Verf. hatte Gelegenheit, in London einen derartigen Fall an einem Neger von Dominique zu beobachten. Die Krankheit ist auf die Gegend der Genitalien, den Mons Veneris bis zur Analfalte, beschränkt; sie beginnt mit der Bildung von Papeln, die in der Cutis ihren Sitz haben und die Epidermis über sich in die Höhe heben. Auf der Höhe der Knoten bilden sich Ulcerationen, die ein charakteristisch riechendes Secret absondern; dieses soll die Krankheit auf benachbarte Bezirke weiter pflanzen. Allmälig vernarben die Knoten und es kommt zu einem dichten Narbengewebe, welches aber durch Bildung neuer Knoten wieder aufbrechen kann. Das Resultat ist entweder eine Runzelung und Faltenbildung der Haut oder es kommt zu Elephantiasis ähnlichen Missbildungen der Genitalien, ohne dass etwa Filarien je gefunden worden wären. Die Dauer der Erkrankung beträgt wenige Monate bis zu 7 Jahren; sie findet sich nur bei Erwachsenen, Negern oder Abkömmlingen derselben, bei Männern und Frauen. Die Ursache ist noch unbekannt. Verf. zählt die Affection zu den „infectiösen Granulomen“ und bespricht die Unterschiede zwischen ihr, der Tuberculose (Lupus, Lupus erythematodes) und der Lues. Das histologische Bild ähnelt am meisten dem der Fambroesia (Jaws): es überwiegen unter den Elementen des infiltrirten Gewebes die cubischen „Plasmazellen“. Jedoch lassen das Alter der Patienten, der Verlauf, das Resultat beider Erkrankungen eine Identificirung nicht zu. Abbildungen der Krankheit wie des mikroskopischen Befundes liegen der interessanten Arbeit bei. Blanck (Potsdam).

Ransohoff, M. Ein Fall von Sarcom der Augenlider mit multiplen Haut- und Schleimhautsarcomen. (Klinische Monatsblätter für Augenheilkunde. 1898, Juliheft.)

Ransohoff gibt die Krankengeschichte eines 12jährigen Mädchens, das aus vollkommen gesunder Familie stammend angeblich nach einer Erkältung mit einer Anschwellung der rechten Wange erkrankte. Sehr rasch breitete sich die Affection auf das rechte Unterlid aus und bildete hier einen hühnereigrossen Tumor. Im Verlaufe von 3 Wochen fanden sich sehr zahlreiche disseminirte Knoten in der Haut sämmtlicher Lider, Vorderseite der unteren Extremitäten, des Bauches und Rückens, ferner der Schleimhaut des Oberkiefers, des Mundbodens, Zahnfleisches (exulcerirt). Die Herde an der Haut beschreibt R.: „Zahlreiche rundliche Stellen von verschiedener Grösse (1 Mark- bis 50 Pfennigstück), an denen die Haut geröthet und infiltrirt war; die Verdickung setzte sich in das Unterhautzellgewebe fort und an einzelnen Stellen konnte man einen erbsengrossen Knoten fühlen, welcher verschieblich war. Mehrfach war in der Mitte der erkrankten Hautstelle eine Abblassung vorhanden, während nach der Peripherie die Röthung und Infiltration sich fortzusetzen schien." Die durch Weigert vorgenommene Untersuchung eines excidirten Hautknotens ergab die Diagnose: „Rundzellensarcom, dessen üppige Wucherung durch die zahlreichen mitotischen Figuren documentirt wird." Es wurde Solut. arsenicalis Fowleri in täglich steigender Dosis angewendet, wobei sehr bald die Herde an den Lidern vollständig zurückgingen, trotzdem traten jedoch zahlreiche neue Knoten an Stirn, Wange, Unterarme etc. auf. Die inneren Organe blieben frei, alle tastbaren Lymphdrüsen waren vergrössert. Das Kind starb, trotz Seruminjection, an einer intercurrenten jauchigen Rachendiphtherie. Section wurde verweigert.

Camill Hirsch (Prag).

Kuschen, N. E. Ein Fall von multiplem Sarcom der Haut. (Medizinskoje Obosrenil. 1898, Bd. 49, pag. 43.) Russisch.

Kuschen beschreibt einen von ihm beobachteten Fall mit multiplem Sarcom der Haut bei einem 33 Jahre alten verheirateten Manne. Das Leiden war auf dem ganzen Körper zerstreut und konnte Kuschen 300 Sarcomknoten aufzählen. Ungeachtet dessen, dass grosse Arsenikdosen angewandt wurden, konnte der Krankheitsprocess nicht aufgehalten werden.

A. Grünfeld (Rostow a. D.).

Fischer, Elmar. Ueber die Behandlung des Erysipels (St. Petersburger med. Wochenschrift. 1898, Nr. 38, pag. 331.)

Fischer wandte im Laufe von 5 Jahren, im Ganzen in 25 Fällen, von Erysipel 85—95% Alkohol an, wo die Verhältnisse eine locale Application dieses Mittels gestatteten. Das geschah ausschliesslich in der Weise, dass alles Erkrankte mit einer zweifachen Schicht Marly oder mit einer einfachen Schicht Leinwand bedeckt wird und dem Patienten die Verordnung gegeben wurde, durch reichlichstes Aufträufeln von Alkohol dafür zu sorgen, dass die Bedeckung stets feucht bleibe. Nach Verbrauch von 1—3 Liter Spiritus ist das Erysipel gewöhnlich abgeheilt. Der Krankheitsprocess bleibt unter der Alkoholbehandlung meist stationär; Eiterungsprocesse können als Complicationen nicht immer verhindert werden, doch bleiben dieselben begrenzt und heilen nach Incision und Fortschaffung

des Eiters namentlich besonders rasch und gut aus, wenn es möglich ist, die kranken Stellen täglich mit lauwarmen Camillenbädern zu behandeln. Gangraen sowie Todesfälle waren nicht zu verzeichnen.

A. Grünfeld (Rostow a. D.).

Tommasoli. Sulla sarcomatosi cutanau. (Gazetta degli ospedali e delle cliniche. XIX, 19, p. 159, 13. Februar 1898.)

Tommasoli publicirt zwei Fälle multipler Hautsarcomatose, die einander bezüglich der Localisation, des Sitzes in der Haut, sowie des Verlaufes der Prognose und der Reactionsfähigkeit gegenüber Arsen gegenüberstehen. Symptomatisch bemerkenswerth ist das Auftreten von serosanguinolenten intradermalen Ergüssen.

Bruno Löwenheim (Breslau).

Malherbe, Henri (de Nantes). Sarcomatose cutaneé. Lymphosarcome. (Travail du laboratoire d'histologie de l'École de médecine.) (Annales de dermatol. et syphiligr. Tome VIII, Nr. 2, 1897, pag. 153 ff.)

Malherbe gibt die klinische Beschreibung, histologische Untersuchung, sowie die Abbildung eines Falles von Lymphosarcom der Haut. Der Fall bietet nichts besonders Bemerkenswerthes.

E. von Düring (Constantinopel).

Philippson. Sarcoma cutaneo associato a carcinomatosi viscerale. (Academia Medico-chirurgia Universitaria. Seduta del 26 giugno.) (Gazzetta degli Ospedali e delle Cliniche. Nr. 91, 31. Juglio 1898.)

Philippson berichtet über einen Fall von idiopathischen Hautsarcomen bei einem 70jährigen Manne, der nach 2jährigem Bestande des Leidens zu Grunde ging. Die Obduction ergab multiple Carcinome der Leber, der Milz, der Nieren, der Lungen und der serösen Häute. Philippson schliesst hieraus, dass die Sarcomatose der Haut mit einer Carcinose der inneren Organe verbunden sein kann. Plato (Breslau).

Jersild, O. (Kopenhagen.) Quelques cas de pelade traités par les rayons chimiques concentrés. (Travail de l'institut Finsen de Copenhaque.) Annales de dermatologie et de syphiligraphie, Tome X. Nr. 1. janvier 1899, pag. 20.

Jersild hat mit grossem Erfolge einige Fälle von „Pelade" nach der Finsen'schen Methode mit concentrirten elektrischen Strahlen behandelt. Zweifellos sind die wirksamen Factoren dieser Behandlung: 1. Die in die Tiefe wirkende baktericide Eigenschaft; 2. die auf das Wachsthum der Haare günstig wirkende Eigenschaft und 3. die durch das Licht hervorgerufene locale Reizung. Nach Finsen dürfte der Erfolg bei Behandlung mit Sonnenlicht noch ausgesprochener sein.

Die baktericide Eigenschaft der Lichtstrahlen ist durch die Erfolge der Lupusbehandlung bewiesen; gleichfalls bei der Lupusbehandlung hat sich, als nicht gewollter Nebeneffect, ein vermehrtes Haarwachsthum gezeigt. Die locale Reizung haben ja alle früheren Behandlungsmethoden angestrebt. — Zur Behandlung werden die erkrankten Stellen mit dem von Finsen angegebenen Apparat und Krystallinsen etwa fünfviertel

Stunden bestrahlt. Wenn alle Stellen bestrahlt sind, wird die Behandlung unterbrochen. Die Resultate, Wiederbeginn des Haarwuchses etwa einen bis zwei Monate nach Beginn der Behandlung, sind sehr ermuthigende.

Düring (Constantinopel).

Horand, M. De la pathogénie de la pelade et de sa contagion. (La prov. méd. Nr. 11.)

Horand hält den Haarausfall ohne krankhafte Veränderung der Kopfhaut für eine nicht parasitäre und folglich auch nicht ansteckende Affection. Besondere Massregeln zur Verhütung der Uebertragung seien daher ungerechtfertigt. Es handele sich um eine trophische Störung, welche nicht antiseptisch, sondern irritativ behandelt werden müsse. Den Erfolg der Antiseptica in manchen Fällen schreibt er der irritativen und nicht der antiseptischen Wirkung zu. Zur Localbehandlung empfiehlt er sehr das Crotonöl. Hugo Goldschmidt (Breslau).

Parasiten und parasitäre Affectionen.

Marion, F. De l'emploi des baumes naturels dans le traitement de la gale. (Thèse de Montpellier. 1897. Nr. 63.) 56 Seiten.

Verf. empfiehlt neben dem Perubalsam den ungefähr sechsmal billigeren Styrax liquidus. — Nichts Neues. Kuznitzky (Köln).

Hirtz, E. et **Jacquet**. Hystéro-toxia, Onychomycose trichophytique. (La médecine moderne. 1898. Nr. 54.)

Beide Autoren berichten über 2 Fälle von trophischen Nagelerkrankungen, bei welchen in einem Falle Trichophytonpilze nachgewiesen wurden, im anderen nicht. Sie glauben, entgegen der Ansicht aller übrigen Autoren, dass nicht der Pilz primär die Krankheit bedingt, sondern dass er erst secundär, angelockt durch die trophische Störung, sich auf dem Nagel ansiedelt. Albert Fricke (Breslau).

Montoya y Flórez (Colombie). Note sur les „Caratés". (Lettre à W. le Dr. R. Sabouraud.) Annales de dermat. et de syphil. Tome VIII. Nr. 5. Mai 1897. pag. 464 ff.

Sabouraud hatte die Vermuthung ausgesprochen, dass eine Pigmentation, die in Begleitung einer Trichophytie aus Panama beobachtet war, auf eine besondere Pilzart zurückzuführen sei, während dieselbe im Katalog des Museums des Hospital St. Louis als Paludismus aufgefasst war.

Montoya y Flórez schreibt nun, dass allerdings eine Mycose der Haut („Caraté") in Mittelamerika sehr häufig sei; auf 100 Hautmycosen kämen etwa 95 Caratés und nur 5 europäische Trichophytien.

Die Pigmentation kann lila, blaulila, dunkellila, ziegelroth oder schwarz wie chinesische Tusche sein. Sie kommt in den Städten, im „Schatten" vor.

Die rothe Caraté findet sich fast nur bei Weissen, kann den ganzen Körper überziehen, respectirt Bart und Kopfhaut.

Die dunkellila Caraté ist eine Krankheit der Neger; Weisse sind nur in 3 Procent der Fälle ergriffen. Sie entwickelt sich nur unter dem Einfluss der Sonne, bei Feldarbeitern etc.

Die rothe Caraté beinflusst das Allgemeinbefinden, die dunkle nicht.

M. hat sich seit 2 Jahren eingehend mit dem Studium der Caraté beschäftigt und ca. 20 verschiedene Pilze gefunden.

E. von Düring (Constantinopel).

Sabouraud, R. Sur la nature, la cause et le mécanime de la calvitie vulgaire. (Annales de dermatologie et de syphiligraphie. Tome VIII. Nr. 3. März 1897. pag. 257 ff.)

Nach Sabouraud führt die „Seborrhée grasse" unfehlbar zur Kahlheit. Der Mikrobacillus der Seborrhoe ist vor allem „der, ohne dessen Willen kein Haar von unserem Haupte fällt"; er ist das „Mikrob der Kahlheit".

I. Ist der specifische Mikrobacillus der „séborrhée grasse" in den Haarfollikel eingedrungen, so ist er Ursache folgender vier Zustände:

a) Seborrhoische Hypersecretion,
b) Seborrhoische Hypertrophie (hypertrophie sébacée),
c) Progressive Papillaratrophie,
d) Absterben des Haares.

Die Erscheinungen sind die Folge der seborrhoischen Infection sowohl an den sogenannten unbehaarten wie an den behaarten Körpertheilen.

II. Auf der behaarten Kopfhaut ist der bevorzugte Sitz der Infection auf der Höhe des Scheitels; die seborrhée grasse dépilante ist hier Ursache der Kahlheit. Die vulgäre Kahlheit ist nichts anderes als séborrhée grasse der Scheitelhöhe, in den chronischen Zustand übergegangen.

Für die Entstehung der Kahlheit müssen wir nicht nur eine seborrhoische Follikelinfection fordern, und nur sie für die Kahlheit verantwortlich machen, sondern es bleibt sogar diese seborrhoische Infection in voller Stärke, ausschliesslich und dauernd bestehen, bis zur Ausbildung absoluter und definitiver Kahlheit.

III. Die „Calvitie vulgaire" ist eine durch Mikroben veranlasste, specifische, scharf charakteristirte Krankheit.

E. von Düring (Constantinopel).

Sabrazès et **Brengues**. Production de godets faviques par l'inoculation à l'homme et à la souris du trichophyton pyogène. (La médecine moderne. 1898. Nr. 24.)

Beide Autoren impften von einer Cultur, die aus einer tiefen Trichophytie des Bartes eines Mannes gewonnen war, einerseits auf den Arm eines Mannes, andererseits auf 2 Mäuse; während nun beim Manne wieder eine Trichophytie entstand, deren Cultur den seit Sabouraud bekannten „Trichophyton du cheval" ergab, wurde bei den Mäusen das typische Bild eines Favus erzeugt. Beide Autoren sprechen auf Grund dieses Experi-

mentes die Ansicht aus, dass man zwischen den beiden Krankheitserregern des Favus und der Trichophytie nicht streng trennen könne.

Albert Fricke (Breslau).

Gloor, Arthur. Ein Fall von Favus des oberen Augenlides. (Archiv für Augenheilkunde. 37. Bd. S. 358.)

Gloor's Patientin war eine 22jährige Magd aus dem Elsass, die 19 Tage vor Beginn der Beobachtung mit Gefühl von Brennen und Beissen am rechten oberen Augenlid erkrankte. In der lateralen Hälfte des letzteren fand sich „eine bohnengrosse, zerklüftete, trockene Borke"; der Lidrand und die Cilien waren nicht betheiligt. Die Borke ist gegen die sie umgebende Haut scharf abgegrenzt und kann mit ihr auf dem Tarsus verschoben werden; 2—3 Mm. um dieselbe ist die Haut geröthet und geschwollen. In der Mitte der das Niveau der Haut um 1·5—2 Mm. überragenden Borke ist eine „längliche, tiefe Höhlung", im übrigen ist die Oberfläche durch zahlreiche Spalten und Zerklüftungen uneben. Die Höhle ist mit einer weisslichen pulverigen Masse ausgefüllt, die sich zu einem netzartigen Schleier zusammengefügt hat. Die Farbe ist ungleichmässig; ihre Nuancen sind schwefelgelb bis weiss, andererseits bis Sepiabraun. 8 Mm. von der Borke entfernt in der Tarso-Orbitalfalte einige bläschenförmige kleine, leicht geröthete Efflorescenzen mit durchscheinendem Inhalt. Nach Ablösung der Borke durch Oelüberschläge und Waschen mit Sublimat 1 : 4000 „trat rasche und definitive Heilung ein", auch jene Bläschen verschwanden. Die pulverige weisse Masse (aus der Höhle) bestand — in Glycerin mikroskopisch untersucht — „fast ganz aus Sporidien des Achorion Schönleinii (auf der beigefügten Tafel abgebildet; so auch das Lid mit Borke). Culturversuche der Borke in Bouillon misslangen, da schon am dritten Tage andere Pilze (Mucorineen) überwucherten. G. verbreitet sich zum Schlusse über die Art und Weise der Ansteckung bei dieser seltenen Erkrankung der Lider — in der Literatur bloss 4 Fälle — über welche im vorliegenden Falle keine sicheren Anhaltspunkte vorlagen, ausser dem Vorhandensein sehr zahlreicher Hausmäuse, deren Untersuchung jedoch nicht stattfand. G. glaubt, ohne irgend einen Beweis hiefür beibringen zu können, dass die Uebertragung möglicherweise durch Insecten im Schlafe erfolgt sei.

Camill Hirsch (Prag).

Leviseur, Fr. J. (New-York). Ein Fall von Favus an den Händen. (Journal of cutaneous and genito-urinary diseases. Mai 1898.)

Das schon seit der Jugend an Favus capillitii leidende 17jährige Mädchen zeigt seit einem Jahre Nagelveränderungen, welche auf Uebertragung des Achorion auf die Nagelunterlage beruhen. Zur Behandlung derselben empfiehlt Leviseur das Auskratzen der Pilzanhäufungen mit nachfolgender Carbolsäure-Betupfung. A. B. Berk.

Lorenz, Arthur. Einige Fälle von Favus mit besonderer Berücksichtigung eines Falles von Favus scrotalis. Inaug.-Dissert. Greifswald 1897.

Nach Lorenz scheint Favus im nördlichen Deutschland, besonders an den Küsten, zu den Seltenheiten zu zählen, da an der medicinischen Klinik zu Greifswald nur 6 Fälle innerhalb 33 Jahren zur Beobachtung kamen.

Die Mehrzahl dieser Fälle betraf Erkrankungen der behaarten Kopfhaut. Ein Fall ist darunter besonders interessant durch sein Uebergreifen auf die Achselhöhle, Brust, Hüften, Oberschenkel, Arme und seine 44jährige Dauer. In einem anderen Falle war allein das Scrotum ergriffen.

Ed. Oppenheimer (Strassburg i. E.).

Weydemann. Ueber einen Fall von Sarcoptes vulpis beim Menschen. (Centralblatt für Bakteriologie. Bd. 22. pag. 442.)

Weydemann theilt eine Beobachtung mit von Infection durch Sarcoptes vulpis. Die Erkrankung wurde zurückgeführt auf die Berührung mit dem Fell eines räudigen Marders. Der Patient, Frau und 2 Kinder, sowie der Verkäufer des Felles waren erkrankt. Es handelte sich um discret stehende blassröthliche flache Knötchen, nirgends Scabiesgänge. Kein Befallensein von Prädilectionsstellen; intensives Jucken. Nachweis der Parasiten in den Efflorescenzen und Vergleich mit den massenhaft im Pelz gefundenen liess den Identitätsbeweis erbringen. Heilung unter Perubalsam-Anwendung nach einem Recidiv.

Wolters (Bonn).

Piano, Gian Pietro und **Fiorentini**, Angelo. Neuer Beitrag zur Morphologie und Biologie des pathogenen Protozoon (Protamoeba aphthogenes) der Maul- und Klauenseuche. (Centralblatt für Bakteriologie etc. Bd. XXIII. pag. 323.)

Piano und Fiorentini fanden constant in den Blasen und Aphthen bei Maul- und Klauenseuche Amöben, die sie genau studirten und wovon sie auch Abbildungen haben. Ueberimpfung des Blaseninhaltes oder des abgekratzten Materiales erzeugte bei dem Versuchsthiere die gleiche Affection. Sie halten die gesehene Amöbe für den Erreger der Seuche. Da Cultur und Impfung mit derselben aussteht, beweisen die Impfversuche mit dem Krankheitsmateriale nur, dass die Krankheit contagiös ist, was bekannt, nicht aber, dass die Amöben die Infectionsträger sind.

Wolters (Bonn).

Gaucher. Traitement de la gale. (Gazette hebdomadaire de Médecine et de Chirurgie. 1898. Nr. 55.)

Gaucher hat im „Journal de Médecine interne“ eine ausführliche Studie über die Scabies veröffentlicht; in der „Gazette“ ist der Theil, der sich auf die Behandlung bezieht, referirt.

G. theilt die Behandlung der Krätze in zwei Phasen ein: Einreibung mit einer energisch wirkenden Seife, um die Gänge zu eröffnen und Application eines milbentödtenden Mittels. Nach Aufführung der in den verschiedenen Ländern gebräuchlichen Scabiesmittel (Solutio Vlemingkx, Unguentum Wilkinsonii, Unguentum Helmerich, etc.) kommt er auf die im Hospital Saint-Louis gebräuchliche Behandlungsart zu spre-

chen. Am ersten Tage energische Einreibung mit Kaliseife vom Kopf bis zu den Zehen, dann ein heisses einstündiges Bad, schliesslich Einreibung mit Unguentum Hardy (Sulfur. 2, Kalium carbonic. 1, Vaselin 12). Nach 24 Stunden, während welcher der Pat. die Wäsche nicht wechselt, erscheint dieser wieder im Hospital und erhält ein gewöhnliches Wasserbad; inzwischen werden seine Kleider sterilisirt. G. weist dann noch auf eine ev. nöthig werdende Nachbehandlung mit milden Salben hin und hält Fortbestehen des Juckreizes ohne Auftreten frischer Efflorescenzen nicht für ein Zeichen dafür, dass die Cur misslungen ist.

Paul Witte (Breslau).

Wolters, Max. Endermol und seine Anwendung bei Scabies. (Therapeutische Monatshefte. August 1898.)

Endermol ist ein neues Nicotinpräparat (salicylsaures Nicotin), welches gegenüber der Nicotianaseife den Vorzug hat, dass es in seiner gewöhnlichen Concentration, 0·1 %, in welcher die Endermolsalbe in 67 Fällen bei Scabies in der Bonner dermatolog. Klinik angewandt wurde, keinerlei Intoxicationserscheinungen hervorruft. Es genügt eine zweimalige Einreibung der Kranken mit diesem Mittel; jedoch ist es rationeller, um absolut sicher zu gehen, viermal einreiben zu lassen. Der Juckreiz wurde in den meisten Fällen nach einer Einreibung, stets aber nach zwei Einreibungen gestillt. Die die Scabies begleitende Dermatitis heilt prompt ab; nur ganz wenige Fälle machten die Verabreichung von Puder nothwendig. Erzeugt aber wurde durch Endermol keine Dermatitis. Ausser dem Fehlen von Intoxicationserscheinungen und der Hautreizung, sowie der schnellen Beseitigung des Juckens hat die Endermolsalbe gegenüber den bisher bei Scabies angewandten Mitteln den Vorzug, dass sie keine Albuminurie erzeugt, wie es oft Naphthalin und Theer thun, nicht wie Napthalin und Perubalsam durch Geruch sich bemerkbar macht und endlich nicht schmiert und die Wäsche angreift. Der letztere Vorzug macht sie zur Anwendung in der Privatpraxis und in der Ambulanz besonders geeignet.

Mülheus (Frankfurt a. M.).

Pelagatti, M. Ueber Blastomyceten und hyaline Degeneration. (Monatshefte für prakt. Dermatologie. Bd. XXV.)

Pelagatti verglich Reinculturen von Blastomyceten mit jenen Gebilden, welche in den malignen Geschwülsten als Blastomyceten beschrieben wurden und legte dabei das Hauptgewicht auf die färberische Reaction.

Aus seinen Untersuchungen ging hervor, dass die Blastomyceten und die Körperchen im Carcinom und anderen Neubildungen grundverschiedene Gebilde sind. Die ersteren färben sich mehr in der Weise wie das Gewebe und nicht wie die in demselben liegenden Körperchen. Die Blastomyceten nehmen eine Mischfarbe an, indem sie keine exquisite Affinität zu einem besonderen Farbstoff besitzen.

Nach P. müssen wir die als Blastomyceten angesehenen Körperchen für ein Degenerationsproduct des Zellprotoplasma betrachten, welches sich

in den Plasmazellen bildet. Die Degeneration ist die hyaline, welche sich ausser bestimmten färberischen Reactionen auch durch die Widerstandsfähigkeit gegenüber Säuren und Alkalien auszeichnet.

Ludwig Waelsch (Prag).

Wickham, L. The microbial origin of baldness. Sabouraud's researches into the relations between seborrhoea, alopecia areata, and baldness. (The Brit. Med. Journ. 24. April 1897.)

Wickham gibt einen kurzen Bericht über die Sabouraud'schen Arbeiten, wie sie schon in diesem Archiv, Bd. XXXIX Seite 287—291, referirt sind. Alfred Sternthal (Braunschweig).

Kumberg, N. J. Ein Fall von Dermatomyiasis linearis migrans oestrosa. (Wratsch, 1898. Nr. 2. pag. 36.) Russisch.

Kumberg beschreibt einen von ihm beobachteten Fall von „Hautmaulwurf" bei einem 19 Jahre alten Bauer aus dem Gouv. Perm. Der Fall entspricht in allen Beziehungen der zuerst von Samson-Himmelstjerna beschriebenen Hautkrankheit (siehe dieses Archiv, Bd. 41, pag. 367), für welche Kumberg den Namen Dermatomyiasis linearis migrans oestrosa vorschlägt. A. Grünfeld (Rostow am Don).

Dubreuilh, W. und **Freche,** D. Bald ringworm. (The Brit. Journ. of Derm. 1896. pag. 421.)

Verf. weisen darauf hin, dass manche Fälle von Alopecia areata mit der Trichophytia capitis eine solche Aehnlichkeit haben, dass eine exacte Stellung der Diagnose fast unmöglich ist. Sie illustriren diese Anschauung an zwei Fällen, die klinisch für Alopecia areata gelten konnten, bei mikroskopischer Untersuchung jedoch die Anwesenheit von Pilzen verschiedener Varietäten des Trichophytonpilzes ergaben. Sie wollen diese der Alopecia areata ähnliche Form der Trichophytie von der „Pseudo-Area" der Italiener und von Sabouraud's „Tondante peladoïde" unterschieden wissen. Ledermann (Berlin).

Mibelli, V. Ueber einen in Parma beobachteten Fall von Tinea Gruby (Sabouraud). (Monatshefte für prakt. Dermatologie. Bd. XXVI.)

Eine genaue Beschreibung des ersten in Italien beobachteten Falles einer Pilzerkrankung, hervorgerufen durch Mikrosporon Audouinii. Die Culturen ergaben wesentliche Unterschiede (siehe die Originalarbeit!) gegenüber dem Pilze, den Sabouraud als den Erreger seiner Pariser „teigne tondante rebelle" beschrieben. Von Bodin wurde der Pilz als eine Varietät des Mikrosporon, nämlich als M. canis classificirt.

Ludwig Waelsch (Prag).

Trachsler. Das Vorkommen der Mikrosporie in Hamburg. (Monatshefte für prakt. Dermatologie. Bd. XXVI.)

Mit dem Namen Mikrosporie bezeichnet Trachsler die durch das Mikrosporon Gruby-Sabouraud hervorgerufene Hauterkrankung und berichtet über 11 derartige, in 4 Familien beobachtete Fälle. Die Dia-

gnose stützte sich auf die klinischen Symptome der scharfen Begrenzung der Herde, ihrer gleichmässigen Bedeckung mit grauweissen, aschfarbenen Schuppen, des Erhaltenbleibens von 2—3 Millim. langen, dicken, weisslichen Haarstümpfchen, der bedeutenden Contagiosität, der auffallenden Chronicität der Erkrankung, ihrer Hartnäckigkeit und der Beschränkung auf das Kindesalter. Mikroskopisch fand sich eine aus kleinen polyedrischen Sporen zusammengesetzte, das Haar umgebende Scheide, die ihrerseits wieder von einer zarten Hornscheide umgeben ist, ein Befund, den Sabouraud nicht verzeichnet hat. Auffallend war auch die Häufigkeit von Herden auf der nackten Haut, was nach Sabouraud sehr selten zu beobachten ist. Mykologisch fanden sich kleine Unterschiede gegenüber dem Sabouraud'schen Pilz, jedoch auch unter den Pilzen der einzelnen Fälle, welche in Hamburg beobachtet wurden.

Ludwig Waelsch (Prag).

Geschlechts-Krankheiten.

(Redigirt von Prof. **Neisser** und Dr. **Schäffer** in Breslau.)

Syphilis. Allgemeines.

Moncorvo. (Rio de Janeiro.) Observations pour servir à l'histoire de la pseudo-paralysie syphilitique ou maladie de Parrot. (Annales de dermatologie et de syphiligraphie Tome IX, Nr. 12, Décembre 1897, pag. 1083.)

Moncorvo hat eine verhältnissmässig grosse Zahl der hereditär syphilitischen Knochenaffection gesehen, welche das klinische Bild der Parrot'schen Krankheit auslösen.

In siebzehn Fällen war Sitz der Affection:

Einmal das obere Ende des Humerus, einmal das untere Ende desselben, zweimal beide Radii am oberen Ende, siebenmal das obere Ende eines Radius, einmal beide Epiphysen eines Radius, zweimal die obere Epiphyse des einen, die untere des anderen Radius, einmal die untere Epiphyse eines Radius, zweimal die untere Epiphyse des Femur, einmal die obere Epiphyse der Tibia. Der Eintritt der Pseudoparalyse ist stets plötzlich, durch Lösung im Zwischenknorpel. Häufig besteht über der betroffenen Stelle Oedem; manchmal ist Crepitation nachzuweisen. Die Schmerzen sind oft lebhaft. Das Muskelsystem ist stets intact. Die Prognose ist nach Moncorvo viel günstiger als Parrot angibt. In allen Fällen, in denen von Beginn eine energische Therapie einsetzen konnte, trat in kurzer Zeit absolute Heilung ein.

Die beobachteten Fälle betrafen 9 Knaben und 8 Mädchen; in 15 von 17 Fällen trat die Affection nach dem ersten Monat, in keinem Falle nach dem dritten Lebensmonate auf. 14 Mal wurden anderweitige Symptome von Lues constatirt, in 3 Fällen bildeten sie das einzige Symptom. Die von anderen Autoren angegebene Symmetrie der Affection ist durchaus nicht die Regel; 12 Mal war nur ein Glied befallen.

Düring (Constantinopel).

Neisser, Albert, Prof. (Breslau). Malignant syphilis. (The British Journal of Dermatologie, January 1897.)

In einer detaillirten Schilderung liefert uns Neisser ein Bild von der „Syphilis maligna“ und präcisirt genau seinen Standpunkt über diese Krankheitsform. Während Tarnowsky die Fälle von Syphilis, welche malignen Charakter zeigen, in drei Abtheilungen theilt: 1. Syphilis complicirt durch Invasion pyogener Mikroorganismen, 2. „Syphilis praecox“ mit Krankheitszeichen gummöser Natur und 3. Syphilis, die durch ihre Localisation ernsten Charakters ist, zieht N. den Begriff enger und versteht unter „S. maligna“ nur die zweite Gruppe. Die Malignität des Syphilis ist bedingt durch den Unterschied der Widerstandsfähigkeit des Patienten, nicht nur durch die Menge des eingeführten Giftes. Der Unterschied ist ein qualitativer, nicht ein quantitativer. Die maligne Syphilis ist eine ungewöhnliche Form der Krankheit. Charakteristische Zeichen derselben sind: 1. Ausgesprochene constitutionelle Symptome, die durch die syphilitische Intoxication bedingt sind, wie Fieber, Anämie, Cachexie, Gewichtsabnahme, Schlaflosigkeit, Kopf-, Gelenk- und Muskelschmerzen. Weniger häufig sind epileptiforme Anfälle, Coma und vorübergehende Störung der motorischen Functionen. 2. Die Haut und Schleimhäute des Mundes und der Nase zeigen bereits 3—6 Monate nach der Infection ausgedehnte, unregelmässig vertheilte Läsionen in Form von Pusteln und Geschwüren. Dieselben recidiviren häufig. 3. Die Polymorphie der Hauteruptionen. 4. Conicidenz milder Schleimhauterkrankungen und schwerer Affectionen der äusseren Haut. 5. Frühzeitiger Ausbruch ulceröser Processe. — Die S. maligna muss als eine Form der Secundärperiode der S. betrachtet werden, sie unterscheidet sich von dieser nur durch den raschen Verlauf, den die Eruptionen nehmen und durch die Wirkungslosigkeit einer antiluetischen Therapie. Die Ulcerationen der malignen S. sind andere als die des tertiären Stadiums: sie entwickeln sich schnell und zerfallen rasch, zeigen keine serpiginösen Ränder, reagiren nur unsicher auf Jodkali. Die Bezeichnungen „galoppirende Syphilis“ oder „Syphilis maligna praecox“ sind keine Synonyme für „S. maligna“, da kein plötzlicher Uebergang vom secundären zum tertiären Stadium statthat und weil sich die Malignität gewisser tertiärer Symptome völlig von denen der S. maligna unterscheidet. Die Tabes dorsalis und allgemeine Paralyse und alle Fälle cerebraler und visceraler L., die nicht 3 oder 4 Jahre nach der Erkrankung auftreten, dürfen nicht in die Statistiken von tertiärer S. aufgenommen werden, ebensowenig alle Fälle von maligner Syphilis. Nicht alle Affectionen innerer Organe zählen zur tertiären S., auch da müssen wir secundäre und tertiäre Typen unterscheiden und deshalb ist eine combinirte Jod-Quecksilbertherapie in den Fällen die beste. Ob man einen Fall von visceraler oder cerebraler Lues als malignen bezeichnen darf, kann man nur aus dem ganzen Verlauf schliessen. Die maligne S. ist sowohl erworben als auch ererbt. Des weiteren sucht Verf. zu beweisen, dass der maligne Charakter nicht durch eine Mischinfection bedingt ist, auch die Annahme, dass die Krankheitsform zu Stande komme durch die ungewöhnlich grosse Menge des Giftes zur Zeit der Infection, entbehrt jeder wesentlichen Grundlage. Die be-

deutende Abnahme des Vorkommens der malignen S. während der letzten vier Jahrhunderte, die meist auf eine Zunahme der Widerstandsfähigkeit der Menschen und auf eine Abnahme der Kraft des Giftes zurückgeführt wird, erklärt N. durch die Thatsache, dass allgemein die verbesserten Methoden der Quecksilberbehandlung angenommen sind, dass Antiseptica im Gebrauch sind, dass grössere Sorgfalt auf die Behandlung der localen und allgemeinen Symptome verwendet wird und dass die allgemeinen sanitären Verhältnisse besser geworden sind. Die Localisation, Natur und Verlauf des Primäraffectes haben nicht den geringsten prognostischen Werth in Bezug auf die Annahme, dass ein phagedänisches Ulcus eine maligne Syphilis im Gefolge habe; der phagedänische Charakter ist meist durch eine Vernachlässigung der rationellen antiseptischen Behandlung bedingt oder aber er ist nicht als die Ursache sondern nur als ein Symptom der Malignität aufzufassen. Patienten mit maligner L. vertragen eine mercurielle Behandlung sehr schlecht; man darf sich ja nicht zu „forcirten Curen" verleiten lassen. Schöne Erfolge sieht man oft von Jod und von einer tonisirenden Behandlung; für letztere eignen sich Arsen, Strichnin, Eisen, Chinin, Bäder, besonders See- und Schwefelbäder. Eine sehr frühzeitige mercurielle Behandlung oder eine solche mit grossen Dosen Hg darf nicht als Ursache des malignen Verlaufs angesprochen werden, ebensowenig die chronisch intermittirende Behandlungsweise. Die Serumtherapie hat dem Verf. keine Erfolge ergeben (es wurden bis zu 200 Ccm. Blut syphilitischer Patienten intravenös injicirt). Die Prognose der malignen S. ist in Bezug auf das Endergebniss im Allgemeinen gut, d. h. nur für die Fälle, wo die Haut allein ergriffen ist. Immer blieben Tertiärerscheinungen aus, auch heirateten einige Patienten verhältnissmässig früh, ohne dass Frau und Kinder Zeichen einer Infection aufwiesen. Blanck (Potsdam).

Bennati, Angelo. (Ferrara.) Syphilis maligne précoce sans réaction ganglionnaire. Annales de dermatologie et de syphiligraphie. Tome IX, Nr. 12. Décembre 1898, pag. 1111.

Bennati glaubt, dass vielleicht das Nichtbefallensein des Lymphsystems an der Malignität gewisser Syphilisfälle schuld sei, oder umgekehrt, dass Individuen, bei denen sich das Lymphgefässsystem stark befallen zeigt, besser geschützt seien gegen die verschiedenen Erscheinungen der Lues. Wie in dem vorliegenden Falle, so sei, meint B., das geringe Befallensein des Lymphgefässsystems in den meisten Fällen maligner Syphilis auffällig. (Nach meinen Beobachtungen trifft das durchaus nicht zu. Ich habe maligne, einmal tödtlich verlaufene Lues mit enormen Adenopathien beobachtet. Ref.) Düring (Constantinopel).

Rose, Achilles. Spyrocolon and Syphilis in Greece. The Medical News. Band LXXI, Nr. 24, 1897.

Im letzten Sommer machte Rose eine Studienreise nach Griechenland und behauptet, dass man in keinem Lande Europas weniger Syphilis trifft als in Griechenland, und zwar aus folgenden Gründen:

1. Die Mehrzahl der Einwohner, nämlich 55·27 Procent, besteht aus Bauern.

2. Freudenhäuser existiren nur in einigen Städten.

3. Der beschränkte Verkehr mit grossen Städten und fremden Ländern.

4. Die strenge Moralität der Einwohner.

Rose gibt dann eine kurze geschichtliche Uebersicht der Syphilis oder vielmehr Spyrocolon scerlievo in Griechenland.

Louis Heitzmann (New-York).

Philips, Hermann. Statistik der erworbenen Syphilis. Inaug.-Diss. Kiel 1896.

Eine interessante Statistik theilt Philips aus dem pathologischen Institut in Kiel mit. Aus den ca. 4000 Sectionsprotokollen der Jahre 1873—92 theilt er die Fälle mit, bei welchen Anhaltspunkte für vorhandene oder vorhanden gewesene Syphilis gefunden worden waren. Es waren 397 = 4·92% Fälle. Und zwar waren es

99 Fälle, bei denen die Syphilis als sicher angenommen werden konnte, entweder auf Grund der sicheren Sectionsbefunde oder der bei Lebzeiten mit Sicherheit gestellten Diagnose Lues.

136 Fälle, bei welchen die Diagnose durch mehrere auf Syphilis deutende Befunde wahrscheinlich war.

162 Fälle, bei welchen die Syphilis-Diagnose zweifelhaft war, weil nur ein für Syphilis sprechendes Merkmal oder mehrere nur verdächtige Anzeichen gefunden worden waren.

In nur 11 Fällen war die syphilitische Erkrankung so schwerer Natur, dass sie zum Tode geführt hatte, in weiteren 21 Fällen der ersten und zweiten Gruppe ging das Individuum an einem als directe Folgeerkrankung der Syphilis anzusehenden Leiden zu Grunde, nämlich an Amyloidenentartung der inneren Organe, oder, in 2 Fällen, an Aneurysmabildung; nur bei 2 Tabetikern konnte Lues nachgewiesen werden.

Nach allem glaubt Ph. zu dem Schlusse berechtigt zu sein, dass die Syphilis nur selten in schwerer letaler Form auftritt, dass sie zuweilen bei eintretenden anderen Schädlichkeiten den letalen Ausgang beschleunigen kann, dass sie jedoch in weitaus den meisten Fällen unter Hinterlassung von geringfügigen Residuen, die für das Weiterbestehen des Organismus von keiner Bedeutung sind, oder überhaupt ohne Erscheinungen zu hinterlassen, zur Ausheilung gelangt.

Ed. Oppenheimer (Strassburg i. E.).

Welander, E. Ueber die Geschichte der venerischen Krankheiten in Schweden, 258 Seiten, 8°, Stockholm 1898 (Schwedisch).

Zur Geschichte der venerischen Krankheiten in Schweden hat Welander durch diese Abhandlung einen guten und längst erwünschten, auf eigenen Literatur- und Archivforschungen gegründeten Beitrag geliefert. — Eine Uebersicht des Inhaltes gibt die Aufzählung der elf Capitelrubriken, unter denen Welander seine Arbeit vertheilt.

1. Ueber die Auffassung der Natur der venerischen Krankheiten, deren Symptome, Ansteckungsweise, Benennungen etc.

2. Von der Behandlung der venerischen Krankheiten und von den Curpfuschern.

3. Von der Ursache der bedeutenden Verbreitung der venerischen Krankheiten in Schweden.

4. Massnahmen zur Entdeckung venerisch angesteckter Personen.

5. Massnahmen zur Hemmung der Verbreitung venerischer Krankheiten auf dem Lande.

6. Von der Pflege der venerisch Kranken in Stockholm.

7. Massnahmen zur Verhütung der Verbreitung venerischer Krankheiten durch Ammen und Säuglinge.

8. Von der Prostitution in Schweden, besonders in Stockholm.

9. Statistische Angaben über die Prostitution in Stockholm.

10. Ueber den in Schweden gegebenen Unterricht in der Diagnose und Behandlung der venerischen Krankheiten.

11. Von der Einwirkung auf die Frequenz der venerischen Krankheiten, die die gegen dieselben genommenen Massregeln ausgeübt haben.

Wie man sieht, ist der Inhalt sehr reich und vielseitig. Die Capitel, die für den Forscher der allgemeinen Geschichte der Medicin und besonders der Geschichte der Syphilis das grösste Interesse darbieten, sind wohl Capitel 3 (Kriege, das jährliche Zusammenlaufen vieler Leute anlässlich des Heringsfanges, Unsittlichkeit, mangelnde Reinlichkeit etc.) und besonders die Capitel 4, 5 und 11, die eine vollständige Beschreibung enthalten von den in Schweden vorgenommenen und wie es scheint für dieses Land eigenthümlichen prophylaktischen Massregeln gegen die Seuche. Seit 1812—1815 werden nämlich alle mit venerischen Krankheiten behafteten Personen, wo sie sich auch zufällig befinden, in besonderen Krankenhäusern oder eigens dazu eingerichteten Abtheilungen der Provinzial-Krankenhäuser unentgeltlich gepflegt, welche Anordnung auch einen deutlichen Einfluss auf die Frequenz der Krankheit auf dem Lande ausgeübt hat. Für weitere Einzelheiten wird auf das Original hingewiesen.

Sederholm (Stockholm).

Syphilis des Nervensystems und der Sinnesorgane.

Braunschmidt Albert. Zwei Fälle von Tabes dorsalis combinirt mit spätsyphilitischen Krankheitserscheinungen. Inaug.-Diss. (Berlin 1898.)

In dem ersten der beiden von Braunschmidt mitgetheilten Fälle handelt es sich um einen 43jährigen Kutscher mit Tabes mit ziemlich schnell sich entwickelnder Ataxie. Im Frühjahr 1897 Mal perforant

du pied. Anfangs Unsicherheit in den Beinen, bald darauf daselbst Coordinationsstörungen, die später auf die Arme übergingen. Gürtelgefühl und Paraesthesien in den unteren, später auch in den oberen Extremitäten, Schmerzempfindung im linken Bein herabgesetzt, Localisation ungenau, Leitung verlangsamt. Patellarreflexe fehlen; Pupillen reagiren auf Lichteinfall wie bei Accomodation. Im Juli 1897 Schwellung des rechten Fussgelenkes, Auftreibung der Tibiadiaphyse, Schmerzen im Unterschenkel. Nach Gebrauch von Jodkali Hebung des subjectiven Wohlbefindens, Verschwinden der Paraesthesien, sowie theilweise der Sensibilitätsstörungen, Zurückgehen der Schwellung und Schmerzen am rechten Unterschenkel, Gefühl grösserer Sicherheit in den Beinen, die allerdings in einem eigenthümlichen Gegensatze zur fortschreitenden Ataxie steht.

Im zweiten Falle, dessen Tabes seit zwei Jahren besteht, trat nach einem halben Jahre ohne bekannte Ursache Verdickung des linken Sprunggelenkes auf, die ohne irgend welche Schmerzhaftigkeit rasch zunahm. Dabei Ataxie, leichte Sensibilitätsstörungen, Pupillenstarre, Fehlen des Patellarreflexes. Nach Jodkali Möglichkeit des ausgiebigsten Gebrauchs des linken Fusses; Verschwinden der gastrischen Krisen, subjectives Wohlbefinden.

In der Anamnese beider Fälle war ein Ulcus am Penis nachzuweisen, dem aber keine secundären Erscheinungen oder eine antiluetische Therapie gefolgt war. Mit Rücksicht aber auf die tertiären Symptome und auf die bei beiden vorhandene Aplasie der Balgdrüsen an der Zungenwurzel, ausserdem noch den therapeutischen Erfolg mittelst Jodkali ist B. geneigt, Lues als Ursache der Tabes anzunehmen.

Ed. Oppenheimer (Strassburg i/E.).

Falk Gustav. Ueber die Beziehungen der Tabes dorsalis zur Syphilis. (Inaug. Diss. München 1897).

Von 100 in der Poliklinik des Herrn Prof. Moritz in den Jahren 1893—1896 beobachteten Tabesfällen schied Falk von vornherein 46 aus wegen der unsicheren Angabe über Lues oder Tabes, in welchen er auch wegen äusserer Gründe keine spätere Anamnese erheben konnte. Von den restirenden 54 Fällen betrafen:

41 Männer, 13 Frauen. Von diesen waren

	sicher luetisch	zweifelhaft, aber wahrscheinlich	ohne nachweisbare Anhaltspunkte einer früheren Syphilis
Männer	20 = 48·78 %	10 = 24·39 %	11 = 26·82 %
Frauen	4 = 30·76 %	4 = 30·76 %	5 = 38·46 %

Darnach glaubt Falk, dass eine nach richtigen Grundsätzen aufgestellte Statistik unzweifelhaft für den ätiologischen Zusammenhang der Tabes und Syphilis spricht. Ed. Oppenheimer (Strassburg i./E).

Guttmann Alfred. Tabes dorsalis und Syphilis. (Inaug.-Diss. Berlin 1898).

Aus einer weiteren Serie von 111 Fällen von Tabes aus der Leydenschen Klinik theilt Guttmann die statistischen Resultate mit Bezug auf

voraufgegangene Syphilis mit. Es fanden sich unter diesen 111 Fällen (unter Theilung der zweifelhaften Fälle)

39 = 35·1 % mit nachweisbarer Syphilis
72 = 64·9 % ohne „ „

Ausserdem hat G. aus den Acten einer grossen Lebensversicherungsgesellschaft 25 sichere Tabes-Todesfälle festgestellt, bei denen in der Anamnese Syphilis absolut nicht zu ermitteln war.

Ed. Oppenheimer (Strassburg i/E.).

Kuhn Ernst. Ueber die Häufigkeit des Vorkommens von Lues in der Anamnese von Tabischen und Nichttabischen. (Inaug.-Diss. Berlin 1898.)

Auf Veranlassung von Prof. Jolly Berlin hat Kuhn, in ähnlicher Weise wie Erb, die in den Jahren 1880—1896 in der Abtheilung für Nervenkranke der Charité behandelten 214 Fälle von Tabes (136 Männer, 78 Frauen) mit 600 (400 Männer, 200 Frauen) in den Jahren 1894, 1895, 1896 eben dort behandelten Fällen von sämmtlichen Nervenkranken (ausser Tabes) in Bezug auf syphilitische Infection verglichen.

Sichere vorausgegangene Syphilis war vorhanden:

38·2 % bei tabischen Männern,
7·7 % „ nichttabischen Männern,
35·9 % „ tabischen Frauen,
6·5 % „ nicht tabischen Frauen.

Dies sind zwar meist dieselben Häufigkeitszahlen wie bei der Erb'schen Statistik, aber sie sprechen doch sehr für die Wichtigkeit der Syphilis in der Aetiologie der Tabes.

Ed. Oppenheimer (Strassburg i/E.).

German, Schlema. Beitrag zur Kenntniss der Gehirnsyphilis im Kindesalter. (Inaug.-Diss. Berlin 1898.)

Ein 6 Monate altes Kind, mit einer syphilitischen Anamnese, kommt mit einer Facialis- und Oculomotoriuslähmung in Beobachtung und geht nach einigen Tagen unter Fieber und meningealen Symptomen zu Grunde. Die bereits intra vitam auf basale Lues gestellte Diagnose wird durch die Section, welche Meningitis gummosa multiplex ergibt, bestätigt. Im Anschlusse an diesen Fall gibt German noch eine Zusammenstellung der in der Literatur niedergelegten Fälle von Meningitis specifica, solitären Gummata, Endarteritis im Kindesalter.

Ed. Oppenheimer (Strassburg i/E.).

Barney, Chas. Norton. Cerebral-Syphilis. With Report of a case of chronic Meningo-Encephalitis secondary to Syphilis. (The Boston Medical and Surgical Journal. Band CXXXVII No. 27. 1897.)

Eine 25jährige Frau, welche vier gesunde Kinder geboren hatte und bei welcher der Primäraffect nicht festgestellt werden konnte, die jedoch syphilitische Ulcera am linken Beine hatte, litt Monate lang an heftigem Frontal-Kopfschmerz und wurde nach und nach blödsinnig. Sie bekam eine Paralyse des linken Armes, dann des linken Beines, auch

Aphasie und litt an Verstopfung und Incontinentia urinae. Etwas Vergrösserung der Halsdrüsen war ebenfalls vorhanden, sowie Narben von früheren Abscessen. Auf grosse Dosen Jodkali, bis zu 12 Gr. pro die, besserten sich die Symptome sehr rasch und wurde sie nach einem Monat vom Spital entlassen. Sechs Monate später, nachdem sie einen Abort durchmachte und der Uterus curettirt wurde, stellten sich die Symptome wieder ein und wurden schlimmer als zuerst, mit heftigen Delirien und Hallucinationen. Nach Quecksilbereinreibungen und Jodkali bis zu den früheren Dosen, stellte sich abermalige Besserung ein nur um nach Aufhören der Behandlung wieder zu erscheinen. Sie gebar ein lebendes Kind und machte eine dritte Cur durch. Da der Mann der Patientin vollkommen gesund war und man nie die Zeit der Ansteckung eruiren konnte, dachte man an eine späte Hereditärsyphilis umsomehr, da Patientin schon als Kind an Drüsen- und Hauterkrankungen litt und alle Geschwister in der Kindheit, die Meisten an Convulsionen starben.

Barney gibt noch eine allgemeine Uebersicht der Aetiologie, pathologischen Anatomie, Symptomatologie und Behandlung der cerebralen Syphilis. Louis Heitzmann (New-York).

Patrick, Hugh T. The points of Distinction between Cerebral Syphilis and General Paralysis of the Insane. (New-York. Med. Journal LVIII. p. 256, 293, 375, 403. Aug. 20., 27. 1898 bis Sept. 10., 17. 1898.)

Patrick will als Hirnsyphilis nur solche Fälle angesehen wissen, in denen sich pathologische Zustände vorfinden, die direct als Folgen der syphilitischen Infection anzusehen sind: Arteriitis, Meningitis und Gumma. In nicht sehr zahlreichen Fällen können solche luetische Veränderungen einen Symptomencomplex hervorrufen, der nur schwer von dem der allgemeinen Paralyse (ohne Rücksicht auf deren Aetiologie) zu unterscheiden ist. Um diese beiden Zustände auseinander zu halten, bedarf es zunächst sehr genauer Untersuchung. Es handelt sich um das Auffinden der geringsten Abweichungen vom Normalen sowohl in somatischer wie in psychischer Hinsicht.

Auf den Nachweis früherer syphilit. Infection ebenso wie das Fehlen einer Geschichte von Syph. ist weniger Gewicht zu legen. Von grösserer Bedeutung ist, wie lange Zeit seit der Infection verflossen ist. Je näher dem Zeitpunkt der Infection, je wahrscheinlicher Hirnsyphilis, die im Allgemeinen ziemlich früh auftritt: in einer grossen Anzahl von Fällen im 1. Jahre, in der grossen Majorität der Beobachtungen vor dem 10. Jahre, während allgem. Paralyse meist erst später aufzutreten pflegt.

Klinisch hält die allgem. Paralyse sich innerhalb des Rahmens gewisser Typen, dagegen ist die Hirnsyphilis absolut ohne Typus, und in der Regel fügt sie, wenn sie unter dem Bild der Paralyse auftritt, dem regelmässigen Typus irgend etwas ungewöhnliches hinzu. Bei ihr pflegen die ersten Symptome somatisch zu sein, während bei der Paralyse die psychischen meist den Anfang bilden und pflegen die Anfangssymptome

viel rascher wenn auch wechselnder aufzutreten als bei der Paralyse, bei welcher die Symptome sich zuerst sehr langsam zeigen und wohl Stillstand aber nie Besserung erkennen lassen.

Somatische Symptome. Unter den einzelnen Symptomen tritt Kopfschmerz in der grösseren Mehrheit der Fälle von Hirnsyphilis auf, und zwar mit ziemlicher Intensität und andauernd, meist schlimmer während der Nacht, oft localisirt und begleitet von Empfindlichkeit des Schädels gegen Druck oder Erschütterung. Der Schmerz mag intermittirend sein, nicht selten in Form von Paroxysmen auftretend. Bei Paralyse begegnet man meist nur einem Druck oder unbestimmten Gefühl von Unbehagen im Kopf. Migräne jedoch wird zuweilen als 1. Symptom der Paralyse beobachtet. Auftreten von Kopfweh in Verbindung mit Lähmungserscheinungen erhöht natürlich den diagnostischen Werth des Symptoms bedeutend. Andere Schmerzen, vorzugsweise unter dem Bilde von Neuralgien (visceral und peripher) machen ebenfalls Hirnsyphilis wahrscheinlicher, doch mögen bei Combination von Paralyse mit Tabes die der letzteren eigenthümlichen Neuralgien vorhanden sein. Schlaflosigkeit ist ohne diagnostische Bedeutung.

Erscheinungen von Seiten der Hirnnerven; Pupillensymptome: Verschiedenheit in Grösse und Form der Pupille ist von wenig Bedeutung. Dagegen spricht die Argyll-Robertson'sche Pupille (Reflexiridoplegie) mit grosser Wahrscheinlichkeit für Paralyse, besonders bei Abwesenheit von Tabes, wenn auch Syphilis nicht absolut ausschliessend; sie ist oft das früheste Symptom der Paralyse: Wiederum gehören Oculomotonuslähmungen fast ausschliesslich der Hirnsyphilis an und finden sich nur höchst selten bei Paralyse. Dasselbe gilt von allen andern Augenmuskelnerven und von Nystagmus. Untersuchung des Opticus ist immer nothwendig; mit wenig Ausnahmen deutet einfache Sehnervenatrophie auf Paralyse, Neuritis optica auf Syphilis. Vorübergehende oder recidivirende Ambliopie, ebenso Sehfelddefecte machen immer Syphilis wahrscheinlich. Lähmungserscheinungen von Seiten der übrigen Hirnnerven (facialis, trigeminus) sind ausserordentlich selten bei Paralyse, und sprechen sehr für Hirnsyphilis; besonders charakteristisch ist die Gruppirung, das gemeinsame Auftreten und der Verlauf dieser Hirnnervenlähmungen.

In der zweiten Vorlesung stellt P. als alle physischen Symptome angehend die Regel auf, dass Syphilis fast immer in Gestalt einzelner oder mehrfacher Herde mit Ausbreitung auf Nachbarorgane auftritt, die Paralyse aber eine allgemeine Hirnaffection ist, die allmälig und unaufhaltsam fortschreitet, zuweilen unterbrochen durch mehr weniger vorübergehende Episoden stärkerer Ausbrüche. Dieses Verhalten macht sich immer wieder bemerkbar wie bei den Hirnnerven, so bei den Symptomen von Störungen der Hirnrinde und bei den verschiedenen Graden der Hemiplegie. Weiterhin werden eingehend berücksichtigt die Eigenthümlichkeiten im Verhalten der Kniereflexe, trophische Störungen, Othämatosen und spontane Knochenfractionen, ausgesprochene sensorielle Störungen, Polydipsie und Polyurie, Bulimie, Tremor, Temperatursteigerung (selten

bei Syphilis) Sprechstörungen, Convulsionen und Schwindel, (namentlich das Verhalten des Patienten unmittelbar nach dem Anfalle und der Temperatur während und nach demselben).

Unter den psychischen Symptomen gibt es keines, das einer der beiden Krankheiten eigenthümlich wäre; überhaupt ist jedes einzelne Symptom an und für sich nicht von Bedeutung, sondern der allgemeine Verlauf der Krankheit, die Gruppirung und die Aufeinanderfolge der Symptome, namentlich das Nebeneinanderauftreten gewisser psychischer und somatischer Erscheinungen. Schleichend anfangend beeinträchtigt die Paralyse zunächst die höchsten, allmälig auch die niedern geistigen Leistungen, ohne längere Zeit hindurch die der täglichen Gewohnheitsthätigkeit zu beschränken. Bei Syphilis ist der Verlust der geistigen Leistungsfähigkeit mehr allgemein, mehr eine gleichmässige Abstumpfung bedingend, bei ihr ist der Anfang plötzlicher, die Weiterentwicklung rascher aber nicht so regelmässig. Paralyse mag auftreten unter dem Bilde der Hypochondrie oder der Neurasthenie, zuweilen auch mit gesteigerter geistiger Thätigkeit und Ruhelosigkeit; gesteigerter Geschlechtstrieb, anfangs oft mit vergrösserter Leistungsfähigkeit und Impotenz sind nicht der Hirnlues eigen. Auch weiterhin ist mit wenigen Ausnahmen der Verlauf der letztern unregelmässiger, viel rascher, oft auf wenige Wochen beschränkt und weist nicht die trotz zahlreicher Unregelmässigkeiten der Paralyse nie fehlende Gleichmässigkeit und Einheit im Krankheitsbild auf, dagegen begegnet man nicht selten der Betrunkenheit gleichenden Zuständen bald leichterem, bald schwererem Stupor.

Grössenwahnideen sind nach P. bei weitem nicht so regelmässig bei allg. Paralyse wie meistens angenommen wird; sie können auch bei Hirnlues vorhanden sein, ebenso ein Gefühl von Selbstzufriedenheit (bei Tumoren der Stirnlappen beobachtet). Indess ist die Anwesenheit des Grössenwahns von grosser Bedeutung für die Diagnose der Paralyse. Auch die Behauptung, dass der Paralytiker sich seines Zustandes nicht bewusst sei, hält P. für irrig; im Gegentheil behauptet er, dass der Patient im Anfang immer seine geistige und physische Unfähigkeit erkennt und nicht selten in der Angst ist, seinen Verstand zu verlieren. Maniakalische Zustände können bei beiden Krankheiten vorkommen, doch nehmen dieselben bei Lues mehr die Form eines Delirium an; der Ausbruch erfolgt plötzlich, oft in der Nacht oder mit nächtlichen Exacerbationen.

Bei Hirnlues ist die Geistesstörung nicht nur atypisch in Vergleich mit dem Bilde der Paralyse, sondern auch mit jedem anderen Typus von Geistesstörung: Manie, Paranoia und Melancholie. Zu einer Zeit den einen, zu anderer den andern Typus nachahmend, ist nur ihre Unbeständigkeit charakteristisch. Hallucinationen sind häufiger bei Syphilis, kommen aber auch bei Paralyse vor. Eigenthümlich der erstern ist vorübergehender Verlust des Gedächtnisses, zuweilen für gewisse Tage oder Wochen, mit entsprechenden bleibenden Lücken in der Erinnerung, dagegen fehlt das bei Paralyse beobachtete Vergnügen an lasciven Reden und Geberden. Im Allgemeinen stellt bei der Lues die Geistesstörung

gewöhnlich nur ein Fragment, wenn auch ein recht augenfälliges Fragment des Symptomencomplexes dar, den Ausschlag für die Diagnose geben die begleitenden physischen Erscheinungen und der allgemeine Verlauf.

Die Diagnose „ex juvantibus“ will P. nur als letztes Hilfsmittel angewendet wissen, nicht als erstes, wie es oft gethan wird. Die folgenden Sätze gelten:

1. Man soll nicht schliessen, dass ein Fall nicht Hirnsyphilis sein könne, weil er auf vorhergehende, namentlich nicht sehr energische antisyphilitische Behandlung nicht reagirt hat. Syphilis kann trotz anhaltender Hydrargyrum- und Jodbehandlung von Neuem anfangen oder fortschreiten.

2. Negativer oder minimaler Erfolg auch heroischer antisyphilitischer Behandlung mag ohne Beweiskraft sein, weil nach einer gewissen Zeit auch syphilitische Veränderungen nicht mehr beeinflusst werden.

3. Eine nicht unbeträchtliche Zahl von Paralysen zeigt unter antisyphil. Behandlung eine gewisse, zuweilen nicht unbeträchtliche Besserung.

Kleine Dosen von Jod und Quecksilber sind bei beiden Krankheiten nie am Platz, die Anwendung grosser Gaben ohne genaue Prüfung in jedem Falle ist streng zu verurtheilen. H. G. Klotz (New-York).

Jacobs, Henry Barton. A Case of early Spinal Syphilis with Brown-Séquard's Paralysis. (New-York Med. Journal. LXVIII, pag. 299. 27. Aug. 1898.)

Jacobs' Patient war ein 40jähriger, kräftiger, an Thätigkeit gewöhnter Mann, mässiger Trinker, der vor einem Jahre Syphilis acquirirt hatte, aber nur ganz ungenügend behandelt wurde. Patient war bis vor 3 Wochen ganz gesund gewesen, bemerkte dann Abnahme der Geschlechtsfunctionen, 10 Tage später wachte er am Morgen mit Lähmung im rechten Bein auf. Lahmheit nahm zu, Nachts bei horizontaler Lage im Bett eigenthümliches Jucken der Zehen des rechten Fusses, unbestimmte Schmerzen in Beinen und Rücken. Etwas Taubheit im linken Bein. Sphinkteren nicht gestört.

Stat. praes. 21. Februar 1893 (Johns Hopkins Horp. Dispens): Kleiner, gut genährter Mann, geht nur mühsam am Stock, auf der rechten Seite Gang ausgesprochen spastisch und hemiplegisch und unsicher. Oberer Theil des Körpers incl. Sinnesorgane normal. Verschiedene locale Erscheinungen von Syphilis auf Zunge und Penis. Linkes Bein normale Kraft, rechts deutlich Schwäche in den Flexoren des Ober- und Unterschenkels und der Dorsalflexoren des Fusses. Extensoren durchaus, Adductoren ziemlich normal; leichte Schwäche in Abductoren und Rotatoren.

Sensibilität am ganzen Oberkörper normal, desgl. rechte Seite des Abdomen und rechtes Bein, vielleicht bis auf geringe Verwirrung im Muskelsinn des rechten Fusses. Links dagegen Störungen vorn vom Nabel und hinten vom linken Lendenwirbel nach abwärts. Berührung wird überall genau empfunden und localisirt, doch wird links, unterhalb liq. Poupart, Baumwolle nicht so genau empfunden wie am andern Bein.

Schmerzempfindung vollständig abwesend, desgl. Temperaturempfindung; keine Störungen des Ortssinns oder der vasomotorischen Innervation. Elektrische Reaction der Nerven und Muskeln normal. Tiefe Reflexe, ausgesprochen erhöht auf der Seite, wo Bewegung beeinträchtigt ist (Patellar refl. und Fussclonus), aber nur wenig erhöht auf der anasthetischen Seite, wo dagegen die Haut- und oberflächlichen Reflexe lebhafter auftreten. Cremasterreflex links deutlich, rechts fehlend. Abdominalreflexe beiderseits fehlend.

Bei blossen Füssen, bei geschlossenen Augen und Fersen beträchtliches Schwanken des Körpers mit fortwährendem Spiel der Sehnen am linken Knöchel, während die des rechten Fusses völlig ruhig bleiben. Auf dem rechten Fuss allein kann Patient nicht stehen, sondern fällt um, ist aber auf dem linken Bein etwas stabiler bei besonders lebhaftem Spiel der Sehnen am Knöchel.

Patient zeigt also eine nicht vollkommen gekreuzte motorische Lähmung rechts, und Lähmung für Schmerz- und Wärmeempfindung links, beschränkt auf die Gegend unterhalb des Nabels vorn und des linken Lendenwirbels hinten bei beinahe ungestörtem Tast- und Muskelgefühl. (Brown-Séquard's Paralyse oder spinale Hemiparaplegie.)

Verlauf: Nach energischer Behandlung mit Jod und Quecksilber wurde nach einem Monat wesentliche Besserung aller Symptome mit Ausnahme der Abnahme der Geschlechtsthätigkeit beobachtet. 2½ Monate nach Beginn der Behandlung wird noch weitere Besserung namentlich der Bewegungssymptome constatirt. Ein Jahr nach Anfang der Behandlung noch leicht spastischer und hemiplegischer Gang, tiefe Reflexe auf beiden Seiten gleichmässig erhöht. Beinahe 2 Jahre später Befinden des Patienten im Allgemeinen gut, doch ist seine Stimmung nicht so lebhaft wie früher; geschlechtlicher Umgang bei bestehendem Verlangen nicht möglich. Im Zustand der Ermüdung zuweilen Zucken in den Zehen beider Füsse. Tiefe Reflexe an oberen und unteren Extremitäten deutlich erhöht, Muskelkraft ist gut bis auf geringe Schwäche der Flexoren der rechten unteren Extremität. Geringer Widerstand bei passiven Bewegungen in beiden Beinen und Armen, am meisten rechts. Gang etwas steif und hemiplegisch. Patient hat von Zeit zu Zeit Anfälle von Ruhelosigkeit in Füssen und Beinen, die sich allmälig über den ganzen Körper erstreckt, so dass er genöthigt ist, fortwährend in Bewegung zu bleiben. Lymphdrüsen sind nirgends fühlbar. Auf Handrücken und Knöcheln findet sich ein dunkelrother, erythematöser Ausschlag, der bei Jodgebrauch angeblich sich verliert, ausserdem verdächtig aussehende intensive Paryngitis. Trotz ziemlich regelmässiger antisyphilitischer Behandlung ist also seit den ersten 2½ Monaten der Zustand ziemlich der gleiche geblieben.

J. bezweifelt nicht, dass der Symptomencomplex hervorgebracht wurde durch einen specifischen Process, dessen Natur jedoch nicht mit Sicherheit festzustellen ist. Am wahrscheinlichsten ist, dass es sich um

eine auf Endarteritis beruhende Myelitis mit nur geringer Betheiligung der Meningen handelt. Der Sitz der Läsion ist im Rückenmark nach abwärts vom linken Lendenwirbel zu suchen, die untere Begrenzung ist nicht so genau zu bestimmen, doch ist jedenfalls der in der Lumbarerweiterung des Rückenmarks gelegene Kern für die Uro-Genitalorgane betheiligt. H. G. Klotz (New-York).

Renzi. Sifilide spinale (tipo Erb). Cronaca della Ia Clinica Medica delle R. Università di Napoli. La Nuova Rivista Clinico-Therapeutica. März 1899.

Renzi beschreibt drei Krankheitsfälle, bei denen er auf Grund eines Spasmus der Musculatur der unteren Extremitäten, einer Incontinentia urinae et alvi und einer bei zwei Fällen sicheren, beim dritten sehr wahrscheinlichen syphilitischen Infection die Diagnose auf Syphilis spinalis (Erb) stellt. Juliusberg (Breslau).

Speyr v. Paralyse und Syphilis. Corresp. Blatt für Schweizer Aerzte. 5. 1899.

v. Speyr betont die massgebende ätiologische Bedeutung der Syphilis für die Paralyse, er glaubt an eine Paralyse ohne Syphilis überhaupt nicht. Der negative Ausfall der Anamnesis beweise nichts, denn auch bei Fällen zweifelloser tertiärer Lues der Haut gelänge es dem Dermatologen nur in etwa 50%, eine positive Anamnese zu erheben.

Schliesslich führt Verf. eine Anzahl interessanter Fälle von Paralyse zu zweien, Tabes zu zweien oder auch Paralyse und Tabes zu zweien an. Stein (Görlitz).

Burski v., Albrecht. Einige Fälle peripherischer Facialislähmung im Frühstadium der Lues. Inaug.-Diss. Berlin 1898.

Aus der Jolly'schen Charitéabtheilung theilt v. Burski 4 Fälle von luetischer Facialislähmung mit. In den beiden ersten Fällen war die Lähmung 6—7 Monate nach der Infection aufgetreten und mit ziemlich intensiven Gehörsstörungen verbunden, welche auf eine Erkrankung des Facialis im Fallopi'schen Canale resp. am Gehöreingang schliessen lassen.

Im 3. Falle, wo die Lähmung schon im dritten Monat nach der Infection begann, waren gleichzeitig Schwindelanfälle und Schwäche bemerkbar. Hier lag der Krankheitsherd wohl an der Basis des Gehirns oder an der Eintrittsstelle der Facialis und Acusticus in das Felsenbein.

Im 4. Falle, dessen Krankheitsbeginn ebenfalls in den dritten Monat nach der Infection fiel, waren keine Symptome seitens des Acusticus vorhanden, dagegen Geschmacksstörungen. Es ist deshalb wohl auch hier der Sitz der Erkrankung anzunehmen im Fallopi'schen Canal in der Strecke, in der Chorda und Facialis gemeinsam verlaufen.

In allen diesen Fällen war mit Rücksicht auf die gleichzeitig bestehenden anderen syphilitischen Symptome Lues als Ursache anzunehmen, und auch der therapeutische Erfolg bewies die Richtigkeit der Aetiologie

(mit Ausnahme von Fall 1, bei welchem die Lähmung schon 17 Jahre bestand). Ob dabei nicht noch nebenbei nervöse Belastung hereditärer oder erworbener Art eine Rolle spielte, bleibt dahingestellt.

Jedenfalls ist es angezeigt, bei Facialisparese im Frühstadium der Lues diese Aetiologie ins Auge zu fassen.

Ed. Oppenheimer (Strassburg i. E.).

Grosz, Siegfried. Neuritis multiplex im Secundärstadium der Syphilis. (Wiener klin. Wochenschrift, 1897, Nr. 24.)

Sechs Monate nach extragenitaler Infection (Sitz der Sclerose an der Innenfläche des l. Oberschenkels) treten bei einem 23jährigen Weibe gleichzeitig mit Recidiverscheinungen der Lues nervöse Störungen auf, die sich zunächst in den Armen (Ulnarisgebiet) als eine vorwiegend sensible Lähmung mit spontanen, nächtlich sich steigernden Schmerzen documentiren. Aehnliche Erscheinungen treten später im Bereiche des N. peroneus auf. Unter antiluetischer Behandlung erfolgt Rückbildung sämmtlicher Störungen, u. zw. die der zuletzt aufgetretenen am raschesten. Die nervöse Affection ist als eine toxikämische aufzufassen.

Ernst Liebitzky (Prag).

Stern, E. Ein seltener Fall von Keratitis parenchymatosa. (Klinische Monatsblätter für Augenheilkunde von Zehender, XXXV. Jahrgang, Jännerheft.)

Stern beobachtete bei einer 18jährigen Patientin eine typische Keratitis parenchymatosa seu interstitialis zuerst am linken, später am rechten Auge, welche nach 3monatlicher Krankheitsdauer zur Heilung führte. Das Merkwürdige dieses Falles lag weniger darin, dass S. bei derselben weder hereditäre noch acquirirte Lues nachweisen konnte (auch 12 Hg-Injectionen und Jodkali beeinflussten den Process nicht), als vielmehr in einer Modification des Hornhautprocesses durch eine bei der Patientin bereits seit 6 Jahren bestehende Hautaffection. Diese entstand angeblich in Anschluss an eine Revaccination und wurde von einer Seite als Urticaria pigmentosa, von einer anderen als Urticaria haemorrhagica bezeichnet. Sie besteht in schubweisem Auftreten von erbsen- bis handtellergrossen gelblichweissen Quaddeln an verschiedenen Körperstellen, besonders Knie und Ellbogen; nach einigen Stunden werden sie hämorrhagisch (blutroth bis braun) und verleihen der kranken Partie ein gefleckte Aussehen. Diese Neigung zu Blutungen, seit Jahren auf der Haut bestehend, äusserte sich auf der Hornhaut darin, dass nacheinander an ganz symmetrischen Hornhautstellen, nahe dem oberen Rande, mehrere gelbliche Infiltrate entstanden, um welche herum kleine aber deutliche Hämorrhagien in das Hornhautgewebe auftraten. Diese verschwanden und die Infiltrate heilten mit Hinterlassung von Narben. Auch in der Netzhaut des rechten Auges sah S., so lange die Spiegeluntersuchung noch durchführbar war, mehrere weisse Exsudatherde nebst mehrfachen kleinen Hämorrhagien. S. begnügt sich mit der Constatirung dieser eigenthümlichen Beeinflussung des Bildes einer Keratitis parenchymatosa bei einer seit Jahren an Urticaria hämorrhagica leidenden Patientin, ohne

den Process auf der Hornhaut mit der Hautaffection identificiren zu wollen. Eine eigentliche hämorrhagische Diathese bestand nicht. Die Untersuchung der übrigen Organe und des Blutes war negativ.

Camill Hirsch (Prag).

Seydel. Ein Beitrag zur Casuistik der einfachen und doppelten Lidschanker. (Klinische Monatsblätter f. Augenheilkunde, 1898, Aprilheft.)

Seydel theilt die Krankengeschichten dreier Fälle mit, die er an der Breslauer Universitätsaugenklinik zu beobachten Gelegenheit hatte. In zweien davon handelte es sich um je einen wohlconstatirten Initialaffect am Oberlid und Unterlid des — in beiden Fällen — rechten Auges. Der eine von diesen Fällen ist dadurch bemerkenswerth, dass er sehr frühzeitig — 6. Tag — zur Beobachtung kam und wegen der geringfügigen Erscheinungen — es bestand bloss leichtes Oedem der Lider und eine kleine circumscripte Infiltration an den afficirten Stellen beider Lider — als Hordeolum diagnosticirt und behandelt wurde. Erst 8 Tage später kam die Kranke wieder und bot alle Charakteristica der Initialsclerose. Im Anschluss an die Krankengeschichten erörtert S. die Unzuverlässigkeit der Symptome der „Singularität des Primäraffectes" als differentiell diagnostischen Momentes und warnt vor demselben bei Beurtheilung der Fälle.

Der dritte Fall betraf einen 10jährigen Kutscherssohn, dessen beide Eltern und eine Schwester secundäre Syphilissymptome hatten, und der vor 14 Tagen „im Anschlusse an ein Gerstenkorn" am rechten oberen Augenlide eine Initialsclerose acquirirte mit allen typischen Erscheinungen. S. meint, dass thatsächlich das Gerstenkorn die Eingangspforte bildete und die Infection durch „Manipulationen der syphilitischen Mutter" oder durch den Gebrauch des „gemeinsamen Handtuches" verschuldet wurde. Letztere Infectionsart spielte auch in den beiden anderen Fällen gewiss eine Rolle, von denen der oben ersterwähnte die „Wirthin eines Nachtcafés niederen Ranges" betraf, die zugab, „die Handtücher, die bereits von den Gästen benützt waren, zum Abtrocknen des Gesichtes öfters gebraucht zu haben". S. meint überhaupt, dass man des Morgens beim Waschen etwas energisch das geschlossene Auge mit dem Handtuch frottirt, um das normalerweise im Schlaf angesammelte Secret von den Lidrändern und Lidwinkeln zu entfernen, dass dadurch namentlich mit groben Handtüchern kleine Defecte entstehen können, in die das syphilitische Gift Eingang findet — ist leicht erklärlich, besonders bei einer zufällig bestehenden Blepharitis. — In allen diesen Fällen sind die Cilien den Infiltrationen entsprechend ausgefallen, ohne sich monatelang zu regeneriren. Der Publication sind zwei nach Photographien hergestellte Abbildungen der Fälle beigegeben.

Camill Hirsch (Prag).

Gruder, Leon. Ein Fall von initialer und postinitialer Sclerose an den Augenlidern. Aus der II. Univ.-Klinik des Hofrathes Prof. Dr. E. Fuchs. Wr. klin. Wochenschr. Nr. 41, 1898.

Gruder Leon theilt in ausführlicher Mittheilung nebst den einschlägigen Literaturangaben einen Fall von doppeltem Lidschanker, der neunte, der überhaupt in der Literatur sich findet, mit. Es handelt sich, wie auch die gute Abbildung erweist, um einen doppelten Lidschanker, mit welchem die Pat. von einem syphilitischen Kinde inficirt wurde. Muthmasslich geschah die Infection durch Kuss, dem eine Excoriation vorausgegangen sein dürfte.

Der Verfasser nimmt Gelegenheit, der von Lang zuerst beschriebenen postinitialen Infection und der sogenannten intermediären Syphilisproducte ausführlich Erwähnung zu thun, und wäre dementsprechend die Auffassung des Befundes bei seinem Falle folgende:

Am oberen Lide eine initiale, am unteren eine postinitiale Sclerose. Den zweiten unteren Schanker als ein exulcerirtes Gumma aufzufassen hält sich der Autor nicht für berechtigt. Ullmann (Wien-Baden).

Luttes, August. Beiträge zur Casuistik der luetischen Erkrankungen der Augenlider. (Inaug.-Diss. Kiel 1896.)

In dem ersten der von Luttes aus der Kieler Augenklinik mitgetheilten Falle handelt es sich um ein Ulcus des rechten oberen Lides bei einem 7jährigen Kinde, das schon früher an Augenentzündungen gelitten hatte. Das Geschwür ist schmutziggrau, eitrig belegt, mit infiltrirten Rändern. Lymphadenitis submaxillaris und cervicalis derselben Seite. Schmiercur hatte raschen Erfolg. Infectionsmodus blieb unbekannt.

In dem zweiten Falle, bei einem 12jährigen Mädchen, war augenscheinlich die Diagnose anfangs nicht auf Ulcus durum gestellt worden, trotz des speckigen Grundes, der infiltrirten Ränder und einer wallnussgrossen, indurirten Drüse vor dem rechten Ohre. Erst als nach 4 Wochen das Kind wieder kam mit einer derben harten, wallartigen Schwellung des unteren Lidrandes und gleichzeitigen Drüsenschwellungen vor dem Ohr, hinter und unter dem Unterkiefer, ausserdem noch auf weichen Gaumen und Tonsillen Ulcerationen bestanden, wurde eine Inunctionscur verordnet, die rasche Heilung brachte.

Ed. Oppenheimer (Strassburg i. E.).

Dagilaiski, W. Ein Fall von Stauungspapille mit Wiederherstellung des Sehvermögens nach dreiwöchentlicher totaler Erblindung. (Klin. Monatsblätter für Augenheilk. XXXVI. Jahrg., pag. 63.)

Bei einem 26jährigen Manne, der drei Tage zuvor plötzlich erblindet war, fand Dagilaiski beiderseitige hochgradige Stauungspapille und totale Amaurose. Die Allgemeinuntersuchung ergab zweifellose Zeichen von Lues (sattelförmig eingesunkene Nase, Ozaena, grosses Loch im weichen Gaumen, diffuse Verdickung und Exostose der Tibia, tastbare inguinale und cubitale Drüsen). Interessant ist die Anamnese: „Als 13jähriger Hirtenknabe lebte er in einem kleinen Raume zusammen mit einem kranken Weibe, mit dem er aus derselben Schüssel ass und sogar zusammen schlief. An welcher Krankheit dieses Weib gelitten, weiss er

nicht anzugeben. Kurz darauf bekam er aber Rachen- und Kehlkopfschmerzen mit Verlust der Stimme.“ Im selben Jahre Schwellung und Röthung der Nase und Schnupfen. Bald darauf sank die Nase ein. Jahre lang hartnäckige nächtliche Knochenschmerzen. Diagnose: „Neuritis optica (Papillitis), Gumma cerebri.“ Nach 32 Tagen und acht Einreibungen à 4·0 Gramm grauer Salbe stellte sich am rechten Auge das Sehvermögen auf $^1/_{10}$ des normalen wieder her, nach weiteren zehn Einreibungen stieg es auf $^2|_{10}$; die Stauungspapille verschwand hier. Das Gesichtsfeld hatte die Form eines Sectors im nasal oberen Quadranten. Das linke Auge blieb bis zur Entlassung unverändert und blind. Die Ursache der plötzlichen Erblindung erblickt D. in einer „Compression der optischen Bahnen durch eine gummöse Hirngeschwulst“ und denkt an „gummöse Wucherungen im Gebiete des Chiasma und der Sella turcica“.

Camill Hirsch (Prag).

Buchanzeigen und Besprechungen.

Martin Chotzen: Atlas der Syphilis und syphilisähnlichen Hautkrankheiten für Studirende und Aerzte. Leopold Voss. Hamburg und Leipzig.

Ein vorzügliches Bilderwerk, ebenso originell in der Anlage wie in der Ausführung ist der Atlas des Herrn Chotzen.

Auf 73 zum grössten Theile chromolithographischen Quarttafeln bietet der Autor weit über 100 Abbildungen von Krankheitsfällen oder wo es sich um denselben Fall handelt, von verschiedenen typischen Stadien im Verlaufe der Krankheit. Jedem Bilde ist im begleitenden Texte eine knappe, das Wesentliche des Falles betreffende Beschreibung beigegeben, welche eigentlich eine Krankengeschichte darstellt, die in sachkundiger Weise jene zum Verständnis des Falles nothwendigen Angaben aus der Anamnese, dem Status praesens, dem Decursus, der einzuschlagenden oder eingeschlagenen Therapie und was von besonderem Werthe ist, die diagnostischen und differentialdiagnostischen Momente treffend hervorhebt.

Mit glücklicher Auswahl werden in letzterer Beziehung mehrfach die Abbildungen syphilitischer und nicht syphilitischer Processe einander gegenübergestellt.

Der Atlas des Herrn Chotzen erweist sich demnach als ein sehr gutes klinisches Practicum der Syphilis für Aerzte und Studirende, welche nicht Gelegenheit hatten, sich längere Zeit einem specialistischen Studium zu widmen. Mit der Initialerscheinung der Syphilis beginnend, führt sie der Autor an der Hand der Abbildungen allmälig durch das ganze Gebiet der späteren und spätesten Formen der Syphilis und vermittelt ihnen durch den erläuternden Text jene Kenntnisse, die jedem Arzte geläufig sein sollten. Deshalb wird das Augenmerk nicht auf seltene Fälle, sondern auf die häufigeren Vorkommnisse in der ärztlichen Praxis gerichtet, was nicht hoch genug veranschlagt werden kann.

Wenn wir hinzufügen, dass Herr Chotzen in dem Kunstmaler Herrn Eugen Burkert einen vorzüglichen Interpreten für seine gut gewählten Demonstrationsobjecte gefunden hat und die Reproduction der Bilder sorgfältig ausgeführt wurde, glauben wir das Werk als ein solches gekennzeichnet zu haben, das Aerzten und Studirenden bestens empfohlen werden muss.

F. J. Pick.

Kaiserling, Dr. C., Praktikum der wissenschaftlichen Photographie. Berlin 1898. Verlag von Gustav Schmidt. Mit 193 Figuren und 4 Tafeln. Geheftet Mk. 8·—.

Die Photographie ist seit einigen Jahren ein werthvolles Hilfsmittel der Wissenschaft und Kunst, sowie vieler Zweige der Technik und des öffentlichen Lebens geworden, ja es gibt wissenschaftliche Forschungen, bei denen sie ganz unentbehrlich ist und Untersuchungen ermöglicht, die ohne dieselbe überhaupt nicht ausführbar sind. Lässt sich das Photographieren, wie es so vielfach als Sport und Zeitvertreib betrieben wird, auch an der Hand einer kurzgefassten Anleitung fast von jedem Kinde spielend erlernen, so werden an dasselbe doch höhere Anforderungen gestellt, wenn es zu wissenschaftlichen Zwecken betrieben wird. Es besitzt allerdings heute schon jeder Wissenszweig, welcher sich der Photographie als Hilfsmittel bedient, sein photographisches Specialwerk, jedem fehlt aber zumeist ein allgemeiner, einleitender Theil und man ist gezwungen, sich erst aus verschiedenen Lehr- und Handbüchern der Photographie, Physik und Chemie dasjenige zusammenzusuchen, was man im gegebenen Falle zu wissen braucht. Das ist nun in vortrefflicher Auswahl in diesem Buche mit grosser praktischer Erfahrung gesammelt. — Durch die photographischen Curse, welche der Verfasser seit einer Reihe von Jahren am königl. pathologischen Institute in Berlin für Aerzte und Naturforscher abhält, hat er die Bedürfnisse und Wünsche kennen gelernt, welche der angehende und vorgeschrittene Amateur für seine wissenschaftliche Thätigkeit in der Photographie empfindet, so dass also das Buch aus reicher praktischer Erfahrung hervorgegangen ist. Es ist in dem dargebotenen die richtige Grenze eingehalten; es fehlt fast nichts Wissenswerthes, aber es ist auch in der Darstellung nicht zu weit gegangen, indem vorgezogen wurde, lieber eine klare Vorstellung von allem Erforderlichen zu geben, als durch weitläufige wissenschaftliche Begründungen und durch mathematische und chemische Formeln die allgemeine Verwendung des Buches zu erschweren. Für eingehenderes Studium wird auf Specialwerke verwiesen. Die allgemeine und leichte Verständlichkeit, die klare und deutliche Darstellungsweise sind besondere Vorzüge dieses Werkes. Es ist nicht nur dem angehenden wissenschaftlichen Amateur-Photographen, sondern jedermann, der sich mit Photographie beschäftigt, bestens zu empfehlen. Fände dieses Werk eine grössere Verbreitung, so würden viele Fragen, welche in den Fragekästen der photographischen Zeitschriften immer und immer wiederkehren, sich zusehends vermindern, weil für die meisten derselben in dem Buche die Beantwortung sich finden lässt, was durch ein ausführliches Sachregister sehr erleichtert ist.

Diejenigen Gebiete, welche sich auf die medicinische Verwendung der Photographie beziehen, sind mit besonderem Fleisse und Sachkenntniss bearbeitet. Nicht ganz klar ist der Dreifarbendruck beschrieben, doch fällt dieses Gebiet schon ausserhalb des eigentlichen Rahmens des Werkes. In den Rathschlägen, welche oft nebenher ertheilt werden, sowie in den angeführten photographischen Recepten für Entwickler u. dgl.

erkennt man sofort den erfahrenen Praktiker, welcher das Beste vom Minderwerthigen zu sondern weiss. Ob nicht die verdiente grössere Verbreitung dieses Werkes dadurch geschmälert werden dürfte, dass eine grössere Anzahl von Illustrationen, die bei flüchtigem Durchblättern in die Augen springen, Preiscouranten entnommen sind, sogar mit der Firma versehen, was einen reclamehaften Eindruck macht und zu leicht verleitet, das Buch bei Seite zu legen, was es eben nicht verdient.

Dr. R. Spitaler (Prag).

Joseph, Max. Lehrbuch der Haut- und Geschlechtskrankheiten. I. Theil: Hautkrankheiten. 3. Auflage, Leipzig, Thieme, 1898.

Von Joseph's ausgezeichnetem Lehrbuch liegt nun die 3. Auflage vor, ein Beweis für dessen Vorzüge und Beliebtheit, wofür auch der Umstand spricht, dass gleichzeitig eine russische Uebersetzung erschienen ist. Die neue Auflage enthält eine grosse Zahl Verbesserungen und Vermehrungen, so sind die Capitel Furunkel, Carbunkel, Erysipel neu aufgenommen. Auch der Histopathologie der Haut ist grössere Aufmerksamkeit geschenkt worden, so dass nun, wenn auch im engen Rahmen der gedrängten Darstellung, doch alles Wissenswerthe in vorzüglicher Weise geschildert ist. Ludwig Waelsch (Prag).

Bulkley, D. L. Manual of diseases of the skin with an analysis of twenty thousand consecutive cases and a formulary. 4. Edition. G. P. Putnam's Sons. New-York, London. 1898.

Ein kurzes Handbuch der Hautkrankheiten, das in gedrängter Darstellung und frei von überflüssigem Literaturballast alles Wissenswerthe dem Studirenden erschliesst. Besonders hervorzuheben wäre, dass ein specielles Capitel der Diät bei Hautkrankheiten gewidmet ist.

Ludwig Waelsch (Prag).

Walker-Norman. An Introduction to Dermatology. John Wright and Co. Bristol.

Ein vornehm ausgestattetes Lehrbuch der Hautkrankheiten, das als Einführung in die Dermatologie gedacht ist. Die Darstellung wird unterstützt durch zahlreiche histologische Abbildungen, sowie schwarze und farbige Tafeln. Bezüglich der letzteren wäre nur zu bemerken, dass die gute Absicht des Autors, den Werth des Buches durch dieselben zu erhöhen, wohl durch die Schwierigkeiten der Nachbildung der sicher ausgezeichneten Originale, speciell durch deren nothwendige starke Verkleinerung, eine Schädigung erfahren hat. Ludwig Waelsch (Prag).

Posner, C. Therapie der Harnkrankheiten. 2. Auflage. Berlin, Hirschwald. 1898.

Die 2. Auflage des Posner'schen Buches ist eine willkommene Gabe für den Studirenden und Arzt, besonders deswegen, weil sie neben glänzender knapper Darstellung des klinischen Bildes und des Verlaufes der Harnkrankheiten auch der Therapie eingehende Besprechung zu Theil

werden lässt. Dabei hat der Verf. nur das aufgenommen, was für unseren Arzneischatz bleibenden Werth hat und alles vermieden, was einer objectiven Kritik nicht Stand zu halten vermöchte. Das Buch sei hiemit wärmstens empfohlen. Ludwig Waelsch (Prag).

Ströhmberg, C. Die Prostitution. Ein Beitrag zur öffentlichen Sexualhygiene und zur staatlichen Prophylaxe der Geschlechtskrankheit. Stuttgart, Enke, 1899.

Die medicinische Publicistik hat sich in den letzten Jahren mit besonderem Eifer der Frage nach der Sanirung der Prostitution und damit der Frage nach der Prophylaxe der Geschlechtskrankheiten zugewendet, und dieselbe von verschiedenen Gesichtspunkten in verschiedener Weise besprochen und — leider nur auf dem Papiere — gelöst. Mit dieser Frage beschäftigt sich auch die vorliegende socialmedicinische Studie, die auch interessante und lesenswerthe Betrachtungen über die biologische Bedeutung der Prostitution, über ihre Beeinflussung durch die jeweiligen Sitten, den Typus der Prostituirten, die Gelegenheitsursachen der Prostituirung und endlich das Schicksal der Dirnen enthält. Den Gefahren, welche der Jugend durch die Prostitution droht, können nach des Autors Anschauung nur eine durch die Erziehung geförderte Stärkung der Hemmungen des Geschlechtstriebes und eine Minderung der Empfänglichkeit für die unästhetischen und unsittlichen Reize desselben begegnen. (In welcher Weise dies zu geschehen hat, wird im Original ausführlich erörtert.) Dadurch käme zustande eine Verminderung der Nachfrage und Stählung der Männer gegen die geschlechtlichen Verlockungen; eine Verminderung des Angebotes hält Verf. für aussichtslos. In den nächsten Capiteln wird die Nothwendigkeit der staatlichen Controle der Prostitution erörtert und der fragwürdige Nutzen der bisher üblichen Controlsysteme und deren Mängel besprochen. — Zum Schlusse schlägt Verf. nothwendige und durchführbare Verbesserungen der bestehenden Controle vor. Die ärztliche Controle, die der administrativen gleichberechtigt sein soll, hat zu bestehen in einer individualisirenden fortlaufenden Beobachtung und Behandlung der Prostituirten. Dem Arzte soll eine Ambulanz und stationäre Abtheilung behufs Beobachtung und Behandlung der Kranken zu Gebote stehen; die Behandlung soll eine gemischt-stationäre sein; bei Syphilis empfiehlt Verf. die Fournier'sche Methode. Eine Zahlung für die Untersuchung und Behandlung ist nicht zu dulden. Bordelle sind dem Verf. principiell zwar unerwünscht, doch hält er sie für nicht unterdrückbar. Abgesehen von diesen Massregeln empfiehlt Verf. Aufklärung der Menschen über Sexualhygiene und das Wesen der venerischen Krankheiten, unentgeltliche Behandlung und Versorgung der Familie unbemittelter Erkrankter für die Zeit ihrer Krankheit.

Ludwig Waelsch (Prag).

Varia.

IV. internationaler Dermatologencongress Paris, 1900. Der IV. internationale Congress für Dermatologie und Syphilidologie wird vom 2. bis 9. August 1900 in Paris (Hôpital St. Louis) tagen. Der Mitgliederbeitrag ist mit 25 Francs (20 Mark) festgesetzt. Nach einem mit dem Comité des XIII. internationalen medicinischen Congresses, welcher zur selben Zeit unter dem Vorsitz des Herrn Professors Lannelongue in Paris tagen wird, getroffenen Uebereinkommen wird die Section Dermatologie und Syphiligraphie desselben mit dem IV. internationalen Dermatologen-Congress vereinigt. Demzufolge werden die Mitglieder des IV. internationalen Dermatologencongresses ohne weitere Anmeldung auch als Theilnehmer des XIII. internationalen medicinischen Congresses betrachtet. Anmeldungen von Mitgliedern und Vorträgen, sowie andere den IV. internationalen Dermatologencongress betreffende Mittheilungen werden vom Generalsecretär, Herrn Dr. Georges Thibierge, 7 rue de Surène, Paris, oder vom Secretär des betreffenden Landes entgegengenommen.

Vom Organisationscomité wurden folgende Themata aufgestellt:

1. Der parasitäre Ursprung der Eczeme. Referenten: Kaposi, Unna, Jadassohn, Galloway, Brocq, Bodin und Veillon.

2. Die Tuberculide. Referenten: Boeck, Colcott Fox, Campana, Riehl, Darier.

3. Aetiologie und klinische Formen der Alopecia areata. Referenten: Lassar, Mibelli, Norman Walker, Pavloff, Sabouraud.

4. Die Leukoplasien. Referenten: Morrow, Behrend, Pringle, Perrin.

5. Die Combination von Syphilis mit anderen Infectionskrankheiten und deren gegenseitiger Einfluss. Referenten: Neisser, Bulkley, Ducrey, Hallopeau.

6. Die Nachkommen hereditär Syphilitischer. Referenten: Hutchinson, Tarnowski, Finger, L. Jullien.

7. Die Ursachen der Generalisation der blennorrhagischen Infection. Referenten: Taylor, Lesser, Tommasoli, Arthur Ward, Balzer.

Dr. Unna's Dermatologische Preisaufgabe für 1900 lautet: Es soll untersucht werden: „Die feinere Architectur der primären Hautcarcinome und insbesondere die bei ihnen obwaltenden verschiedenen Beziehungen zwischen Epithelwucherung und Bindegewebswiderstand."

Die Bewerbung ist unbeschränkt. Der Preis beträgt Mk. 300.—. Die Arbeit ist bis Anfang December 1900 bei der Verlagsbuchhandlung Leopold Voss in Hamburg, Hohe Bleichen 34, einzureichen. Sie ist

mit einem Kennwort (Motto) zu versehen; das gleiche Kennwort ist auf der Hülle eines beizuschliessenden Briefes, welcher Namen und Adresse des Verfassers enthält, anzubringen. Die Herren Proff. Hauser (Erlangen), Nauwerck (Chemnitz) und Orth (Göttingen) haben es gütigst übernommen, die einlaufenden Arbeiten zu prüfen.

Nähere Mittheilungen über das Thema: In den letzten Jahren sind mehrfache Untersuchnngen veröffentlicht worden über die gegenseitige Abhängigkeit der beim carcinomatösen Process in Wucherung gerathenden Gewebselemente, ohne dass dabei der Vielseitigkeit der Carcinomtypen gebührend Rechnung getragen wurde. Die Beantwortung der diesjährigen Preisaufgabe ist bestimmt, diese Lücke auszufüllen.

Es wird bei der Lösung obiger Aufgabe hauptsächlich darauf Werth gelegt, dass ein möglichst verschiedenartiges Material von Hautcarcinomen einer mit den besten Färbemethoden ausgeführten sehr genauen Untersuchung unterzogen wird. Selbstverständlich müssen zur exacten Darstellung der Epithelbindegewebsgrenze die besten Färbemethoden für Collagen und Elastin, beim Studium der Epithelien und Bindegewebszellen diejenigen für Protoplasma herangezogen werden, da die gebräuchlichen Kernfärbungsmethoden wohl gute Uebersichtsbilder liefern, aber in allen feineren histologischen Fragen im Stiche lassen.

Beim Epithel ist ein Punkt von grosser Wichtigkeit; die scharfe Unterscheidung von wahrhaft alveolärem und bloss reticulärem Epithelwachsthum, welche ihrerseits das Studium der Epithelfaserung und Mitosen verlangt. In Bezug auf letztere ist das Augenmerk speciell auf ihre Vertheilung zu richten, zu deren Untersuchung schon Alkoholmaterial, selbst älteres, dienen kann. Frisches Gewebe erlaubt partielle Fixirung in Flemming's Lösung, deren Einwirkung aber bekanntlich ein tinctorielles Studium des Protoplasmas ausschliesst. Endlich ist auch eine Untersuchung der hyalinen Epitheldegeneration und ihrer Beziehung zur Bildung von Hornperlen erwünscht. In der Cutis verdient besondere Aufmerksamkeit das Vorhandensein von Plasmazellen und ihr Verhältniss zu den übrigen Bindegewebszellen, da in manchen Arbeiten der letzten Jahre das ausgedehnte Vorkommen dieser Zellen besonders im gutartigen Stadium der Carcinome ganz übersehen wurde. In zweiter Linie ist auf die mittelst der neueren Färbemethoden zu erforschenden Degenerationen des Collagens und Elatins zu achten.

WELLCOME LIBRARY INSTITUTE